AORT

HASTALIKLARI VE CERRAHİSİ

Editör
Prof. Dr. Haydar YAŞA

DUVAR

AORT HASTALIKLARI VE CERRAHİSİ

Editör
Prof. Dr. Haydar YAŞA*

* Sağlık Bilimleri Üniversitesi, İzmir Tıp Fakültesi, Tepecik Sağlık Uygulama ve Araştırma Hastanesi. İzmir/Türkiye

Aort Hastalıkları Ve Cerrahisi
Editör: Prof. Dr. Haydar YAŞA

Genel Yayın Yönetmeni: Berkan Balpetek
Kapak Tasarımı ve Sayfa Tasarımı: Duvar DESIGN
Basım Tarihi: Nisan 2026
Yayıncı Sertifika No: 49837
E-ISBN: 978-625-8734-44-7

© Duvar Yayınları
853 Sokak No:13 P.10 Kemeraltı-Konak/İzmir
Tel: 0 232 484 88 68

www.duvaryayinlari.com
duvarkitabevi@gmail.com

İÇİNDEKİLER

GİRİŞ ..... **v**

1.Bölüm **1**
AORT'UN EMBRİYOLOJİSİ VE HİSTOLOJİSİ
Suat ŞENKAYA, Haydar YAŞA

2. Bölüm **31**
AORT ANATOMİSİ
Gökhan İLHAN

3. Bölüm **40**
AORT FİZYOLOJİSİ VE HEMODİNAMİK ÖZELLİKLERİ
Selim EKİNCİ

4. Bölüm **53**
AORT HASTALIKLARINDA TANI YÖNTEMLERİ
Mustafa KARAÇELİK

5. Bölüm **89**
AORT CERRAHİSİNDE ANESTEZİ
Esin ÖZTÜRK, Aslıhan Sevinç DİNLER

6. Bölüm **103**
AORT KAPAK DARLIĞI VE CERRAHİ TEDAVİSİ
Ersin ÇELİK

7. Bölüm **128**
AORT KAPAK CERRAHİSİNDE AORT KÖKÜ GENİŞLETME TEKNİKLERİ
Yasin İNAL

8. Bölüm **146**
AORT YETMEZLİĞİ VE CERRAHİ TEDAVİSİ
Aykut ŞAHİN

9. Bölüm 156
ASENDAN AORT HASTALIKLARI CERRAHİSİ
Çağatay ENGİN, Ümit KAHRAMAN, Ayşen Yaprak KAPKIN

10. Bölüm 185
ARKUS AORTA HASTALIKLARI VE CERRAHİSİ
Gökhan ÖNEM, Mohammad ALŞALALDEH

11. Bölüm 217
DESENDAN AORT HASTALIKLARI VE CERRAHİSİ
Alper ÖZBAKKALOĞLU, Önder BOZKURT, Şahin BOZOK

12. Bölüm 250
ABDOMİNAL AORT HASTALIKLARI VE CERRAHİSİ
Nur DİKMEN, Mustafa ŞIRLAK

13. Bölüm 297
AORTİK HiBRİD GİRİŞİMLER
Ömer TETİK, Dilşad AMANVERMEZ ŞENARSLAN

14. Bölüm 313
AORTİK KAPAKTA PERKUTAN GİRİŞİMLER
Ümit YÜKSEK

15. Bölüm 339
KONJENİTAL AORT ANOMALİLERİ VE CERRAHİSİ
Abdullah DOĞAN, RızaTÜRKÖZ

16. Bölüm 374
AORT CERRAHİSİNDE POSTOPERATİF
REHABİLİTASYON VE BAKIM
Fatma Nur ALTIN

GİRİŞ

Günümüz bilgi ve iletişim çağı olmuş durumda her gün milyonlarca yeni bilgi üretilmekte ve bu bilgiler anlık olarak bütün dünyada aynı anda ulaşılabilir olagelmektedir. Bu nedenle bu kadar yoğun bilgi çağının olduğu bir dönemde her konudaki gelişim ve değişim de çok hızlı bir şekilde olmaktadır. Bu yoğun bilgi üretiminin ve akışının olduğu bir çağda bilim insanlarının her şeyi takip etmeleri mümkün gözükmemektedir. Bu nedenle bilim dünyası gittikçe mikro düzeyde sayılabilecek konulara ve çalışmalara yönelmektedir.

Tıp bilimi de 21.yüzyılda inanılmaz bir hızla değişime uğramakta her gün yeni bilgiler ve değişimler olagelmektedir. Bu anlamda Kalp ve damar cerrahisi de bilimi en çok kullanan tıp dallarından biridir. Göğüs kalp damar cerrahisi olarak başlayan süreç çok değil birkaç yılda Göğüs cerrahisi, Kalp damar cerrahisi diye ayrılmış, sonrasında kardiyak ve vasküler olarak ayrılmalara gidildikten sonra vasküler ve kardiyak patolojilerde kendi aralarında farklı disiplinlere ayrılmıştır.

Kardiyo-vasküler bilim segmentinin çok önemli bir bileşeni olan Aortik hastalıklarda farklı olarak değerlendirilmesi gereken bir disiplin olduğuna inanıyoruz. Aort birçok ötür tarafından ayrı bir organ olarak düşünülmektedir. Bu yüzden ayrı değerlendirilmesi, üzerinde çalışılması ve sadece aortta yoğunlaşılması çok yerinde olacaktır.

Son yıllarda tüm cerrahi dallarda olduğu gibi Aort cerrahisinde de çok hızlı gelişmeler yaşanmaktadır. Klasik cerrahinin yanında, endovasküler, hibrid girişimler hızlı bir gelişim gösteren aortik cerrahi teknikler, bizi daha özellikli ve daha alt branşlaşmalara doğru yöneltmektedir.

Bu bağlamda, Aortik hastalıkları cerrahi bir organ olarak ve spesifik olarak değerlendirmek ve bu konu ile alakalı tüm paydaşlara yol gösterici olabilecek bir kaynak yaratmak için çaba harcandı. Bu çalışmanın öğrencilerimize, asistanlarımıza, uzman ve akademik çalışma yapan insanlara yol göstericilik anlamında, bir nebze de olsa katkı sağlayabilirsek ne mutlu bizlere.

Bu kitabın hazırlanmasında emeği geçen tüm yazar ve bilim insanlarına en içten teşekkürlerimi sunarım. Onların katkıları ile bu eser ortaya çıkabilmiştir.

Tüm bu çalışmaları yaparken desteklerini esirgemeyen sevgili eşim Uzm. Dr Eylem Çelik Yaşa ve çocuklarım; Gülsidar, M.Adar ve Rüzgâr'a sabır, destek ve ayıramadığım zamanları için teşekkürlerimi sunarım.

1.Bölüm

AORT'UN EMBRİYOLOJİSİ, HİSTOLOJİSİ VE ANATOMİSİ

Suat ŞENKAYA[*], Haydar YAŞA[**]

ÖZET

Rönesans döneminde, Leonardo Da Vinci (1513) aort kökünün ve bitişik yapılarının anatomisini başarıyla detaylandıran ilk kişiydi. O zamandan beri, morfoloji, işlev ve bunların etkileşimi hakkında yeni bilgiler birikti ve aort ve kökünün karmaşık işlevsel özellikleri hakkında ileri düzeyde bilgi edinildi. Aort, vücuttaki ilk ve en büyük atardamardır. Kalbin sol ventrikülünden atıldıktan sonra besin açısından zengin kanı sistemik dolaşıma taşımaktan sorumludur. Aort, yapısında elastin ve kollajen lifleri, düz kas hücreleri ve proteoglikan açısından zengin elastik bir atardamardır. Aortun elastik özellikleri, üç ayrı histolojik katmandan oluşan duvar yapısına bağlıdır: intima, media ve adventisya. Aortun embriyolojik gelişimi gebeliğin üçüncü haftasında mezodermal kalp progenitör hücrelerinin primitif çizginin yan tarafındaki epiblastlara göç etmesiyle gerçekleşir. Aort, aort kökünden L4 vertebral seviyesindeki proksimal iliak bifurkasyona kadar uzanır. Damar, seyrine ve konumuna bağlı olarak torasik aort (TA) ve abdominal aort (AA) olmak üzere çeşitli segmentlere ayrılabilir. Farklı segmentler, farklı anatomik yapılarını ve embriyolojilerini yansıtan belirgin fizyolojik özelliklere sahiptir. Aortun farklı segmentlerinin heterojen histogenezi, burada gelişen konjenital ve edinilmiş hastalıkların başlangıcını ve doğal seyrini etkiler. Mevcut incelemede, morfolojik substratlara ve klinik özelliklere odaklanarak aort hakkında bir güncelleme sağlanması amaçlamaktadır. Anatomi, embriyoloji ve histoloji hakkında bilgi de sağlanacaktır.

Anahtar Kelimeler: Aort, Anatomi, Embriyoloji, Histoloji

[*] Op.Dr, S.B.Ü İzmir Bayraklı Şehir Hastanesi. Email: suat89senkaya@gmail.com
[**] Prof. Dr, S.B.Ü İzmir Tıp Fak. Tepecik SUAM hyasa20@hotmail.com.

ABSTRACT

During the Renaissance, Leonardo Da Vinci (1513) was the first to successfully detail the anatomy of the aortic root and its adjacent structures. Since then, new information has accumulated on the morphology, function and interaction of these, and advanced knowledge has been gained about the complex functional properties of the aorta and its root. The aorta is the first and largest artery in the body. It is responsible for transporting nutrient-rich blood to the systemic circulation after ejection from the left ventricle of the heart. The aorta is an elastic artery rich in elastin and collagen fibers, smooth muscle cells and proteoglycans. The elastic properties of the aorta depend on its wall structure, which consists of three distinct histological layers: intima, media and adventitia. Embryological development of the aorta occurs during the third week of gestation with the migration of mesodermal cardiac progenitor cells to the epiblasts lateral to the primitive streak. The aorta extends from the aortic root to the proximal iliac bifurcation at the level of the L4 vertebra. The vessel can be divided into various segments, namely the thoracic aorta (TA) and abdominal aorta (AA), depending on its course and location. Different segments have distinct physiological characteristics reflecting their different anatomical structures and embryology. The heterogeneous histogenesis of different segments of the aorta influences the onset and natural course of congenital and acquired diseases that develop there. The present review aims to provide an update on the aorta, focusing on morphological substrates and clinical features. Information on anatomy, embryology, and histology will also be provided.

Keywords: Aorta, Anatomy, Embryology, Histology

1. AORT ANATOMİSİ

Aort, sol ventrikülden çıkan ostium aortae'dan başlayıp, L4 vertebral seviyesindeki proksimal iliak bifurkasyona kadar devam eden en büyük damardır. Sol ventrikülden ayrıldıktan sonra manubrium sterni ortalarında sola ve arkaya doğru yönlenmektedir (1). Aort'un ana işlevi, sol ventriküldeki oksijence zengin kanı kalpten tüm vücuda vasküler sistem yoluyla taşımaktır. Yapısında bulunan yüksek elastin içeriği sayesinde sistol sırasında media tabakası genişlerken, diastol sırasında damar duvarından elastinin geri çekimi kanın distal damarlara doğru yönlendirmesini sağlar. Yaklaşık 30 cm uzunluğunda olan aorta gövdenin neredeyse tüm uzunluğunu kaplar. Vücudun en büyük damarı olup, çapı aort kökünde yaklaşık 4 cm olurken, seyri boyunca birçok yan dallara ayrıldığı için aorta ascendens'de 3,5 cm, aorta abdominalis'de 2,5 cm ve sonlanım yerinde çapı 1,75 cm'ye kadar inmektedir. Genel olarak aort çapı kadınlarda daha küçüktür. Şekli, büyük bir bastona benzemektedir. İnsan hayatı boyunca yaklaşık iki yüz milyon litre kan taşımaktadır. Aort, sol ve sağ koroner arterler, brakiyosefalik arter, sol ortak karotid arter, sol subklavyen arter, çölyak gövde, superior mezenterik arter, sol ve sağ renal arterler, gonadal arterler, inferior mezenterik arter, medyan sakral arter ve sol ve sağ ortak iliak arterler gibi büyük arteriyel dallara yol açar.

Aorta seyri boyunca asendan aorta, arkus aorta ve desendan aorta olmak üzere üç bölümde incelenir. Desendan aorta, torasik aorta ve abdominal aorta olarak iki kısma ayrılmaktadır. Torasik aorta, ventrikül çıkışından diyafragmaya kadar uzanan bölümü içerirken, abdominal aorta diyaframı geçtikten sonra iliak arterlere kadar uzanan bölümü içermektedir (2). Aortun farklı segmentlerinin heterojen histogenezi, burada gelişen konjenital ve edinilmiş hastalıkların başlangıcını ve doğal seyrini etkiler.

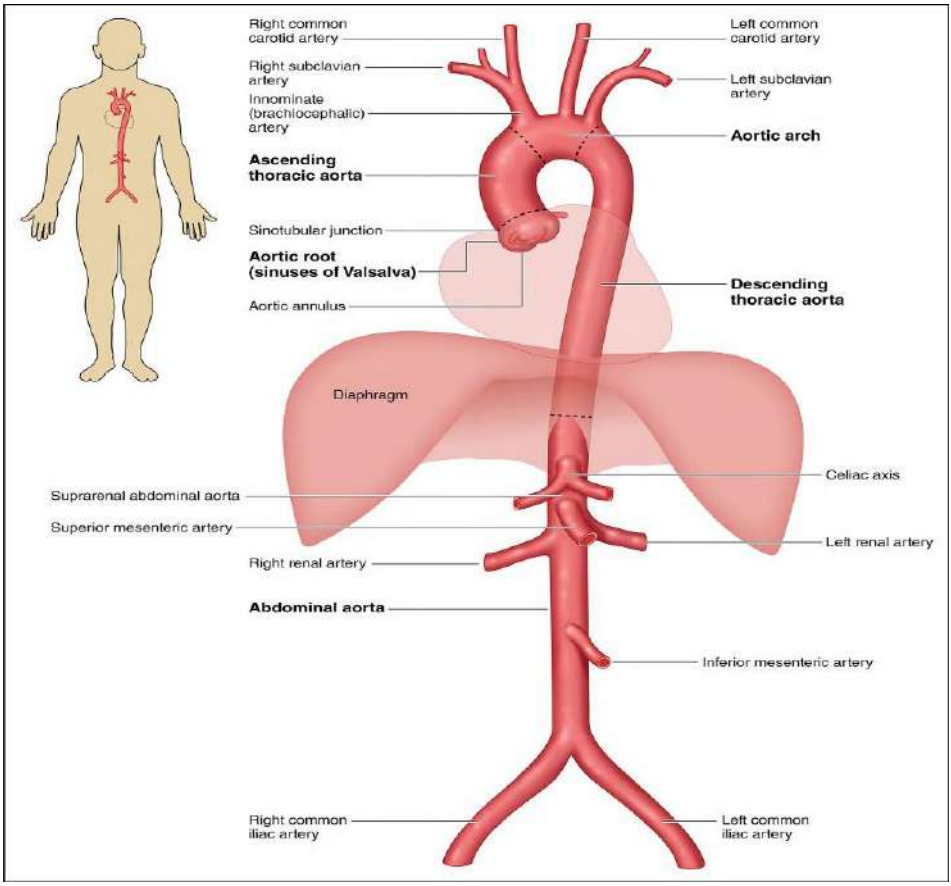

Şekil 1. Aort ve Ana Dallarının Anatomisi (6).

Aort, vasa vasorum olarak bilinen küçük damarlardan oluşan bir ağ tarafından beslenir. Vasa vasorum (VV) ve lenfatik vasa vasorum (LVV) aorta besin ve oksijen sağlar (3). Vasa vasorum, atardamar duvarının fizyolojik homeostazını korumak için benzersiz bir şekilde dağıtılmış dinamik bir mikro damar sistemidir ve atardamar duvarının dış katmanlarına, adventisyaya ve perivasküler yağ dokusuna ve aort gibi büyük atardamarlarda medial tabakanın dış kısmına besin ve oksijen sağlar. Vasa vasorum endoteli ve kontraktil mural hücreleri, hem sistemik dolaşımda hem de arteriyel perivasküler yağ dokusunda ve adventisyada bulunan biyoaktif hücrelerin ve faktörlerin atardamar duvarına doğrudan erişimini düzenler. Vasa vasorumun aktivasyonu ve büyümesi, öncelikle anjiyogenez yoluyla tüm atardamar katmanlarında meydana gelir ve plak kanamasına ve lifli kapak yırtılmasına neden olabilen kırılgan ve geçirgen yeni mikro damarlar üretir. Vasa vasorum, hem arteriyel homeostazın ana

entegratörü olarak hem de bir kez bozulduğunda veya hasar gördüğünde, aterogenezin bir destekleyicisi olarak işlev görür (4).

Aort öncelikle otonom sinir sisteminin bileşenleri tarafından innerve edilir. Sempatik ve parasempatik sinirler, batın içine inerken aortu yakından takip ederler. Bu sinirler çölyak, superior mezenterik ve inferior mezenterik gibi pleksüsler oluşturur (5).

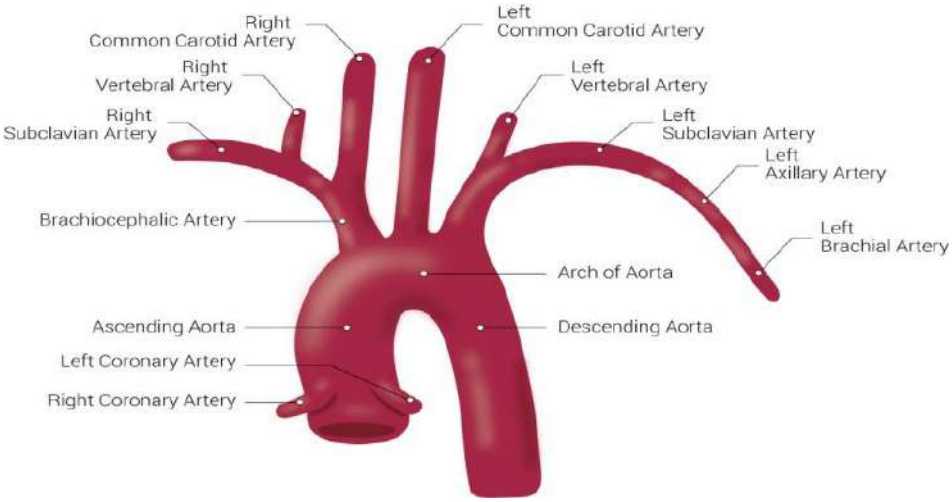

Şekil 2. Aortun kökü ve dalları (1).

1.1. Aort Kökü

Aort kökü ve aort anülüsleri, anlaşılması zor olan karmaşık üç boyutlu yapılardır. Aortik kök, sol ventrikülün çıkış yoluyla assendan aort arasında yer alan, aort kapağı kapsayan üç boyutlu kompleks bir yapıdır. Sol ventrikül içerisindeki aort kapak, yaprakçıklarının bazal tutunma bölgesinden (aortik annulus) sinotübüler bileşke seviyesine kadar uzanır (Şekil 2). Aort kökü inferiorda aortik anülüs ve superiorda sinotübüler bileşke ile sınırlandırılmıştır. Aort kökü uzunluğu kalp hizasından yaklaşık 5 cm olurken, aort kökü çapı ortalama 3,5 cm'dir. Aort kökünün çapı yaşa, cinsiyete ve kiloya göre değişiklik gösterir (7). Aort uçlarını, koroner kökenleri ve interküspal üçgenleri içeren Valsalva sinüslerini içerir. Anulus, aort uçlarının tabanından geçen sanal bir dairesel çizgidir. Aortik annulus, aort kapak yaprakçıkları, kommisürler, aortik sinüsler, koroner arter ostiumları ve sinotübüler bileşkeden oluşmaktadır. Aort kapağın fibröz yapısının bir parçasını oluşturan annulus mitral kapağın anterior yaprakçığıyla ve membranöz septum ile devamlılık göstermektedir (8).

Aort kapağı, gerçek bir fibröz iskeleti olmayan, normalde semilunar yapıda üç yaprakçıktan oluşan bir kapaktır. Köken aldıkları sinüs valsalvaya komşu

koroner arterlerin konumuna göre sol koroner yaprakçık, sağ koroner yaprakçık ile non koroner yaprakçık olarak adlandırılırlar. Nadiren bir (uniküspid) yada iki (biküspid) yaprakçıklı olabilir. Bitişik yaprakçıkların sinotübüler bileşke seviyesinde birleşim yerlerine kommisür adı verilmektedir. Yaprakçıkların serbest kenarlarının ortasında bulunan fibröz yapıdaki nodüller Arantius nodülü olarak adlandırılır. Arantius nodülünün her iki yanında bulunan kapağın kapanması sırasında kapakçıkların birbirlerine temas ettikleri alana ise lunula adı verilir. Kapak kapalı konumdayken lunulaların alt kenarı bir araya gelerek sol ventriküldeki kanı aortadaki kandan ayırır. Yaşla birlikte arantius nodülü, lunula ve yaprakçıkların gövdesi kalınlaşır ve sertleşir ve temas yüzeylerindeki fenestrasyonların artması kapakta kaçağa sebep olmaktadır (9,10).

Aort kapakçıkları, endotel astarlı fibröz bir çekirdekten oluşur. Her aort kapakçık yaprağının, LVOT'deki ventriküler miyokarda baziler bir bağlantısı vardır. Valsalva sinüsüne bağlandıkları sırada kapakçık yaprakçıklarının ana hatları birlikte "taç benzeri bir halka" oluşturur (11). Yaprakçıkların tabanı yani aortaya bağlanma noktası, serbest kenarının yaklaşık 1,5 katı uzunluğundadır. Her kapakçık yaprağı arasında, ventriküler miyokard yerine incelmiş aort duvarı tarafından oluşturulan sol ventrikül çıkış yolunun yukarı doğru bir uzantısı olan, yaprakçık üçgeni adı verilen çıplak bir alan bulunur (12). Sağ ve koroner olmayan çıkıntı arasında oluşan interleaflet üçgeni, iki atrioventriküler kapağın aort kapağıyla birleşmesini temsil eden “santral fibröz gövde”nin bir parçasıdır. Aynı interleaflet üçgeninin altında, triküspit kapağın septal leaflet eki tarafından ikiye bölünmüş membranöz interventriküler septum yer alır (13). Bu eke bitişik olarak, koroner sinüs ve interatriyal septum arasında yer alan atrioventriküler (A-V) düğüm bulunur. A-V düğümü, membranöz interventriküler septumu delen ve sağ ve sol dal demetine ayrılan His demetini verir. İletim sisteminin aort kapağının alt sınırına yakınlığı göz önüne alındığında, daha büyük bir profil veya derin yerleşmiş bir kapak yeni başlangıçlı iletim bozukluklarına neden olabilir (14). Normal anatomiye sahip hastalarda, koroner arterlerin ostiyumları Valsalva'nın iki ön sinüsünden kaynaklanır. Kökenlerinin yeri değişkendir ve ilgili kapakçık çıkıntısının en alt noktasından 9 ila 20 mm arasında herhangi bir yerde ortaya çıkabilirler.

Sinotübüler bileşke (STJ), supra-aortik çıkıntı olarak adlandırılan kalınlaşmış bir aortik doku kenarı ile tanımlanır. Sinotübüler bileşke, aort kapak komissürlerinin ucundan geçen, her bir interleaflet üçgenin tepesinden çizilen sanal bir dairesel çizgidir. STJ, valsalva sinüslerinin üst yüzünü oluşturur. Sinotübüler bileşke'nin çapı, aort tabanının çapından yaklaşık %15-20 daha azdır. Valsalva sinüslerinin duvarı, aort duvarına kıyasla daha incedir (yaklaşık 2 mm'ye karşı 4 mm). Komissürler sinotübüler bileşkenin çevresinde eşit

aralıklarla bulunur ve kardiyak döngü sırasında aort kapakçıkları için güçlü bir destek sağlayarak stresi aort duvarına iletir. Klinik olarak önemlidirler çünkü cerrahi aort kapak replasmanı sırasında protez kapağın oryantasyonu için işaretleyici görevi görürler (12).

1.2. Asendan (Çıkan) Aort (Aorta Ascendens)

Asendan aort, aortun ilk 5-6 cm'lik ilk bölümünü oluşturur. Ortalama tübüler ascendan aort çapı 2,5-3 cm ve uzunluğu 5-7 cm arasındadadır. Asendan aort, sol ventrikül tabanının üst kısmında, üçüncü interkostal boşluk seviyesinde orta çizginin hemen solunda eğik olarak bulunur. Transtorasik düzlemde aort arkı olana kadar sternumun posterior yüzeyinin arkasında bulunur. Bu bölüm pericardium kesesi içerisinde, pericardium'un seröz yaprağı ile (vagina serosum arteriorum) sarılıdır. Gevşek bağ dokusu ile Truncus Pulmonalis'e tutunmuştur. Asendan aortun sağ ve sol koroner arterler olmak üzere 2 dalı vardır. Sağ ve sol koroner arterlergenellikle Valsalva'nın sağ ve sol aort sinüslerinden gelen aort kökünden kaynaklanır. Normalde sinotubüler kavşağın çapı, aortik anulus çapının yaklaşık % 85'i kadardır. Asendan aortun tübüler kısmı, birinci sol sternokostal bileşkenin alt sınır seviyesine kadar uzanır. Asendan aortun tübüler kısmından segment oluşmaz (15) (Şekil 3).

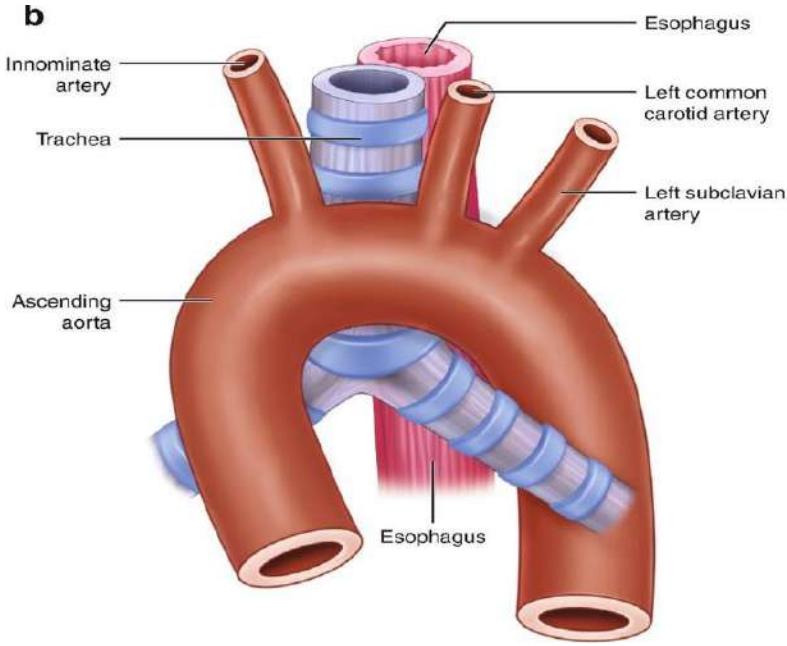

Şekil 3. Aorta Ascendens (16)

1.3. Arkus Aorta

Arkus aorta, aortun asendan ve descending aort arasındaki bölümüdür.Arkus aorta, brakiosefalik gövde, sol ortak karotis ve sol subklavyen arter aracılığıyla kanın başa ve üst ekstremitelere dağıtılmasına yardımcı olan aort segmentidir.Manubrium sterni'nin sağ yarısının posteriorunda, sağ 2. sternokostal eklemin üst kenarı seviyesinden başlamaktadır. Sol arkaya doğru ilerleyip konkav şekilde aşağı yönelen bir kavis çizer. Sol 2. costanın sternum'a tutunduğu manubrium sterni'nin sağ yarısının posteriorunda sağ 2. sternocostal eklemin üst kenarı seviyesinde enine kesit olan Ludwig Düzleminde bulunur ve genellikle sternal açıyla sınırlandırılır. Asendan aorttan kaynaklandığı için ark hafifçe geriye ve trakeanın soluna doğru uzanır. Arkus aortanın distal segmenti daha sonra dördüncü torasik vertebrada aşağı doğru ilerler. Bu noktadan sonra, descendan aort olarak devam eder.Arkus aortanın üst sınırı manubriumun yaklaşık 2,5 cm altındadır (17).Arkus aortadan kaynaklanan birkaç dal vardır. Bunlar sol karotid arter, sol subklavyen arter ve brakiyosefalik arterdir. Sol karotid arter sol taraftaki beyne kan akışını sağlarken, sol subklavyen arter sol taraftaki üst ekstremiteye kan sağlar. Brakiyosefalik gövde, aort kemerinin ilk dalıdır ve beynin sağ tarafı da dahil olmak üzere sağ üst ekstremiteye giden kan akışı sağlar.Aortik ark, pulmoner trunk ile ligamentum arteriosum (fetal duktus arteriosus kalıntısı) aracılığıyla bağlıdır (18).

Arkus aorta, aort arkının duvarları içinde bulunan baroreseptörler aracılığıyla kan basıncı homeostazında önemli rol oynarlar. Bu reseptörler aort duvarının gerilmesine yanıt verir ve daha sonra sempatik sinir sistemini inhibe edebilen veya parasempatik sinir sistemini aktive edebilen vagus siniri aracılığıyla beyin sapına bir sinyal gönderir. Bu, kan basıncındaki hızlı, sert değişiklikleri önlemeye yardımcı olan ana mekanizmalardan biridir.

Isthmus, inen aort başlamadan hemen önce bulunan arkus aortanın daralmış kısmıdır. Isthmus'un daralması aort koarktasyonuna neden olabilir. Aort koarktasyonu olan bireylerde, senkop, nefes darlığı, epistaksi, baş ağrısı ve göğüs ağrısı yer alabilir. Erkeklerde iki kat daha yaygındır ve genellikle Turner sendromu ile ilişkilidir (19).

Anevrizmalar, bir atardamarın lokalize genişlemesi olarak tanımlanır. Aort boyunca hemen hemen her yerde gelişebilirler ve genellikle arcus aortayı içerirler. Arkus aortanın anevrizmaları genellikle asemptomatiktir ve tesadüfen bulunurlar. Yakından takip edilmeleri gerekir ve genellikle ölümcül bir komplikasyon olan anevrizmanın yırtılmamasını sağlamak için cerrahi müdahale gerekebilir (20).

Aort diseksiyonu, arkus aortayı etkileyebilecek ciddi bir komplikasyondur. En içteki tabaka olan tunika intimanın, aortun diğer 2 tabakasından ayrılması

olarak tanımlanır. Bu ayrılma, kanın tunika medya tabakasına akmasını sağlar. Aort diseksiyonu, aort boyunca konumuna bağlı olarak genellikle Stanford tip A ve tip B olarak gruplandırılır. Stanford tip A diseksiyonu, asendan aortu ve arcus aortatı içerir. Aort diseksiyonu, klasik olarak sırta yayılan şiddetli, yırtılma tarzında göğüs ağrısı olarak tanımlanır (20,21).

1.4. Desendan (İnen) Aort

Desendan (İnen) aort, torasik ve abdominal aort olmak üzere iki bölüme ayrılmıştır. Birincisi torasik aorttur, T4 vertebranın alt sınırının sol tarafından başlayan ve daha sonra torakstaki T5–T12 vertebranın sol tarafında inen posterior mediastinal bölgede bulunur. Torasik aortun devamı, T12 vertebral gövdesinin alt sınırının önünde bulunan diyafragmadan geçerek abdominal bölgeye giren abdominal aorttur. L4 vertebra seviyesinde sona erer. Abdominal aort, pelvisin üstünde yer alan sağ ve sol ortak iliak arterlere ayrılır. Abdominal aortun suprarenal arterler, renal arterler ve gonadal arterler (yumurtalık veya testis) olmak üzere eşleştirilmiş visseral dallar vardır (Şekil 4) (17).

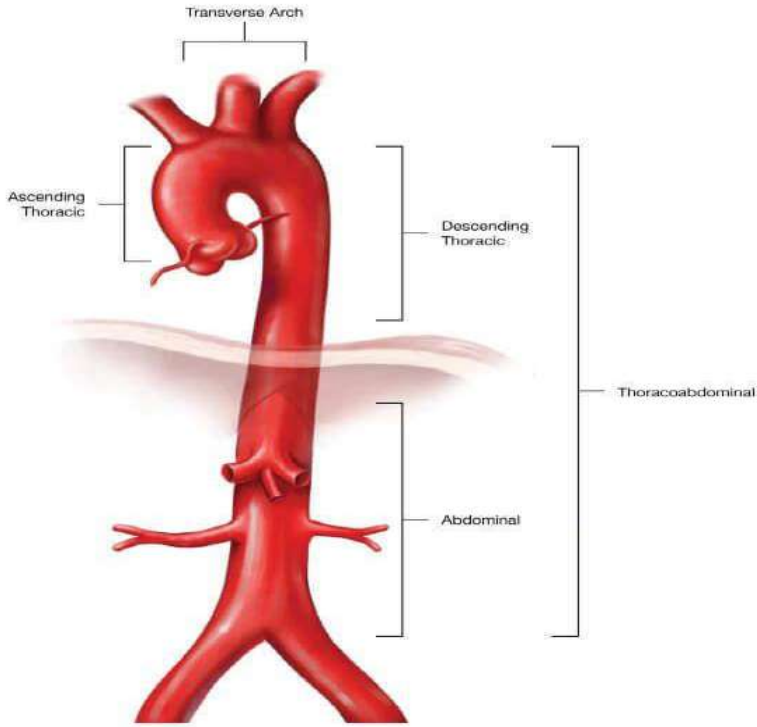

Şekil 4. Desendan Aort Anatomisi (22).

1.4.1. Torasik Aort

Torasik aort, posterior mediastin yerleşimli olup asendan aorta, arcus aorta ve desendan aorta olmak üzere üç ana bölümden oluşmaktadır. Torasik aorta, üçüncü sternokostal eklem seviyesinde olan sol ventrikülden çıkmaktadır. Daha sonra, torasik aorta yukarı ve hafifçe sağa yönelerek ikinci sternokostal eklem seviyesine kadar ilerler, burada arkaya doğru kemer yapıp, sola dönerek dördüncü torasik vertabranın inferior kenarına doğru ilerler. Sonra, torasik aorta arka mediastende T5-T12 vertebra düzeylerinde sol tarafta aşağı inip diyaframdaki aortik hiatustan geçer (23).

Torasik aort, anteriorda perikard, özefagus, sol akciğer ve diyafragma ile komşuluk yaparken, posterior kısımda vertebral kolon ve hemiazigos veniyle, sağda azigos veni ve duktus torasikus ile ve solda plevra ve akciğer ile komşuluğu bulunur. Torasik aort birden fazla dala yol açar. *Visseral dallar* perikardiyal, bronşiyal, özofagus ve mediastinal dalları içerir. Perikardiyal dallar, perikardın posterior yüzeyine giden küçük vasküler yapılardır (15).

Bronşiyal arterler üçüncü ila yedinci interkostal boşluklardan kaynaklanır. Bronşiyal arterler majör bronşları beslemenin yanı sıra daha büyük bronkopulmoner lenf düğümlerine kan temini sağlar ve pulmoner ve bazen koroner arterlerle doğrudan anastomoz yapar. Sol bronşiyal arterler, torasik aorttan kaynaklanırlar ve bu arterler bronşiyal hava yollarını, akciğerlerin areolar dokusunu ve yemek borusunu beslerler. Bireylerin yaklaşık %60'ında tek bir sağ bronşiyal arter bulunur. Genel olarak, bireylerin > %70'inde sağ bronşiyal ve interkostal arterlerin ortak bir kökeni görülür. Çoklu bronşiyal arterler sol tarafta daha yaygındır (~%70). Genellikle sağ interkostal arterle birlikte sol interkostal bronşiyal gövde nadiren görülür (%4). Bireylerin yaklaşık %45'inde sol ve sağ bronşiyal arterlerin ortak bir bronşiyal gövdesi görülür (24).

Özofagus arterleri, aortun anterior kısmından ortaya çıkar ve diğer birkaç arterle birlikte anastomoz oldukları özofagusa doğru inferior olarak ilerler. Özofageal arterler yaklaşık dört ila beş adettir ve özofagus boyunca uzunlamasına bir vasküler zincir oluştururlar. Özofageal vasküler besleme üç segmente ayrılabilir:

- *Servikal bir segment*: Alt tiroid arterinden, çoğunlukla sağdan veya subklavian ve ortak karotid arterlerden,
- *Torasik segment:* Bronşiyal ve interkostal arterlerden veya doğrudan torasik aorttan
- *Abdominal segment*: Sol gastrik arterin veya aksesuar sol hepatik arterin veya sol alt frenik arterlerin iki ila üç dalından beslenirler.

Torasik aortun mediastinal dalları, arka mediasten içinde bulunan lenf bezlerini ve areolar dokuyu beslerler. Parietal dallar, interkostal, subkostal ve superior frenik dalları içerir. Aortun posterior kısmından kaynaklanan toplamda dokuz çift interkostal arter vardır. Bu arterler daha da bölünerek interkostal, lateral kutanöz, meme ve spinal arterler için dallar sağlamaktadırlar. Superior frenik arterler ayrıca torasik aorttan kaynaklanır, daha sonra perikardiyofrenik ve kas-ofrenik arterlerle anastomoz yapar. Torasik aortun en düşük dallanma arterleri, subkostal arterlerdir (25).

Vertabranınön %70 ila %80'i ön spinal arter (ASA) tarafından beslenirken, arka bölümü %20 ila %30'u ise eşleştirilmiş arka spinal arterler (PSA) tarafından beslenmektedir.ASA, vertebral arterlerin dallarından vertebrobaziler kavşağın yakınında oluşur. Posterior spinal arterler, vertebral veya posterior inferior serebellar arterlerin posterior dalları tarafından oluşur. Hem PSA'lar hem de ASA, ekstraspinal arterlerden (örneğin, vertebral, subklavian, interkostal, bronşiyal, lomber, internal iliak) dallar alır. Omuriliği besleyen bu dallara *radikülomedüller arterler* (Adamkiewicz arteri) denir (26).

1.4.2. Abdominal Aort

Abdominal aort, desendan aortanın, diyafragmanın en büyük deliği olan hiatus aorticus'tan geçtikten sonra karın boşluğundaki uzantısıdır. Abdominal aort, median arkuat ligamentin arka kısmından batına girer ve 12’inci torakal vertebranın (T12) alt kenarı ile 4’üncü lomber vertebranın (L4) gövdesi arasında uzanır (27). Abdominal aort L4 vertebranın anterior kısmının hafif solunda ve inferior vena kavanın sağında yer alır. Ayrıca L4 ve L5 vertebra seviyesinde çatallanarak arteria iliaca comunis dextra ve arteria iliaca sinistra olmak üzere iki dala ayrılır.Her ortak iliak arter, arteria iliaca comunis dextra ve arteria iliaca sinistra olarak ayrılmadan önce inferolateral olarak ilerler. Arteria iliaca comunis dextra iliak fossaya iner ve inguinal bağın arkasında femoral arter haline gelir. Başlangıç yerinde oldukça kalın çapa sahip olan abdominal aort, uç kısımlara doğru çapı daralmaktadır **(**28-30).

Abdominal aorta’nın anterior kısmında yukarıda mide, omentum minus, duedonumun pars superior arteri, pankreasın posterior yüzü ve vena splenica (lienalis); aşağıda ise duedonumun pars asendan arteri, radiks mesenterica arter ve vena renalis sinistra yer alır. Ayrıca üst kısımın anteriorunda ve yanında plexus coeliacus'a ait ganglion ve sinir lifleri yer alır. Vena cava inferior, abdominal aorta'nın sağ tarafında yükselmektedir. Sol tarafında duedonumun son bölümü ve ince bağırsağın kıvrımları ile komşuluk yapmaktadır. Posterior kısmının sağ tarafında cisterna chyli ve ona dökülen lenfatik yapılar yer almaktadır. Posterior kısmında ayrıca ligamentum longitudinale anterius ve

vena lumbales sinistra bulunmaktadır. Lomber vertebralarla ve discus intervertebralisler arasında ligamentum longitudinale anterius ve ikinci, üçüncü ve dördüncü vena lumbales sinistra ile komşuluk yapar (28,31,32).

Abdominal aortun dallarının sınıflandırılması;

- ***Ventral dallar:*** Çölyak gövdesi, SMA ve IMA
- ***Lateral dallar:*** Alt frenik, orta suprarenal, renal ve gonadal arterler
- ***Dorsal dallar:*** Lomber ve medyan sakral arterler
- ***Terminal dalları:*** Sağ ve sol ortak iliak arterler

Abdominal aortun başlangıç dalları, superior suprarenal arterlere daha fazla dallanan eşleştirilmiş inferior frenik arterlerdir. Bir sonraki abdominal aort dalı eşlenmemiş çölyak gövdesidir. Bu büyük arter T12-L1 seviyesinde ortaya çıkar ve özefagus, mide, duodenumun proksimal yarısı, safra kesesi, superior pankreas ve karaciğeri besler.Çölyak gövdesi midenin arkasında ve daha küçük omentumda bulunur. Çölyak gövdesinin 3 ana dalı ortak hepatik, sol gastrik ve dalak arterleridir. Ortak hepatik arter ayrıca uygun hepatik, sağ gastrik ve gastroduodenal arterlere ayrılır (33).

Eşleştirilmiş orta suprarenal arterler üçüncü abdominal aort dallarıdır ve bunu eşlenmemiş SMA takip eder (34). SMA, distal duodenum, jejunum, ileum, çekum, apandisk, asendan kolon, sağ kolik fleksürü ve kolonun proksimal üçte ikisini içeren transvers kolona oksijenli kan sağlar (35). Beşinci dallar, inferior suprarenal arterlere yol açan eşleştirilmiş renal arterlerdir. Renal arterler L1-L2 seviyesinde ortaya çıkar ve her iki taraftaki böbrekleri besler. Her renal arter ayrıca ön ve arka dallara ayrılır. Ön dal ayrıca böbrek dokusunu besleyen 4 segmental artere ayrılır (36,37).

Lomber arterler renal arterleri takip eder; ilk dört set eşleştirilir. Bir dizi eşleştirilmiş testis veya yumurtalık arteri gonadları besler (38,39). Üçüncü eşlenmemiş abdominal aort dalı, L3 civarında ortaya çıkan IMA'dır. IMA, transvers kolonun distal yarısı, sol kolik fleksiyonu, desendan ve sigmoid kolonlar, rektum ve üst anal kanal dahil olmak üzere transvers colon yapılarını besler (40,41). Ortak iliak arterler, abdominal aortun son eşleştirilmiş dallarıdır ve pelvis ve alt ekstremiteleri besler. Küçük eşlenmemiş dal, medyan sakral arterdir (17,42).

Batında öneli üç ana arterial anastomoz bulunmaktadır. Bunlardan ilki pankreatikoduodenal arterler çölyak gövdesini ve SMA'yı birleştirirken, orta ve sol kolik arterler SMA ve IMA'yı birbirine bağlarlar ve superior ve inferior rektal arterler, IMA'ya internal iliak arterlerle birleştirirler (23). SMA, çölyak gövdesi kökeninden daha düşük ortaya çıkar ve enine kolonun proksimal üçte ikisine kadar majör duodenal papillayı içeren orta bağırsak organlarına arteriyel

kan sağlar. SMA, L1'deki abdominal aorttan öne doğru dallanır ve inferior pankreatikoduodenal arter, jejunal ve ileal arterler, orta ve sağ kolik arterler ve ileokolik arterlere yol açar. Alt pankreatikoduodenal arter, pankreas başının inferior kısmını, uncinate süreci ve duodenumu sağlar. Jejunal ve ileal arterler, vasa recta olarak bilinen anastomotik kemerler aracılığıyla jejunum ve ileum'u besler. Orta ve sağ kolik arterler sırasıyla transvers ve asendan kolonu besler. Ileokolik arter, asendan kolon, apandis, çekum ve ileumu besleyen dallara yol açar.IMA, duodenumun alt sınırının yakınında L3'te ortaya çıkar ve dalak fleksüründen kalın bağırsak, descendan kolon, sigmoid kolon ve rektumun üst kısmı dahil olmak üzere rektum organlarını besler. IMA'nın üç ana dalı sol kolik, sigmoid ve superior rektal arterlerdir. Sol kolik arter, transvers kolonun ve desendan kolonun distal üçte birini sağlar. Sigmoid arterler desendan kolonu ve sigmoid kolonu besler. Superior rektal arter rektumu besler ve orta ve alt rektal arterlerle iletişim kuran dallara yol açar (32).

Anterolateral abdominal duvarı karmaşık bir vasküler ağa sahiptir. Superior epigastrik damarlar ve kas-frenik dallar, anterolateral abdominal duvarı vasküler damarlarının büyük kısmını oluşturur. İnferior epigastrik ve derin sirkumfleks iliak damarlar dış iliak damarlardan dallanır. Yüzeysel sirkumfleks ve yüzeysel epigastrik damarlar femoral arterden ve büyük safen venden kaynaklanır. 10. ve 11. arka interkostal damarlar ve subkostal dallar son aort çatallarıdır. Anterolateral abdominal duvar damarları, interkostal damarlara benzer şekilde çevresel olarak düzenlenmiştir. Buna karşılık, merkezi abdominal duvar damarları oriante olarak yönlendirilir. Superior epigastrik arter, superior rektus abdominis'i besleyen ve umblical seviyesinde inferior epigastrik arter ile bağlanan internal torasik arterin bir devamı niteliğindedir. İnferior epigastrik arter, rektus abdominis kasını perfüze etmek için eksternal iliak arterden ayrılır. Musculaofrenik arter, anterolateral diyaframı besleyen internal torasik arterden kaynaklanır. Derin sirkumfleks arter, iliacus kasını perfüze eden eksternal iliak arterin bir dalıdır (43).

Femoral arterin 2 dalı vardır. Bir dal, inguinal bölgedeki superficial abdominal duvarı besleyen superficial sirkumfleks iliak arterdir. Diğer dal, kasık bölgesindeki superficial abdominal duvarı dolaşım sağlayan superficial epigastrik arterdir (44).

Anterior abdominal duvarın venöz drenajı, medial olarak internal torasik ven yoluyla superior vena kavaya ve lateral torasik damarlar yoluyla yapılır. İnferior vena kava ayrıca karın duvarını yüzeysel ve inferior epigastrik damarlardan boşaltır (45).

Pelvisin birkaç anastomotik ağı sayesinde geniş kolleteral dolaşımı bulunmaktadır. Kadın pelvisi, eşleştirilmiş internal iliak ve ovaryum arterleri ile

eşlenmemiş superior rektal ve median sakral arterler dahil olmak üzere 6 ana arter tarafından beslenir. Öte yandan, erkek pelvisinde sadece 4 ana arter vardır, çünkü eşleştirilmiş testis arterleri erkeklerde daha küçüktür ve pelvise girmezler (46).

İnternal iliak arter, çoğu pelvik internal organı ve bazı musculoskeletal yapılarını perfüze eden predominant major pelvik damardır. İnternal iliak arter ayrıca gluteal bölgeyi, medial femur bölgesini ve perineal bölgeleri de besler. Her bir internal iliak arter yaklaşık 4 cm uzunluğundadır; bifurcates iliak arter, yaklaşık olarak L5 omur seviyesinde internal ve external iliak arterlere çatallanır. İnternal iliak arter, posteromedial olarak pelvise iner, medial olarak external iliak arter ve obturator sinire gider (47).

İnternal iliak arter, büyük siyatik foramen seviyesinde anterior ve posterior gövdeye ayrılır. Anterior bölüm esas olarak mesane, rektum ve üreme organları gibi visseral yapıları sağlar. İnternal iliak arter, doğum öncesi umblical arteri olarak devam eder ve plasentaya bağlanarak fetüse beslenme sağlar. Umblical arterleri doğumdan sonra tıkanır ve "medial umblical ligaments" adı verilen lifli kordlar haline gelir (48).

Obturator arter, obturator ven ile sinir arasında geçen anterior iliak arterden kaynaklanır. Bu obtüratör arter, ileum ve pubic bölgesine muskular dalları ve alt bölümleri verir. Erkeklerde inferior vesel arterler ve kadınlarda vajinal arterler mesanenin alt kısmını ve pelvik üretrayı sağlar. İnferior vezikal arter prostatı beslerken, vajinal arter proksimal vajinayı besler. Uterin arter, kadınlarda internal iliak arterin ek bir dalıdır ve vajinal arter ile birlikte uterusa, uterus tüplerine, yumurtalıklara ve superior vajinaya dolaşım sağlar. Orta rektal arter rektumun, seminal bezlerin ve prostatın bazı kısımlarını besler (49).

İnternal iliak arterin son 2 ön dalı iç pudendal ve inferior gluteal arterlerdir. İç pudendal arter, perineal arter ve penisin veya klitorisin dorsal arteri olarak sona ermeden önce pudendal kanaldan geçer. İnferior gluteal arter, posterior uyluğun kalçalarını ve kaslarını besler.

İnternal iliak arterin arka dalı 3 alt bölüme sahiptir: iliolumber, lateral sakral ve superior gluteal arterler. Iliolumber arter, quadratus lumborum ve psoas major kaslarını besler. Lateral sakral arterler, spinal meningleri besleyen spinal dallar yayar. Bu damarlar ayrıca erektör spinal bölgeye ve sakrumun üzerindeki cilde dal verebilir. Son olarak, superior gluteal arter kalça kaslarını besler (50).

Diğer ana pelvik arterler yumurtalık, medyan sakral ve superior rektal arterlerdir. Bilateral yumurtalık arterleri, üreterin anterior kısmından renal arterlere kadar abdominal aorttan kaynaklanır. Yumurtalık arteri, daha küçük pelvise girerken ve external iliak damarları geçerken yumurtalık ve tubal dallar verir. Median sakral arter, arka abdominal aorttan kaynaklanır ve lomber

vertebraya, sakrum ve koksiks'e dallar verir. Superior rektal arter, IMA'dan devam eder ve superior rektum ve internal anal sfinkter'i beslemek için S3 seviyesinde 2 dala ayrılır (51).

Abdominal venöz drenaj ise, inferior vena kava (IVC) ve kolları tarafından meydana gelir. Portal venöz kan karaciğerden geçer ve sonunda IVC'ye akar. IVC, abdominal aortun sağ tarafındaki vertebranın anterior tarafına yükselir. IVC daha sonra torakstaki sağ atriyuma açılmadan hemen önce diyaframı T8 seviyesinde deler (52).IVC, L5'te 2 yaygın iliak damarın anastomozundan kaynaklanan önemli bir sistemik drenaj yoludur. IVC sadece alt rektum ve anal kanalı gastrointestinal sistemden boşaltır. Pektinat çizgisinin üzerindeki abdominal iç organlardan gelen tüm drenaj, hepatik portal ven ve karaciğer sinüzoidlerinden geçer. Hepatik sinüzoidlerden gelen venöz kan, oksijenasyon için sağ atriyuma girmeden önce hepatik damarlara ve IVC'ye akar. Hepatik portal ven ayrıca dalak, pankreas ve safra kesesinden damarları boşaltır. Hepatik portal ven 8 cm uzunluğundadır ve superior mezenterik ve dalak damarları arasındaki birleşmeden pankreasın boynunun arkasında ortaya çıkar.Portal ven, karaciğere sindirim kanalından besin yüklü kan sağlar (53). Portal venin kolları superior mezenterik, dalak, sağ ve sol gastrik, kistik, paraumbilik ve superior pankreatikoduodenal damarları içerir. Farklı anatomik bölgelerde IVC kolları ile portal ven kolları anastomoz, portokaval anastomoza yol açar. Pelvik venöz çıkış, pelvik bölgedeki bitişik damarların birleşmesinden kaynaklanır. Çeşitli pleksuslar esas olarak iç iliak vene akar, bazıları hepatik portal sistemine ulaşmadan önce superior rektal vene süzülür. Kadınlar için bir başka küçük venöz drenaj yolu da yumurtalık damarıdır. Superior gluteal venler, internal iliak venin en büyük kollarıdır (54,55).

Fizyolojik Varyantlar:Nüfusun yaklaşık %20'sinde, alt epigastrik arterden kaynaklanan ve coccygeus dalının yolu boyunca pelvise inen bir aksesuar obturator arter vardır (56). Nadir bir varyasyon, sağ renal arterden ortak bir gövde olarak kaynaklanan inferior frenik arter, superior suprarenal arter ve inferior suprarenal arteri içerir. Corona mortis, obturator kanaldaki alt epigastrik ve obturator damarlar arasındaki anastomotik dalın vasküler bir varyantıdır. Başka bir varyasyon, external iliak arterden kaynaklanan ve internal iliak arterden kaynaklanan obturator arter ile bir bağlantı oluşturan aksesuar obturator arteri içerir (57).

İnferior vena kava normalde abdominal aortun sağ tarafında bulunur ve diseksiyon gerektirmez. Bununla birlikte, hasarlı bir damar büyük kanamaya neden olabilir ve bu nedenle proksimal boyun diseksiyonu durumunda bu anormallik son derece dikkatli olmayı gerektirir. Embriyolojik gelişimi sırasında ortaya çıkan inferior vena kavanın varyasyonları, %0,2–0,5'te sol

inferior vena kava ve genel popülasyonun %0,2–0,3'ünde inferior vena kavanın çoğaltılmasını içerir. Ayrıca, retroaortik sol renal ven insidansı yaklaşık %1,7-%8,7'dir ve bazı durumlarda sirkumaortik renal boğaz gözlenir (58).

2. AORT EMBRİYOLOJİSİ

Aortun embriyolojik gelişimi gebeliğin üçüncü haftasında mezodermal kalp progenitör hücrelerinin primitif çizginin yan tarafındaki epiblastlara göç etmesiyle gerçekleşir. Bu kardiyak progenitör hücreler sonunda kardiyak miyoblastlara dönüşür. Mezodermin splanknik tabakası içersiinde, "kan adacıkları" olarak isimlendirilen hücrelerin vasküler yapılarının oluşturulması için bir vaskülojenez periyodunun gerçekleşmesi gerekmektedir.

Bu erken gelişim aşamasında, ilkel aort, birinci aort arkı boyunca sürekli olan dorsal ve ventral segmentler gösterir. İlk aort arkı, sonraki bir gelişim aşamasında kaybolacaktır. İlkel aortun ventral segmentleri birleşerek aort kesesini oluştururken, dorsal segmentler birleşerek orta hat desendan aortu oluşturacaktır. Ventral ve dorsal aortlar arasında altı çift aort arkı gelişmekte ve bunlara brankial ark arterleri denir. Aort gelişiminin sonuna doğru, sağ dorsal aort kökünün sağ duktus arteriosus ile birlikte gerilemesi, fizyolojik olarak normal olan sol aort arkının oluşumuyla sonuçlanacaktır (24). Ventral ve dorsal aortlar arasında, kardiak ventriküllerden embriyonik dolaşım sistemine kan akışı sağlayan altı çift brakial ark sistemi bulunur. Bunlara faringeal ark damarları da denir. Bunlar;

- *Birinci brankial ark arteri;* maksiller ve dış karotid arterleri oluşturur.
- *İkinci brankial ark arteri*; stapedial arterlerin oluşumuna yol açar.
- *Üçüncü brankial ark arteri*; sağ ortak karotid arterlerin ve proksimal internal karotid arterin oluşumuna katkıda bulunur.
- *Dördüncü brankial ark arteri*; aort arkının ana bölümünü oluşturur ve proksimal sağ subklavyen arteri oluşturur. Sol subklavyen arter, dorsal aorttan gelişen sol yedinci intersegmental arterden kaynaklanır.
- *Beşinci brankial ark;* damar oluşturmaz.Erken gerileyen rudimenter damarlar beşinci çiftten gelişir.
- *Altıncı brankial ark;* ana pulmoner arterin, sol ve sağ pulmoner arterin ve duktus arteriosus'un oluşumuna yol açar.Bu kanal doğumdan birkaç gün sonra kapanır. Sağ altıncı ark, sağ pulmoner arterin oluşumuna katkıda bulunur.
- İkinci fetal ayda kalbin kaudal göçüyle, yedinci intersegmental arterler genişler ve distal subklavian arterleri oluşturmak için sefalad göç eder. Sol subklavian arter tamamen sol yedinci intersegmental arterden

türemiştir, oysa sağın bazı kısımları sağ dördüncü arktan ve sağ dorsal aorttan türemiştir.

Sağ ve sol dorsal aort aort kökünden kaynaklanır ve aort arklarını bilateral olarak alır. Aort arkları seviyesinde, dorsal aortlar eşleşmiş halde kalır ancak inferior, desendan aortu oluşturmak için inferiorda (T4'ün altında) birleşir. Dorsal aortlar bilateral olarak yedi servikal intersegmental arter verir. Üstteki altısı vertebral, superior interkostal ve derin servikal arterlerin gelişimine katkıda bulunur. Yedinci intersegmental arterler bilateral olarak subklavian arterlerin oluşumuna katkıda bulunur. Sağ dorsal aort tipik olarak yedinci intersegmental arterin orijini ile sol dorsal aortla füzyon yeri arasında geriler. Splanknik veya visseral arterler sonunda ventral dallara (çölyak, superior mezenterik arter ve inferior mezenterik arter) ve lateral dallara (suprarenal, renal ve gonadal arterler) yol açar (59).

Aorta asendan ve aort arkı iki farklı embriyolojik yoldan bağımsız olarak gelişirler. Aorta asendan, kalp gelişiminin bir bileşeni olan truncus arteriosus'tan gelişmekte olup, kalp gelişimi sırasında oluşan tek çıkış yoludur. Kalbin hem sol hem de sağ ventrikülünden kaynaklanırlar. Truncus arteriosus, daha sonra aortikopulmoner septum tarafından bölünerek arteria pulmonalis ve aorta ascendens olarak bilinen iki ayrı çıkış yoluna yol açar (1).

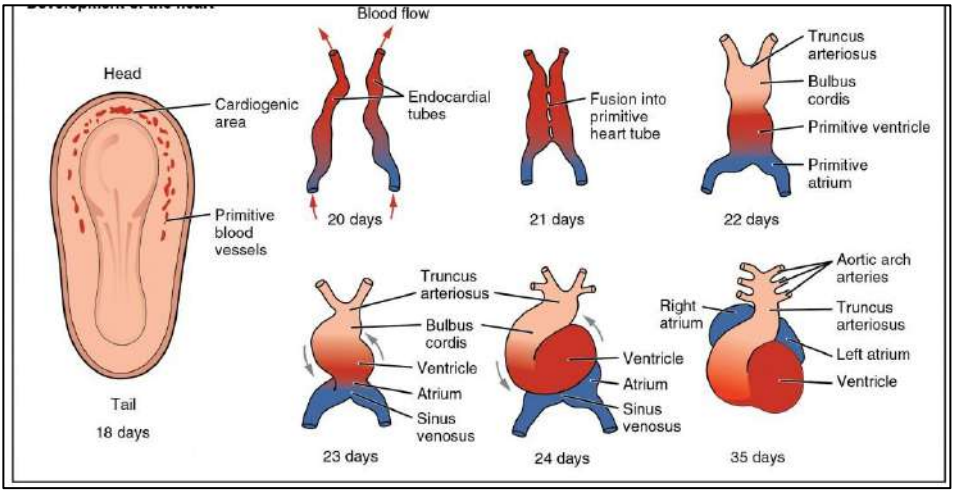

Şekil 5. Kalbin embriyolojik gelişimi

2.1. Aort Kökünün Embriyolojisi

Aort kökü gelişimi, kardiyak çıkış yolunun embriyolojisiyle sıkı bir şekilde bağlantılıdır. Embriyogenezin 5. haftasının ortasında, nöral krest hücreleri truncus arteriosus'a göç eder ve aort ve pulmoner çıkış yollarını ayıran spiral

konotrunkal septumun oluşumuna katkıda bulunur (2).Gelişimin 7. haftasında, üçüncü ve dördüncü ark arterlerini bağlayan dorsal aort segmentleri, beşinci ve altıncı arkların bir kısmı ve sağ dorsal aortun bir kısmı kaybolur. 8. haftada torasik aort ve epiaortik damarlar gelişimlerini neredeyse tamamlamıştır.Bu arterler aortik arkuslar olarak bilinir ve truncus arteriosus'un en distal kısmı olan aortik kesedengelişirler.

Başlangıçta, izole vasküler adalar, her biri bir ventral ve dorsal segmentten oluşan çift aortları oluşturmak için pleksuslara birleşir. Ventral ve dorsal aortlar arasında, kardiak ventriküllerden embriyonik dolaşım sistemine kan akışı sağlayan altı çift aort arkı sistemi kranio-kaudal şekilde sırayla gelişir. Dorsal aort birkaç segmentler arası atardamar verir. Aortun oluşumundaki gelişimsel olayların dizisi çeşitli anatomik varyantlara, konjenital anomalilere ve patolojik anormalliklere yol açabilir (60).

Aort arkının yapısının gelişimi ve bakımında birçok molekül devreye girer (59). Bunlar;

- Vasküler endotelyal büyüme faktörü-C veya VEGF-C
- Trombosit endotel hücre yapışma molekülü-1 veya PECAM-1
- Vasküler endotel hücre kaderini veya VE-kadherin
- Vasküler endotelyal büyüme faktörü reseptörü-2 veya VEGFR2
- Fosfatidilinositol-3-OH kinaz veya PI3K
- Trombosit kaynaklı büyüme faktörü veya PDGF
- Dönüşümlü büyüme faktörü-beta veya TGF beta
- Endotelyal nitrik oksit sentaz veya eNOS

2.2. Asendan Aorta, Arcus Aorta ve Desendan Aorta Embriyolojisi

Gebeliğin üçüncü haftasında, izole vasküler adalar, eşleştirilmiş ilkel aortaları oluşturarak birleşir. Her ilkel aort, ilk aort kemeri boyunca bir ventral ve bir dorsal segmentten oluşur. İki ventral aort, truncus arteriosus'un kranial ucunda bir genişleme olan aort kesesine bağlanır. Dorsal aortalar embriyonun tüm uzunluğu boyunca uzanır ve 4. haftada dördüncü torasik segmentten dördüncü lumbal segmente kaynaşarak orta hat dorsal aortasını oluşturur. 5. haftaya gelindiğinde, aort kemerleri 2, 3, 4 ve 6, dorsal aortalara bağlanan aort kesesinden gelişir. İlk iki kemer, daha sonraki kemerler oluşurken geriler. İç karotid arterlerin ortak karotis ve proksimal kısımları üçüncü aort ark çiftinden kaynaklanır. İç karotid arterlerin distal kısmı dorsal aortun kranial ucundan kaynaklanır. Dördüncü kemer çiftinin gelişimi asimetriktir. Sağ tarafta, dördüncü kemer sağ subklavyen arterin proksimal kısmını oluşturur. Sağ subklavyen arterin distal kısmı sağ dorsal aorttan türetilmiştir. Aort kesesi brakiyosefalik gövdeyi ve aort arkının ilk kısmını oluşturur. Altıncı kemer ana

pulmoner arter, dalları ve ductus arteriosus oluşumuna katkıda bulunur. Burada, nöral tepe hücreleri, aort ve pulmoner kanalları ayıran konotrunkal septumla kaynaşan aortikopulmoner septumun oluşumunda çok önemli bir rol oynar [8]. Sol tarafta, sol kemerin distal kısmı dorsal aort ile iletişim halinde kalır ve ductus arteriosus'u oluşturur. Ductus arteriosus doğumda kapanır ve daha sonra pulmoner gövdeyi aorta bağlayan ligamentum arteriosum'a dönüşür (2).

Arkus aorta, embriyonik gelişimin dördüncü haftasında dördüncü farengeal kemerin sol dalından türetilmiştir. Fetal aort arkının alt kısmı ductus arteriosus'a bağlanır. Bu, sağ ventrikülden gelen kanın pulmoner arterleri atlamasına ve kullanılmayan fetal akciğerlerden kaçınmasına izin verir. Doğumdan kısa bir süre sonra, ductus arteriosus kapanmaya başlar ve ligament arteriosum haline gelir (19).

2.3. Abdominal Aort Embriyolojisi

Abdominal aort, embriyonik gelişim sırasında farengeal kemerlerin altındaki eşleştirilmiş iki dorsal aortların füzyonundan oluşmaktadır. Eşleştirilmiş dorsal aortlar, embriyolojik baş bölgesindeki aort arkları ile süreklidir ve bu da aort kesesinden kaynaklanır. Aort kesesi yükselen aorta yol açar.Vertebranın arkasından geçen dorsal arterler, lomber arterleri oluşturur. Suprarenal, renal ve gonadal arterler de dahil olmak üzere lateral arterler abdominal aorttan bilateral olarak gelişir ve renal arterler en büyük daldır. Anterior arterler, inferior bağırsak için çölyak gövdesi, orta bağırsak için superior mezenterik arter (SMA) ve posterior bağırsak için inferior mezenterik arterden (IMA) oluşan bağırsağı besler.Çölyak gövdesi, SMA ve IMA, abdominal aortun farklı seviyelerdeki ventral görünümünden kaynaklanır. Bu arterlerin kökleri, ya gerileyerek normal anatomiye neden olabilir ya da devam ederek varyasyonlara yol açabilen uzunlamasına bir anastomoz ile bağlanır. Böbrekler başlangıçta pelviste gelişir ve abdominal aortun lateral tarafından ardışık seviyelerde yeni damarlar alırken yükselir. Kalıcı embriyonik damarlar aksesuar renal arterlere yol açabilir. Yaygın iliak arterler, erken embriyolojik gelişim sırasında aortun beşinci dorsal aort dallarından da türetilmiştir (61).

Embriyonik inferior vena kava (IVC) oluşumu, çeşitli embriyolojik damarların karmaşık bir füzyon ve gerileme süreci sonucu oluşur. Başlangıçta, sinüs venözün sağ ve sol boynuzları, sırasıyla çeşitli dokulardan, plasentadan ve yumurta sarısı kesesinden kanı boşaltan eşleştirilmiş ortak kardinal, göbek ve vitellin damarları alır. Bu damarlar embriyo olgunlaştıkça değişir ve bazıları önemli olgun venöz segmentler oluşturmaya devam eder. Eşleştirilmiş posterior kardinal damarlar, gebeliğin altıncı haftasında baskındır, embriyonun kaudal

kısmından ortak kardinal damara kan taşır ve olgun ortak iliak damarlar olarak devam eder. Bu arada, proksimal olarak, eşleştirilmiş vitellin ve umblical damarları hepatik sinüzoidal ağa katkıda bulunarak inferior vena kavanın (IVC) hepatik segmentinin temelini oluşturur. Sağ hepatokardiyal kanal doğum sonrası devam eder (61,62).

Eşleştirilmiş subkardinal ve suprakardinal damarlar baskın kollar olarak ortaya çıkar. Bu damarlar, arka kardinal damarlara akan birden fazla kanal oluşturur ve önemli anastomotik ağlara yol açar. İntersubkardinal anastomoz, IVC'nin renal segmentine katkıda bulunan sol renal veni oluştururken, suprarenal kısım sağ subkardinal venin kranial ucundan kaynaklanır. Gonadal ve suprarenal damarlar da subkardinal damarlardan türetilir. Kaudal olarak, sağ suprakardinal ven, eşleştirilmiş iliak damarlarla iletişim kuran infrarenal IVC olarak devam eder. Bu nedenle, olgun inferior vena kava (IVC), çeşitli embriyolojik damarların katkılarıyla infrarenal, renal, suprarenal, infrahepatik ve hepatik segmentlerden oluşur. Arka kardinal damarlar eşleştirilmiş ortak iliak damarlar olarak devam eder ve suprakardinal damarlar azigos venöz sisteme katkıda bulunur (62). Farengeal ark arterleri olarak da bilinen aort arkları ise, ortak karotid arterler, internal karotid arterler, maksiller arterler, pulmoner arterler, sağ subklavyen arter, ductus arteriosus, stapedal arterler ve hyoid arter parçaları dahil olmak üzere baş ve boynun büyük arterlerine yol açan embriyolojik vasküler yapıyı kapsamaktadır (63).

3. AORT HİSTOLOJİSİ

Aort sert bir yapıda olmayıp, elastik lifler, hücre dışı matris, proteoglikan açısından zengin ve aralarında parankim olarak düz kas hücrelerinden oluşan lameller birimlere sahip bir "organdır". Lameller ünitenin biyolojik konsepti Glagov tarafından 1967'de ortaya atılmıştır. Aort duvarının temel mikro yapısal bileşenleri kollajen ve elastindir. Aort, elastik liflerin yüksek içeriği nedeniyle elastik bir arter olarak sınıflandırılır ve bu lifler ona esneme ve geri çekilme yeteneği kazandırır. Yaşla birlikte, aort daha sert hale gelir ve kollajen içeriğinde kademeli artışlar olur. Aortta bulunan iki ana kollajen türü, kollajen içeriğinin %80-90'ını oluşturan tip I ve III'tür (64). Benzer şekilde, kollajen, anulustaki komissürlerin ara tabakasında elastin ve kollajen lifleriyle aort kökü içinde önemli bir unsur haline gelir. Aort kökü sinüs katmanları, media içindeki düz kas hücreleri, elastik lifler, kollajen II ve III ve proteoglikanlarla yer almaktadır. Mediada elastik lifler, düz kas hücreleri ve hücre dışı matristen oluşan lameller üniteler vardır. Lameller birim, aralarında vasküler düz kas hücreleri (VSMC'ler) ve hücre dışı matris (ECM) bulunan elastik liflerden oluşur. Elastik liflerin sayısı asendan aortta 56'dan başlayıp abdominal aortta

kademeli olarak 28'e düşer. İntima endotel ile kaplıdır ve zamanla miyointimal tabaka olarak görünür (Şekil 5) (65).

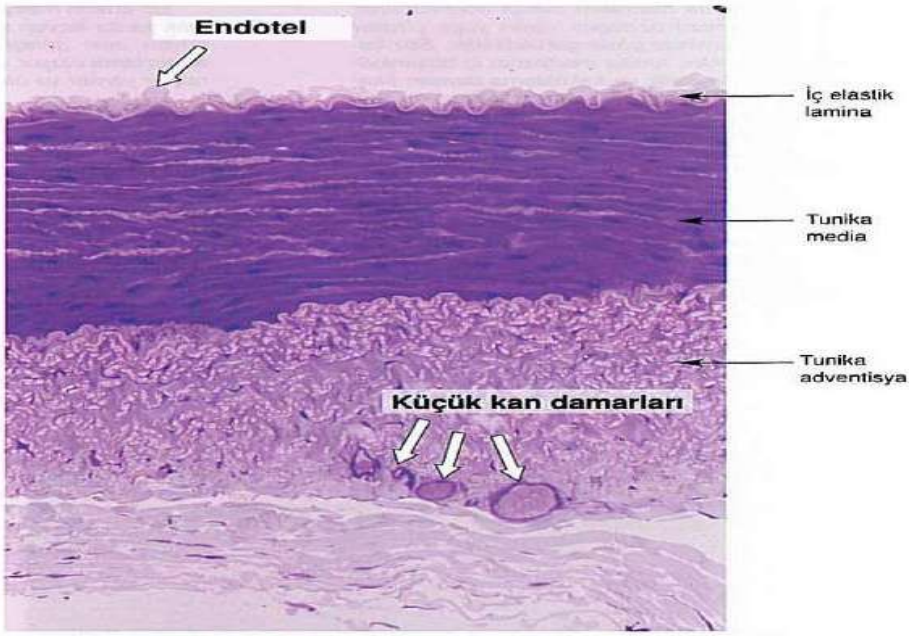

Şekil 6. Bir arterin enine kesiti

Aortun elastik özellikleri, üç ayrı histolojik katmandan oluşan duvar yapısına bağlıdır (66,67). İçten dışa doğru:

a. **Tunika İntima (interna):** En iç kısımda yer alır. İntima, bağ dokusu matrisi içindeki ince endotel hücre katmanından oluşur. Kanla temas halinde olan tunika intima kolaylıkla hasar görebilir. Yetişkinlerde, ekstraselüler matriks proteinlerinin ve mezenkimal hücrelerin birikimi intimal kalınlıkta bir artışa neden olur. Yenidoğanlarda intimal tabaka çok incedir ve endotel astarı medyanın ilk elastik lamellerine sıkıca bitişiktir. Üç alt tabakadan oluşur;
   i) **Endotel tabakası:** Damarın lüminal yüzeyini oluşturan ve kanla doğrudan temas halinde olan tek katmanlı yassı epitelden ibarettir. Genellikle endotel hücreleri çok köşelidir ve kanın akış yönünde uzanlamasına yerleşmiştir. Hücre, çekirdek nedeniyle kılcal lümene doğru eğimlidir. Sitoplazma, küçük bir Golgi kompleksi, mitokondri, serbest ribozomlar ve kaba endoplazmik retikulum da dahil olmak üzere birkaç organel içerir. Endotel hücrelerinin çoğunda, büyük fizyolojik öneme sahip olan zonula okludens tipi bağlantılar bulunur.

Bu tip bağlantıların makromoleküllere olan değişken geçirgenlik seviyeleri, hem normal hem de patolojik koşullarda önemli bir rol oynar. Kılcal damarlar ve kılcal damar sonrası venüller boyunca, endotel hücrelerini çeşitli yerlerde kısmen çevreleyen uzun sitoplazmik uzantılara sahip mezenkimal hücreler bulunur. Bu hücrelere perisit denir. Perisitler kendi bazal laminalarıyla çevrilidir ve bu bazal lamina, endotelin bazal laminasıyla kaynaşabilir. Perisitlerde miyozin, aktin ve tropomiyozinin varlığı, bu hücrelerin büyük ölçüde kasılma işlevine sahip olduğunu göstermektedir. Doku yaralanmaları sonrasında perisitler çoğalarak ve farklılaşarak yeni kan damarları ve bağ dokusu hücreleri oluşturarak onarım sürecine katılırlar. Kan kapilerleri endotel tabakasının ve bazal laminanın sürekliliğine göre 4 tip olarak gruplandırılabilir (68).

1. *Sürekli veya somatik kılcal damarlar*, duvarlarında fenestra bulunmamasıyla karakterize edilir. Bu tip kılcal kan damarları, her türlü kas dokusunda, bağ dokusunda, ekzokrin bezlerinde ve sinir dokusunda bulunur. Sinir sistemi dışındaki yapıların bazı bölgelerinde, endotel hücrelerinin her iki yüzeyinde çok sayıda pinositoz vezikülleri bulunur. Pinositoz vezikülleri, bu hücrelerin sitoplazmasında izole veziküller olarak da görülür ve endotel sitoplazması içinde her iki yönde makromoleküllerin taşınmasından sorumludur.
2. *Pencereli ya da viseral kapilerler*: Endotelyal ilişkiler, hücre zarından daha ince bir perde (diyaframı) ile kaplı büyük pencereleri duvarlarında gizleme özelliğini kazanır. Bu diyaframda birim zarın üç katlı yapısı yoktur. Fenestrasyonlu kılcal damarların bazal laminası süreklidir. Fenestrasyonlu kılcal damarlar, böbrek, çıkış ve endokrin bezleri gibi kan ve doku arasındaki madde değişiminin hızla üretildiği dokularda bulunur. Deneysel amaçlarla damara ölen makromoleküller kılcal duvardan geçer ve bu pencerelerden dokularına girerler.
3. Üçüncü tip kılcal damar böbrek glomerülü için tipiktir. Bu kılcal damarlar diyafram olmadan fenestrelidir. Bu uç kapılarda, kan ve doku arasında kılcal pencerenin hemen altında bulunan sürekli ve çok kalın bir bazal tabaka vardır.
4. Dördücü tip kapiler aralıklı sinüzoidal kapiler ve şu özelliklere sahiptir:Dolaşımı yavaşlatacak şekilde dolambaçlı ve büyük çaplıdır (30-dü mm). Endotel hücreleri kesintili bir tabaka oluşturacak şekilde birbirlerinden geniş boşluklarla ayrılmış

durumdadır. Endotel hücrelerinin sitoplazmasıncla çok sayıda, diyaframsız pencere bulunur. Endotel hücrelerinin arasında ya da dışında makrofajlar bulunur. Bazal lamina kesintilidir.

ii) **Subendotel tabakası**: Tipik gevşek bağ dokusu olup bol miktarda uzunlamasına seyirli kollajen ve elastik lifler içermektedir.

iii) **Membrana elastika interna:** Kalın kesintili elastik membrandan oluşur (68,69).

b. **Tunika Media:** Aortanın en kalın, ana yapısal tabakasıdır. Tunika media, iki kat elastik lamina, düz kas hücreleri, ardışık konsantrik kollajen lifleri ve aralarını kaplayan proteoglikanlardan ve glikozaminoglikanlardan oluşan 60 ila 70 katmanlı lamel üniteden oluşur. Media, aortaya güç ve esneklik sağlar; bu özellikler dolaşım fonksiyonu için kritik öneme sahiptir. Medianın lameller ünite sayısı ve kalınlığı yaşla birlikte artar ve yetişkinlerde topografik konuma göre değişir. Lamel üniteleri yaklaşık 11 μm kalınlığındadır. Doğum sonrasında, ascendan aort ve aort arktaki medial kalınlıktaki artış, lamel sayısındaki artışla (yetişkinlikte 60'a kadar) elde edilirken, desendan aortta mevcut lameller ünitelerin kalınlaşmasıyla (28-30'a kadar) elde edilir. Bu farklı davranış, düz kas hücrelerinin farklı topografik bölgelerdeki farklı embriyolojik kökenlerini yansıtır. Bu durum düz kas hücrelerinin büyüme faktörü uyaranlarına (örn. TGF-β) yanıtını koşullandırır. Asendan aort ve aort arkın düz kas hücreleri ektodermden türemişken, desendan aortun düz kas hücreleri paraksiyel mezodermin somitlerinden türemiştir. Aort çapı ile medial kalınlık arasındaki oran aortun farklı segmentlerinde sabit kalır (68,69).

c. **Tunika Adventisya(Eksterna):** Aortun vücudun içine sabitlenmesini sağlayan ince en dıştaki tabakadır. Tunika adventisya, aort dış duvarının ve çevresini perfüze eden gevşek bağ dokusu, kollajen lifler, mast hücreleri, vasa vasorum, fibroblastlar, küçük sinirler ve kapiller boyuttaki lenfatik damarlarından oluşmaktadır. Vasa vasorum normalde medyanın dış üçte birine kadar uzanır. Adventisyanın kollejen lifleri, aortik duvarın gerilimine dayanma gücü sağlar.

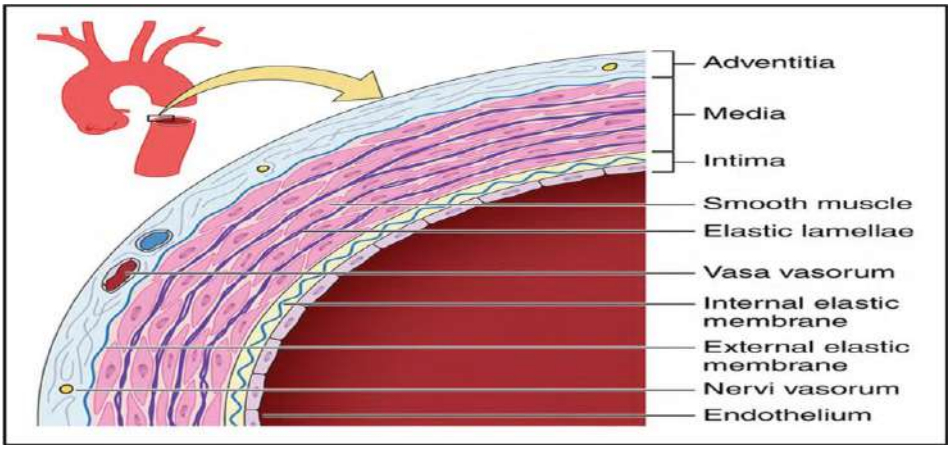

Şekil 7. Aort duvarının temel histolojik bileşenleri (6)

Aort, dolaşım sisteminin ana damarıdır. Sol ventriküldeki oksijence zengin kanı tüm vücuda dağıtır. İlerleyen yaşla birlikte, yapı ve dolayısıyla işlev kademeli değişiklikler gösterir. Aort morfolojisindeki çeşitli değişiklikler, aortun lüminal çapını, aortun tüm uzunluğunu, kalınlığını içerir. Aort, aort anevrizmaları, diseksiyon, koarktasyon, aortit ve aterosklerotik hastalık dahil olmak üzere belirli patolojilere sahiptir. Son yıllarda yüksek mortalite riskine sahip bu tür aort hastalıklarının insidansında önemli artışlar gözlenmektedir. Özellikle aortun anatomisi ve topografisi hakkında bilgi sahibi olmak, bu bölgeyi ilgilendiren cerrahi prosedürler sırasında hayati önem taşır. Erken teşhis ve elektif onarım, yırtılma riskini ve hayatta kalma oranını neredeyse normale indirebilir.

Mevcut çalışmada, aort, aort kökü ve yan dallarının temel yapısını vurguluyor ve her anatomik bileşeni ayrıntılı olarak açıklıyoruz. Bu temel anatomik bilgi, kalp döngüsü sırasında hem kapakçıkların hemde aort ve aortun kök yapısının normal işlevinin kapsamlı bir şekilde anlaşılması için de önemlidir.

KAYNAKLAR

1. Shahoud JS, Miao JH, Bolla SR. Anatomy, Thorax, Heart Aorta. 2023 Jul 24. In: StatPearls [Internet]. Treasure Island (FL): StatPearls Publishing; 2024 Jan–. PMID: 30844167.
2. di Gioia, C.R.T.; Ascione, A.; Carletti, R.; Giordano, C. Thoracic Aorta: Anatomy and Pathology. Diagnostics 2023, 13, 2166
3. Sano M, Unno N, Sasaki T, Baba S, Sugisawa R, Tanaka H, Inuzuka K, Yamamoto N, Sato K, Konno H. Topologic distributions of vasa vasorum and lymphatic vasa vasorum in the aortic adventitia--Implications for the prevalence of aortic diseases. Atherosclerosis. 2016 Apr;247:127-34.
4. Burke-Kleinman J, Gotlieb AI. Progression of Arterial Vasa Vasorum from Regulator of Arterial Homeostasis to Promoter of Atherogenesis. Am J Pathol. 2023 Oct;193(10):1468-1484. doi: 10.1016/j.ajpath.2023.06.003. Epub 2023 Jun 23. PMID: 37356574.
5. Beveridge TS, Johnson M, Power A, Power NE, Allman BL. Anatomy of the nerves and ganglia of the aortic plexus in males. J Anat. 2015 Jan;226(1):93-103
6. Isselbacher EM, Preventza O, Hamilton Black J 3rd, Augoustides JG, Beck AW, Bolen MA, Braverman AC, Bray BE, Brown-Zimmerman MM, Chen EP, Collins TJ, DeAnda A Jr, Fanola CL, Girardi LN, Hicks CW, Hui DS, Schuyler Jones W, Kalahasti V, Kim KM, Milewicz DM, Oderich GS, Ogbechie L, Promes SB, Gyang Ross E, Schermerhorn ML, Singleton Times S, Tseng EE, Wang GJ, Woo YJ; Peer Review Committee Members. 2022 ACC/AHA Guideline for the Diagnosis and Management of Aortic Disease: A Report of the American Heart Association/American College of Cardiology Joint Committee on Clinical Practice Guidelines. Circulation. 2022 Dec 13;146(24):e334-e482.
7. Burman ED, Keegan J, Kilner PJ. Aortic root measurement by cardiovascular magnetic resonance: specification of planes and lines of measurement and corresponding normal values. Circ Cardiovasc Imaging. 2008;1(2):104–13.
8. Rebecca T. Hahn, Alina Nicoara, Samir Kapadia, et al. Echocardiographic Imaging for Transcatheter Aortic Valve Replacemen.Journal of the American Society of Echocardiography 2018;31:405–433
9. Ho SY. Structure and anatomy of the aortic root. Eur J Echocardiogr. 2009 Jan;10(1):i3-10.
10. Jahanyar J, Tsai PI, Arabkhani B, Aphram G, Mastrobuoni S, El Khoury G, de Kerchove L. Functional and pathomorphological anatomy of the aortic

valve and root for aortic valve sparing surgery in tricuspid and bicuspid aortic valves. Ann Cardiothorac Surg. 2023;12(3):179-193.
11. Piazza N, et al. Anatomy of the Aortic Valvar Complex and Its Implications for Transcatheter Implantation of the Aortic Valve. Circulation. 2008; 1:74-81.
12. Charitos EI, Sievers HH. Anatomy of the Aortic Root: Implications for Valve-Sparing Surgery. Ann Cardthorac Surg. 2013; 2(1):53-56.
13. Sutton JP, et al. The Forgotten Interleaflet Triangle: A Review of the Surgical Anatomy of the Aortic Valve. Ann Thorac Surg. 1995; 59:419-427.
14. Lee MY. Mechanisms of Heart Block After Transcatheter Aortic Valve Replacement- Cardiac Anatomy, Clinical Predictors and Mechanical Factors that Contribute to Permanent Pacemaker Inplantation. Arrhythm Electrophysiol Rev. 2015; 4(2): 81-85
15. Dagenais F. Anatomy of the thoracic aorta and of its branches. Thoracic surgery clinics. 2011;21(2):219-27.
16. Huckaby, L.V., Gleason, T.G. (2021). Aortic Anatomy and the Pathophysiology of Acute Aortic Syndromes. In: Sellke, F.W., Coselli, J.S., Sundt, T.M., Bavaria, J.E., Sodha, N.R. (eds) Aortic Dissection and Acute Aortic Syndromes. Springer, Cham. https://doi.org/10.1007/978-3-030-66668-2_2
17. Komutrattananont P, Mahakkanukrauh P, Das S. Morphology of the human aorta and age-related changes: anatomical facts. Anat Cell Biol. 2019 Jun;52(2):109-114.
18. Moore KL, Dalley AF, Agur AM. Clinically oriented anatomy. 7th ed. Philadelphia, PA: Wolters Kluwer Health/Lippincott Williams & Wilkins; 2013.
19. Kelley JD, Kerndt CC, Ashurst JV. Anatomy, Thorax, Aortic Arch. [Updated 2023 Aug 8]. In: StatPearls [Internet]. Treasure Island (FL): StatPearls Publishing; 2024 Jan-. Available from: https://www.ncbi.nlm.nih.gov/books/NBK499911/
20. Uehara K, Matsuda H, Matsuo J, Inoue Y, Omura A, Seike Y, Sasaki H, Kobayashi J. Acute type A aortic dissection repair in younger patients. J Card Surg. 2018 Apr;33(4):184-189.
21. Sarsam MAI. Type A aortic dissection: Are we any nearer to taming the beast? J Thorac Cardiovasc Surg. 2018 Jun;155(6):2251
22. https://dryavuzbesogul.com/aort-koarktasyonu-nedir/
23. White HJ, Bordes SJ, Borger J. Anatomy, Abdomen and Pelvis: Aorta. [Updated 2023 Jul 25]. In: StatPearls [Internet]. Treasure Island (FL):

StatPearls Publishing; 2024 Jan-. Available from: https://www.ncbi.nlm.nih.gov/books/NBK537319/

24. Kau T, Sinzig M, Gasser J, Lesnik G, Rabitsch E, Celedin S, Eicher W, Illiasch H, Hausegger KA. Aortic development and anomalies. Semin Intervent Radiol. 2007 Jun;24(2):141-52. doi: 10.1055/s-2007-980040. PMID: 21326792; PMCID: PMC3036416.
25. Peidro J, Boufi M, Loundou AD, Hartung O, Dona B, Vernet F, Bensoussan D, Alimi YS. Aortic Anatomy and Complications of the Proximal Sealing Zone after Endovascular Treatment of the Thoracic Aorta. Ann Vasc Surg. 2018 Apr;48:141-150.
26. Koenigsberg R A, Pereira L, Nair B, McCormick D, Schwartzman R. Unusual vertebral artery origins: examples and related pathology. Catheter Cardiovasc Interv. 2003;59:244–250.
27. Shah A, Khan YS. Anatomy, Abdomen and Pelvis: Arteries and Veins. [Updated 2024 May 4]. In: StatPearls [Internet]. Treasure Island (FL): StatPearls Publishing; 2024 Jan-. Available from: https://www.ncbi.nlm.nih.gov/sites/books/NBK560486/
28. Arıncı, K. (2006). Anatomi 2. cilt: Dolaşım sistemi, periferik sinir sistemi, merkezi sinir sistemi, duyu organları. Güneş kitapevi.
29. Standring, S. (2015) Gray's Anatomy International Edition: The Anatomical Basis of Clinical Practice. Elsevier Health Sciences, Amsterdam.
30. Shrestha R, Shrestha S, Sitaula S, Basnet P. Anatomy of Internal Iliac Artery and Its Ligation to Control Pelvic Hemorrhage. JNMA J Nepal Med Assoc. 2020 Oct 15;58(230):826-830.
31. Gökmen, F. G. (2003). Sistematik anatomi. İzmir, İzmir Güven Kitabevi, 67-197.
32. Lung K, Lui F. Anatomy, Abdomen and Pelvis: Arteries. 2023 Jul 24. In: StatPearls [Internet]. Treasure Island (FL): StatPearls Publishing; 2024 Jan–. PMID: 30247834.
33. Ahluwalia N, Nassereddin A, Arbor TC, Futterman B. StatPearls [Internet]. StatPearls Publishing; Treasure Island (FL): Jan 30, 2024. Anatomy, Abdomen and Pelvis: Celiac Trunk.
34. Priya A, Narayan RK, Ghosh SK. Prevalence and clinical relevance of the anatomical variations of suprarenal arteries: a review. Anat Cell Biol. 2022 Mar 31;55(1):28-39. [PMC free article] [PubMed]
35. Silva Ngod, Barbosa Abm, Silva Na, Araújo Dn, Assis To. Anatomıcal Varıatıons Of The Superıor Mesenterıc Artery And Its Clınıcal And Surgıcal Implıcatıons In Humans. Arq Bras Cir Dig. 2020;33(2):E1508.

36. Pradhay G, Gopidas GS, Karumathil Pullara S, Mathew G, Mathew AJ, Sukumaran TT, Pavikuttan N, Sudhakaran R. Prevalence and Relevance of Multiple Renal Arteries: A Radioanatomical Perspective. Cureus. 2021 Oct;13(10):e18957.
37. Bouzouita A, Saadi A, Hermi A, Chakroun M, Bouchiba N, Allouche M, Hamdoun M, Mighri MM, Chebil M. Cadaveric study of arterial renal anatomy and its surgical implications in partial nephrectomy. Surg Radiol Anat. 2021 Sep;43(9):1449-1459. [PubMed]
38. Kostov S, Selçuk I, Yordanov A, Kornovski Y, Yalçın H, Slavchev S, Ivanova Y, Dineva S, Dzhenkov D, Watrowski R. Paraaortic Lymphadenectomy in Gynecologic Oncology-Significance of Vessels Variations. J Clin Med. 2022 Feb 11;11(4) [PMC free article] [PubMed]
39. Kayalvizhi I, Narayan RK, Kumar P. Anatomical variations of testicular artery: a review. Folia Morphol (Warsz). 2017;76(4):541-550. [PubMed]
40. Rebonato A, Maiettini D, Patriti A, Giurazza F, Tipaldi MA, Piacentino F, Fontana F, Basile A, Venturini M. Hemorrhoids Embolization: State of the Art and Future Directions. J Clin Med. 2021 Aug 12;10(16) [PMC free article] [PubMed]
41. Skinner D, Wehrle CJ, Van Fossen K. StatPearls [Internet]. StatPearls Publishing; Treasure Island (FL): Aug 7, 2023. Anatomy, Abdomen and Pelvis: Inferior Mesenteric Artery. [PubMed]
42. Panagouli E, Antonopoulos I, Protogerou V, Troupis T. Anatomical study of the common iliac arteries. Folia Morphol (Warsz). 2021;80(4):845-849. [PubMed]
43. Jelinek LA, Scharbach S, Kashyap S, Ferguson T. StatPearls [Internet].StatPearls Publishing; Treasure Island (FL): Oct 17, 2022. Anatomy, Abdomen and Pelvis: Anterolateral Abdominal Wall Fascia. [PMC free article] [PubMed]
44. Kang J, Chung BH, Hyun DH, Park YJ, Kim DI. Clinical outcomes after internal iliac artery embolization prior to endovascular aortic aneurysm repair. Int Angiol. 2020 Aug;39(4):323-329. [PubMed]
45. Sharma M, Rameshbabu CS. Collateral pathways in portal hypertension. J Clin Exp Hepatol. 2012 Dec;2(4):338-52. [PMC free article] [PubMed]
46. Zaunbrecher N, Arbor TC, Samra NS. StatPearls [Internet]. StatPearls Publishing; Treasure Island (FL): Jan 17, 2023. Anatomy, Abdomen and Pelvis: Internal Iliac Arteries.
47. Kostov S, Kornovski Y, Watrowski R, Slavchev S, Ivanova Y, Yordanov A. Internal Iliac Artery Ligation in Obstetrics and Gynecology: Surgical

Anatomy and Surgical Considerations. Clin Pract. 2023 Dec 27;14(1):32-51. [PMC free article] [PubMed]
48. Spurway J, Logan P, Pak S. The development, structure and blood flow within the umbilical cord with particular reference to the venous system. Australas J Ultrasound Med. 2012 Aug;15(3):97-102.
49. Rajive AV, Pillay M. A Study of Variations in the Origin of Obturator Artery and its Clinical Significance. J Clin Diagn Res. 2015 Aug;9(8):AC12-5.
50. Selçuk İ, Yassa M, Tatar İ, Huri E. Anatomic structure of the internal iliac artery and its educative dissection for peripartum and pelvic hemorrhage. Turk J Obstet Gynecol. 2018 Jun;15(2):126-129.
51. Kostov S, Kornovski Y, Yordanov A, Watrowski R, Slavchev S, Ivanova Y, Ganev T, Yalçın H, Selçuk I. Surgical Anatomy and Dissection of the Hypogastric Plexus in Nerve-Sparing Radical Hysterectomy. Diagnostics (Basel). 2023 Dec 29;14(1)
52. Tucker WD, Shrestha R, Burns B. StatPearls [Internet]. StatPearls Publishing; Treasure Island (FL): Jul 24, 2023. Anatomy, Abdomen and Pelvis: Inferior Vena Cava.
53. Kiela PR, Ghishan FK. Bağırsak Absorpsiyonu ve Sekresyonunun Fizyolojisi. En İyi Uygulama Res Clin Gastroenterol. 2016 Nisan;30(2):145-59. [PMC ücretsiz makale] [PubMed]
54. Biyik M, Ucar R, Cifci S, Ozbek O, Güngör G, Ozer Cakir O, Yavuz F, Ataseven H, Demir A. Karaciğer sirozu olan bir hastada portakaval anastomozdan kaynaklanan dış kanama. Vaka Raporları Hepatol.2014;2014:523610. [PMC ücretsiz makale] [PubMed]
55. Muresan C, Davis JM, Hiller AR, Patterson BE, Kapsalis CN, Ford MF, Anderson EW, Kachare SD, Hazani R, Wilhelmi BJ. Güvenli Gluteoplasti: Üstün ve Alt Gluteal Venleri Tahmin Etmek İçin Anatomik İşaretler. Eplasti. 2019;19:e8. [PMC ücretsiz makale] [PubMed]
56. Bilhim T, Pisco J, Pinheiro LC, Rio Tinto H, Fernandes L, Pereira JA. The role of accessory obturator arteries in prostatic arterial embolization. J Vasc Interv Radiol. 2014 Jun;25(6):875-9. [PubMed]
57. Olewnik Ł, Waśniewska A, Polguj M, Topol M. Rare combined variations of renal, suprarenal, phrenic and accessory hepatic arteries. Surg Radiol Anat. 2018 Jul;40(7):743-748.
58. Bass JE, Redwine MD, Kramer LA, et al. Spectrum of congenital anomalies of the inferior vena cava: cross-sectional imaging findings. Radiographics 2000; 20: 639-52.

59. Rosen RD, Bordoni B. Embryology, Aortic Arch. [Updated 2023 Mar 6]. In: StatPearls [Internet]. Treasure Island (FL): StatPearls Publishing; 2024 Jan-. Available from: https://www.ncbi.nlm.nih.gov/books/NBK553173/
60. Mathew P, Bordoni B. StatPearls [Internet]. StatPearls Publishing; Treasure Island (FL): Aug 14, 2023. Embryology, Heart.
61. Jalamneh B, Nassar IJ, Sabbooba L, Ghanem R, Nazzal Z, Kiwan R, Awadghanem A, Maree M. Exploring Anatomical Variations of Abdominal Arteries Through Computed Tomography: Classification, Prevalence and Implications. Cureus. 2023 Jul;15(7):e41380
62. Li SJ, Lee J, Hall J, Sutherland TR. The inferior vena cava: anatomical variants and acquired pathologies. Insights Imaging. 2021 Aug 30;12(1):123.
63. Murillo H, Lane MJ, Punn R, Fleischmann D, Restrepo CS. Imaging of the aorta: embryology and anatomy. Semin Ultrasound CT MR. 2012 Jun;33(3):169-90.
64. Surman TL, Abrahams JM, Manavis J, Finnie J, O'Rourke D, Reynolds KJ, Edwards J, Worthington MG, Beltrame J. Histological regional analysis of the aortic root and thoracic ascending aorta: a complete analysis of aneurysms from root to arch. J Cardiothorac Surg. 2021 Sep 8;16(1):255. doi: 10.1186/s13019-021-01641-5. PMID: 34496896; PMCID: PMC8424949.
65. Thiene G, Basso C, Della Barbera M. Pathology of the Aorta and Aorta as Homograft. J Cardiovasc Dev Dis. 2021 Jun 29;8(7):76. doi: 10.3390/jcdd8070076. PMID: 34209632; PMCID: PMC8304113.
66. Ross MH, Pawlina W. Çeviri Editörü Baykal B. Histoloji konu anlatımı ve atlas. Palme Yayıncılık 2014, s: 400-7.
67. Mescher A. L. (2015). Junqueira Temel Histoloji Atlas Kitap. Çeviren: Solakoğlu S. 1. basım, Nobel Tıp Kitabevleri Ltd. Şti., s: 212-219.
68. Writing Committee Members, Isselbacher EM, Pre-ventza O, et al. (2022). 2022 ACC/AHA Guideline for the diagnosis and management of aortic disease: a report of the American Heart Association/American College of Cardiology Joint Committee on Clinical Practice Guidelines. Journal of the American Colle-ge of Cardiology, 80(24), e223-e393. DOI: 10.1161/CIR.00000000000011066.
69. Mann DL, Zipes DP, Libby P et al. (2015). Braunwald's heart disease: a textbook of cardiovascular medicine. Amsterdam, The Netherlands:Elsevier, 2015.

2. Bölüm

AORT ANATOMİSİ

Gökhan İLHAN*

Kalbin normalde sol ventrikülünden çıkan, oksijenlenmiş kanı tüm vücuda dağıtan, antik çağda ‘en büyük atardamar' olarak adlandırılan aort, ortalama yaşam süresi boyunca vücuda yaklaşık 200 milyon litre kan taşıyan en önemli iletken damardır (1,2). Sol ventrikülden çıkıp iliak bifurkasyona kadar devam eden, en basit şekliyle bir bastona benzeyen aort, diyafragma tarafından torasik ve abdominal aorta olarak iki ana kısma ayrılır(Şekil 1).

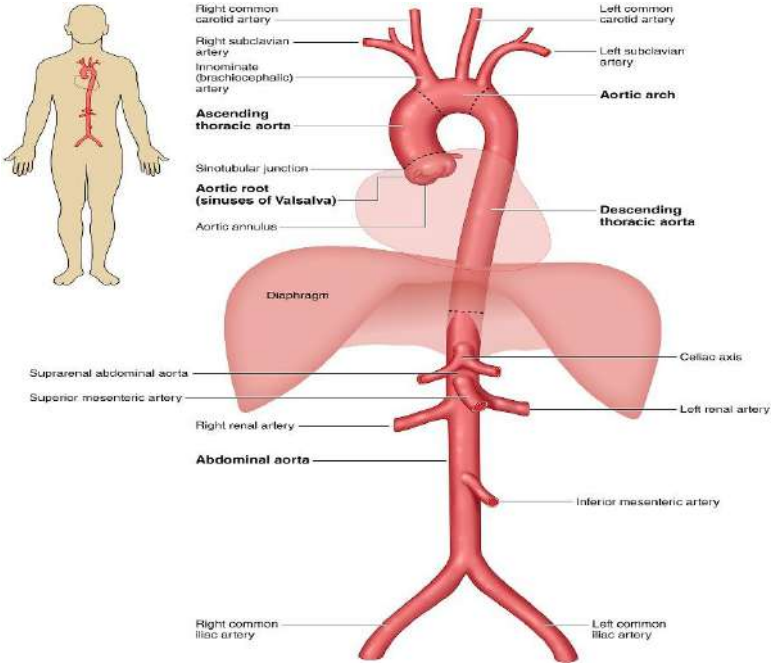

Şekil 1. Aort ve ana dallarının anatomisi

* Doç.Dr., Muğla Sıtkı Koçman Üniversitesi, Eğitim ve Araştırma Hastanesi, Muğla/Türkiye
drgknilhan@yahoo.com

Aortanın boyutları; kişinin yaşına, kilosuna, boyuna ve bunlara bağlı vücut yüzeyine göre değişiklikler olabilmektedir(Tablo 1). Aortanın silindirik yapısı göz önüne alındığında ölçüm yaparken kullanılan üç ana ekseni bulunmaktadır.

Uzun eksen (herhangi bir segmentin uzunluğu), kısa eksen (transvers veya anteroposterior çap) ve aort duvar kalınlığı. Normal aort duvar kalınlığı 2.3 ile 4.5 mm arasında değişmektedir.

Tablo 1. Aort ve dallarının cinsiyete göre normal çap aralıkları (cm) - Johnston ve ark. (3) dan alınmıştır.

Arter	Kadın	Erkek
Torasik aort, kök	3.50-3.72	3.63-3.91
Torasik aort, asendan	2.86	2.86
Torasik aort, mid-desendan	2.45-2.64	2.39-2.98
Torasik aort, diyafragmatik	2.40-2.44	2.43-2.69
Abdominal aort, supraçölyak	2.10-2.31	2.50-2.72
Abdominal aort, suprarenal	1.86-1.88	1.98-2.27
Abdominal aort, infrarenal	1.66-2.16	1.99-2.39
Çölyak arter	0.53±0.03	0.53±0.03
Süperior mezenterik arter	0.63±0.04	0.63±0.04
İliyak arter, ana	0.97-1.02	1.17-1.23
İliyak arter, internal	0.54±0.15	0.54±0.15

1.1. Torakal Aort Anatomisi

Torasik aort, sol ventrikül çıkım yolundan başlayarak diyafragma hizasından son bulan aort bölümüne verilen ad olup intratorasik seyri boyunca dört kısımda incelenir. 1- Aort kökü 2- Asendan aorta 3- Arcus aorta 4- Desendan torasik aorta(Resim 1).(4)

1.1.1. Aort Kökü

Aort kökü, aort kapak ile sinotubuler bileşkeye kadar olan bölümü kapsar. İntraperikardiyaldir. Aort kökü esasen sol ventrikül çıkım yolunun bir parçası olup aort kapağını destekler. Anatomik açıdan hem aortanın ve hemde sol ventrikülün bir parçasıdır. Aort kökünün normal çapı 2.9 ± 0.4 cm civarındadır vücut büyüklüğüne göre değişiklik gösterir. Semiluner kapakçıkların

ventriküloaortik bileşkeyle yarım ay şeklinde birleşerek oluşturdukları üç adet yarı eliptik yapı aort kapak anulusunu oluşturur.

Aort kapak yaprakçıklarının aort duvarına tutunduğu nokta ile sinotubuler bileşke arasından yer alan aort kök bölgesine sinüs valsalva adı verilir. Bu üç adet sinüs isimlerini kendilerinden kaynak alan koroner arterlere göre alırlar: sağ koroner, sol koroner ve non koroner sinüs. Aort kökünde non koroner sinüs diğer sinüslere oranla daha büyüktür. Aort anulusunun boyutları tüm kardiak siklus boyunca hemen hemen hiç değişmezken sinotubuler junction ve valsalva sinüslerin boyutları kardiak siklus boyunca %12 lik bir değişim gösterir. Aort kökü kalp atımları ile 1.5 cm'ye yakın hareket edebilmekte ve görüntülemede bu durum akılda tutulmalıdır(5). Bu seviyede her üç düzlemdeki çaplar arasında bir ilişki sözkonusudur. Anulus ile sinüs valsalva arasında 1:1.3, anulus ile sinotubuler bileşke arasında 1:1.1. Normalde sol koroner arter sol üst koroner sinüsten, sağ koroner arter sağ üst koroner sinüsten çıkar(Şekil 2)(6). Aort kökünde abse yayılımı, diseksiyon, intramural hematom, anevrizma, fistül, yalancı anevrizma, aortit, travmatik yırtık, ateroskleroz hastalıkları görülebilir(6).

Sinotubuler Bileşke: Sinotubuler bileşke yuvarlak ve geniş valsalva sinüslerinin tüp şekilli çıkan asendan aort ile birleştikleri bölgedir. Normal çapı aort annulusu ile aynıdır ve 2.6±0.3 cm'dir(5). Bu bölgedeki hastalıklar aort kapak komissürlerinin süspansiyonunu etkiler. Alışıldık bileşkenin silikleşmesi annulo-aortik ektaziyi gösterir ve Marfan Sendromu ile ilişkili görülmektedir ayrıca biküspit kapakta da görülebilir(5).

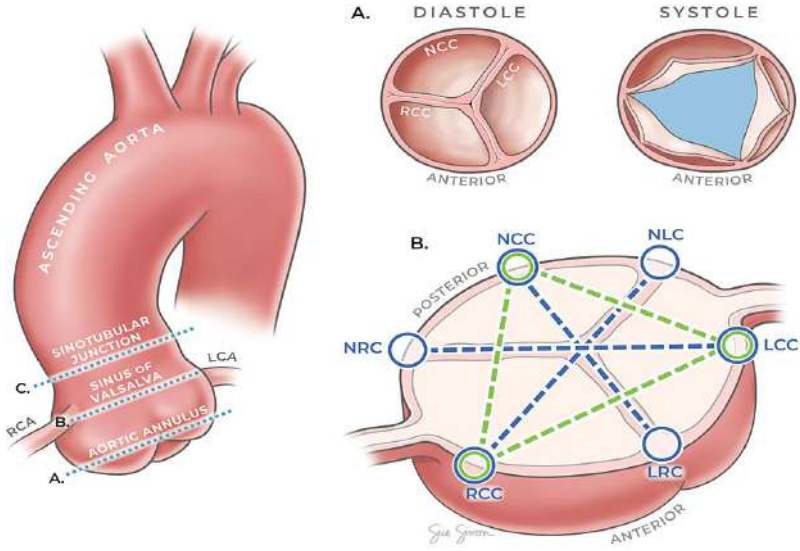

Şekil 2. Aort kökü ve kapağının anatomik kesitleri ve ölçümleri

LCC: sol koroner kusp, NCC: koroner olmayan kusp, RCC: sağ koroner kusp, LRC: sol-sağ koroner komissür, NRC:Nonkoroner-sağ koroner komissür, NLC: nonkoroner-sol koroner komissür.

1.1.2. Asendan Aorta

Aorta'nın ilk 5-6 cm'lik bölümü pars ascendens aortae olarak adlandırılır. Bu bölüm pericardium kesesi içerisindedir. Truncus pulmonalis'in pericardium içinde bulunan parçasıyla birlikte pericardium'un seröz yaprağı (vagina serosum arteriorum) ile sarılıdır. Truncus pulmonalis'e gevşek bağ dokusu ile tutunmuştur. Başlangıç yeri olan ostium aortae, sternumun sol yarısının arkasında 3. kıkırdak kaburganın alt kenarıyla kesiştiği seviyededir. Ostium aortae, ostium trunci pulmonalis'in arkasında ve biraz da sağındadır. Aorta ascendens ostium aortae'dan sonra önce yukarıya sonra öne ve sağa ilerler. Manubrium strerninin sağ yarısının arkasına, sağ 2. sternokostal eklemin üst kenarı seviyesine kadar çıkar. Bu noktadan sonra aortae ascendens'in seyri değişir ve arcus aortae adıyla tanımlanır (7,8)(Şekil 3).

Asendan aortanın ön tarafında timik doku kalıntıları ve sternu, arka tarafında sağ pulmoner arter ve sağ bronş, sağ tarafında arkaya doğru vena kava superior ve sol tarafında pulmoner arter bulunur. Aortaya cerrahi manipulasyon en sık bu bölgede yapılmaktadır. Bu bölge sıklıkla disseksiyon ve anevrizmalardan etkilenir.

Anevrizma diseksiyon, yalancı anevrizma, aortit, sifilitik aortit, travmatik yırtık, aterosklerozis, plak ülserleri, trombus, penetran ülserler görülebilir(5)

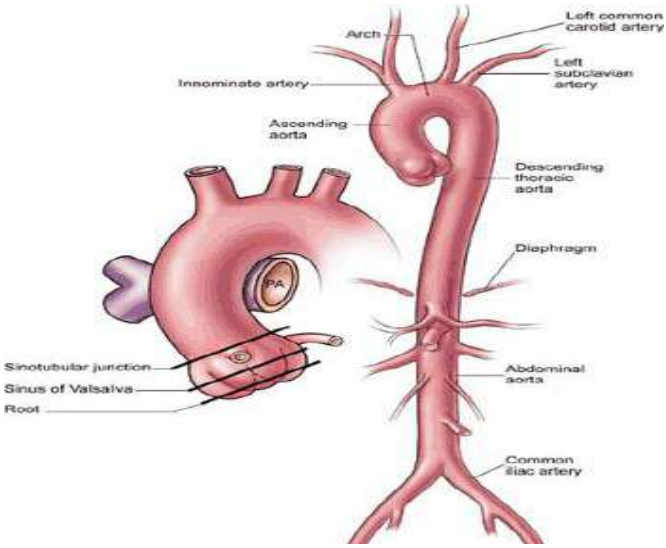

Şekil 3. Asendan aort anatomisi.

1.1.3. Arcus Aorta

Arkus aorta çıkan aortanın devamıdır ve süperior mediastende yer alır. İkinci sağ sternokostal eklemin üst kenarı hizasında başlar. Manibrium sterninin arkasında trakeanın ön yüzünü çaprazlayarak trakeanın hafif solundan kraniale, sola ve arkaya doğru kavis yaparak döner. Daha sonra trakeanın sol ön tarafından, sol rekürren laringeal sinir, özafagus ve ductus torasikusu çaprazlayarak kolumna vertebralisin önünde aşağıya doğru iner. Önde angulus sterni, arkada 4. Ve 5. Vertebralar arasındaki intervertebral disk hizasından sonra inen aorta olarak devam eder. Arkus aortanın hemen önünde sol brakiyosefalik ven vardır. Yine ön tarafında plevra, sağ akciğer ve timus ile komşudur. Daha derinde sol plevra, frenik sinir ve n. vagus ile komşuluğu vardır. Sol rekürrent laringeal sinir sol pulmoner arterin hemen üzerinde ve ligamentum arteriosumun hemen yanında seyreder.

Bu kadar önemli komşulukları olduğundan arkus aortanın patolojik dilatasyonu trakeaya bası yaparak nefes darlığına, venöz dokulara bası ile morarmaya, özafagusa bası ile yutma güçlüğüne, rekürrent laringeal sinir basısı ile kötü ve boğuk sesli öksürüğe ya da sempatik sisteme bası nedeniyle pupillerde anizokoriye neden olabilir.

Diğer yandan patolojik daralması (aort koarktasyonu) sonucunda geniş kollateral damarlar gelişebilir. Brakiyosefalik arter (İnnominat arter) arkus aortanın ilk dalıdır. Manibrium sterninin orta seviyesinde arkus aortanın sağ konveks yüzünden çıkar. Trakeanın sağ tarafında yukarı doğru ilerler, sağ sternoklaviküler eklemin arkasında sağ subklaviyan arter ve sağ karotis kommunis arteri olmak üzere iki dala ayrılır. Sol ana karotis arter, arkus aortanın ikinci büyük dalıdır. Arkus aortadan çıktığı lokalizasyon, brakiosefalik arterin hemen solu ve arkasıdır. Bu arter, trakeanın sol tarafında yükselerek sol sternoklaviküler eklemin arkasında boyuna girer. Torakstaki ilerleyişi boyunca trakea, sol rekürren laringeal sinir, özafagus, duktus torasikus ve sol subklaviyan arterin önünden geçer. Sol subklaviyan arter ise sol ana karotis arterin yaklaşık 2.5 cm distalinden arkus aortadan çıkar. Boyun köküne doğru yönelişi trakeanın solunda ve vertikal olarak nitelendirilebilir. Sol vagus siniri, sol frenik sinir, sol süperior kardiyak sempatik sinir ve sol brakiosefalik venin arkasında yer alır. Sol akciğer, plevra, özafagus ve duktus torasikusun önünde yer alır (4). Bu aortik segmentte anevrizma, diseksiyon, intramural hematom, aortit (özellikle dev hücreli arterit ve Takayasu arteriti) aterosklerotik plaklar, ülser, trombus, penetran ülser görülebilir (5).

1.1.4. Desendan Thoracic Aorta

Aorta descendens' in T4-T12 alt kenarı arasında uzanan bölümüdür. En başta columna vertebralisin solundadır, aşağıya indikçe orta hatta yaklaşır, hiatus aorticus' tan abdomene geçerken tam olarak columna vertebralisin önünde ve orta hattadır. Aorta thoracica' nın dalları visseral ve parietal olarak adlandırılır. Visseral dalları; rami (rr.) bronchiales, rr. oesophageales, rr. pericardiaci, rr. mediastinales. parietal dalları; arteriae (aa.) intercostales posteriores, a. subcostalis, aa. phrenicae superiores' dır(9) (Şekil 4).

İnen torasik aort, arkada sol plevra, akciğer, kolumna vertebralis ve hemiazygos venleri ile komşuluktadır. Anterior komşuluğunda ise yukarıdan aşağıya sol akciğer kökü, perikard, özafagus ve diyafram yer alır. Sağında azigos veni ve duktus torasikus, solunda ise sol akciğer ve plevra bulunur.

İnen aortanın torakal bölümü, göğüs duvarına ve toraks boşluğundaki organlara dallar verir. Posterior interkostal arterler, her iki tarafın alt dokuz interkostal aralığında uzanırlar. Subkostal arterler, her iki tarafta 12. kostanın alt kenarı boyunca seyrederek abdominal duvara girerler (4). Ductus arteriosus seviyesinden özellikle interkostal ve spinal arterleri verir, Adamkiewicz arteri buna dahildir(5).

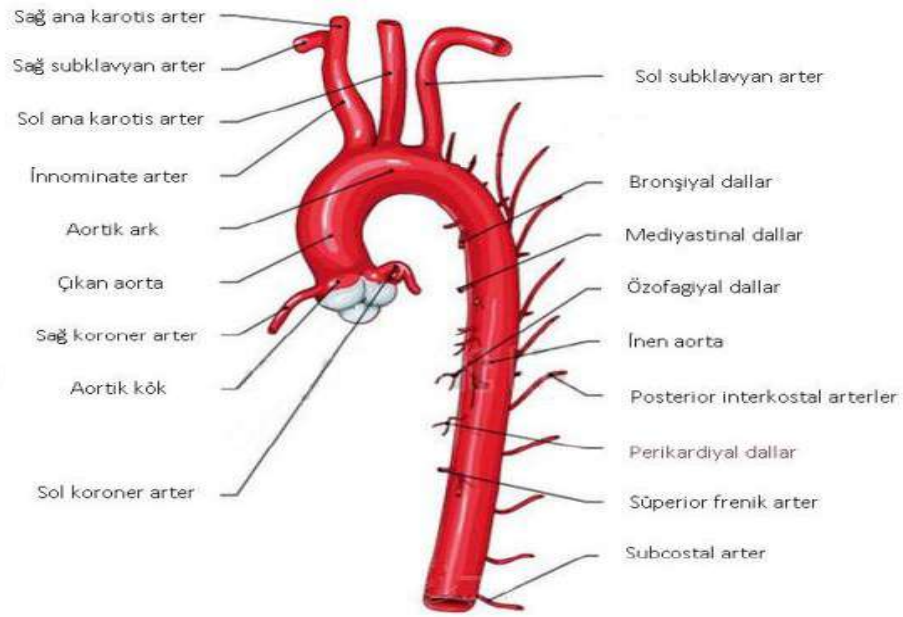

Şekil 4. Arcus ve Torasik aort ve dallarının anatomisi.

1.2. Abdominal Aorta:

Aorta descendens' in T12-L4 vertebra gövdesi arasında uzanan yaklaşık 10cm lik bölümüdür. L4 alt sınırına kadar abdominal boşlukta aşağı doğru seyrederek terminal dalları olan iki adet a. iliaca communis' lere ayrılır. Seyri sırasında dal verdikçe kalınlığı azalır. Sonlanma noktası orta hattın biraz sol tarafında yer alır. Komşulukları: aorta abdominalis'in anterior-superiorunda karaciğerin lobus sinister'i, omentum minus ve mide bulunur.

Posteriorda ligamentum longitudinale anterius ve sol vena (v.) lumbalis' ler yer alır. Dexterde v. lumbalis ascendens, cisterna chyli, ductus thoracicus ve diaphragma' nın crus dextrum' u yer alırlar. V. cava inferior' un alt kısmı ise aorta ile doğrudan komşuluk yapar. Sinisterde diaphragma'nın crus sinistrum'u, sol ganglion. coeliacum, duodenum' un pars ascendens'i ve bir kısım ince bağırsak kıvrımları bulunur(10).

AA, abdominal boşluktan geçerken visseral, parietal ve terminal dallarını verir. Visseral dalları; TC (tek), AMS (tek), a. suprarenalis media (çift), a. renalis (çift), a. testicularis (ovarica) (çift), ve a. mesenterica inferior (tek)'dur. Parietal dalları; a. phrenica inferior (çift), aa. lumbales (4 çift) ve a. sacralis mediana (tek)'dır. Lumbar arterler genellikle 4 adet olan bu arterler karın duvarını ve vertebral kanaldaki dokuları besler. Terminal dalları ise a. iliaca communis dextra ve sinistra'dır(11) (Şekil 5)

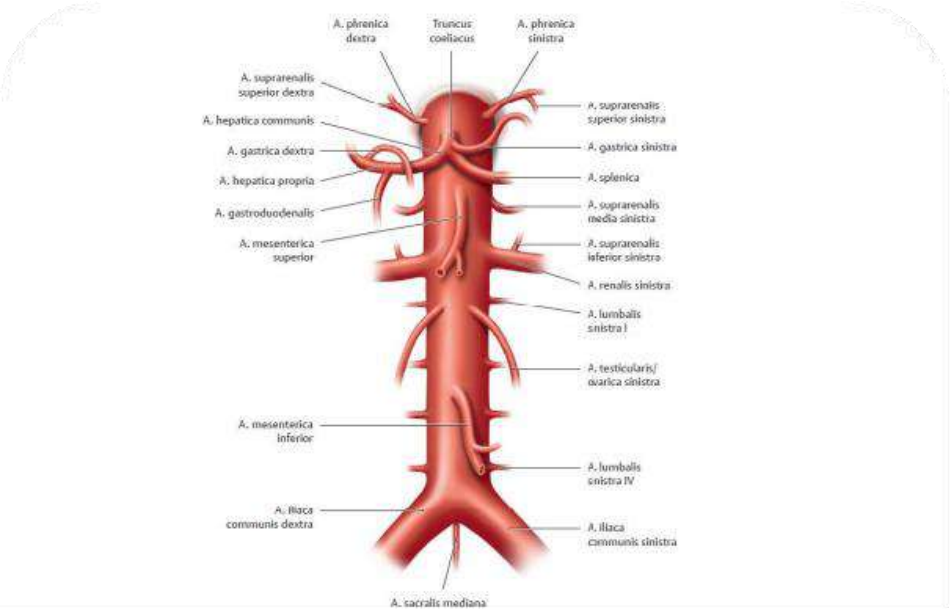

Şekil 5. Abdominal aort ve dallarının anatomisi.

Ana iliyak arterler orta hattın hemen solunda, 4. Lumbar vertebranın önünde abdominal aortanın geniĢ terminal dalları olarak çıkarlar. Sakral promontoryumun hemen lateralinde internal ve eksternal iliyak dallarına ayrılırlar. Ġnternal iliyak arterler pelvise girerek pelvik ve perineal yapıları beslerler. Eksternal iliyak arterler ise inguinal ligamanın altından geçerek femoral arter adını alırlar (4).

Süprarenal aortun normal çapı 2 cm'dir. İnfrarenal aorta çapı < 2 cm'dir. Aortun bu segmentinde abdominal aort anevrizması, torakoabdominal aort anevrizması, aterosklerotik plaklar, ülser, trombus penetran ülser ve aortit görülebilir. Aort bifurkasyonu L4-5 seviyesindedir. Yaşlı kişilerde burası genellikle hipertansyon kaynaklı uzama nedeni ile biraz aşağı kayabilir. Duodenum aortanın önünde, vena kava inferiorun sağında yeralır. At nalı böbrek ile çeşitli komşuluklar olabilir(5).

KAYNAKLAR

1.Braverman AC, Thompson RW, Sanchez LA, Diseases of the aorta. In: RO Bonow, DL Mann, DP Zipes, P Libby, eds. Braunwald's Heart Disease: A Textbook of Cardiovascular Medicine. 9th ed. Philadelphia, PA: Elsevier Saunders; 2012. p1309–1337.

2. Erbel R, Aboyans V, Boileau C, Bossone E, Bartolomeo RD, Eggebrecht H, Evangelista A, Falk V, Frank H, Gaemperli O, Grabenwo¨ger M, Haverich A, Iung B, Manolis AJ, Meijboom F, Nienaber CA, Roffi M, Rousseau H, Sechtem U, Sirnes PA, Allmen RS, Vrints CJ; ESC Committee for Practice Guidelines. 2014 ESC Guidelines on the diagnosis and treatment of aortic diseases: document covering acute and chronic aortic diseases of the thoracic and abdominal aorta of the adult. The Task Force for the Diagnosis and Treatment of Aortic Diseases of the European Society of Cardiology (ESC). Eur Heart J 2014;35:2873–2926.

3. Johnston KW, Rutherford RB, Tilson MD, et al. Suggested standards for reporting on arterial aneurysms. Subcommittee on Reporting Standards for Arterial Aneurysms, Ad Hoc Committee on Reporting Standards, Society for Vascular Surgery and North American Chapter, International Society for Cardiovascular Surgery. *J Vasc Surg.* 1991; *13*: 452–8.

4. Akar A R, Eryılmaz S, Elalmış A Ö. Aort anatomisi. Eren N T. Aort Cerrahisi. Çağdaş Medikal Kitapevi. Ankara 2003, 25-43.

5. Mark D. Peterson M.D; Diethrich E.B; Rudakewich G; Aortic Physiology and Function: Anatomic and Histologic Considerations;Stuart J. Hutchison; Aortic Diseases Clinical Diagnostic Imaging Atlas; Chapter 1;1-15; Elsevier;2009

6. Karthikesalingam, A., Holt, P. J., Vidal-Diez, A. et al. "Predicting aortic complications after endovascular aneurysm repair." British Journal of Surgery 100.10 (2013): 1302-1311.

7. Gövsa F. (Editör). Sistematik anatomi. izmir: izmir Güven Kitapevi 2003.

8. Arıncı, K. (2006). Anatomi 2. cilt: Dolaşım sistemi, periferik sinir sistemi, merkezi sinir sistemi, duyu organları. Güneş kitapevi.

9. Ozan H,Ozan Anatomi, Klinisyen Kitabevi, Ankara, Türkiye, 3. Baskı 2014.

10.Moore LK, Agur RMA, Temel Klinik Anatomi, 2. Baskı, Cev. Ed. Alaittin Elhan, Güneş Kitabevi, İstanbul 2006.

11. Arıncı K, Elhan A. Anatomi. Cilt 2, 5. Baskı Ankara: Güneş Tıp Kitapevi 2014.

3. Bölüm

AORT FİZYOLOJİSİ VE HEMODİNAMİK ÖZELLİKLERİ

Selim EKİNCİ*

ÖZET

Aort, kalpten çıkan en büyük damar olarak oksijenli kanı vücudun tüm bölgelerine taşıma ve kalp atışlarının oluşturduğu basınç dalgalarını azaltarak daha düzenli bir kan akışı sağlama görevini üstlenir. Aortun işlevini anlamak için Windkessel modeli ve iletim hattı modeli gibi çeşitli modeller geliştirilmiştir.

Hemodinamik ilkelerin majör bileşeni periferik vasküler rezistans olsa da aortun elastansı/kompliansı ve aortik empedans ile birlikte kan vizkositesi ve aort geometrisi de hemodinamik işleve önemli katkılar sunar.

Sonuç olarak aort, sadece bir iletim hattı değil, aynı zamanda kan basıncının düzenlenmesinde ve organ perfüzyonunda önemli bir rol oynayan dinamik bir yapıdır. Aortun elastik özellikleri yaş, kan basıncı ve çeşitli hastalıklar tarafından etkilenebilir.

* Dr.; İzmir Şehir hastanesi, Kardiyoloji Kliniği, İzmir, Türkiye Mail: mdsekinci@gmail.com ; ORCID ID:0000-0001-6168-0298

GİRİŞ

Arteriyel dolaşımın ilk bölümü olan aorta, oksijenize kanı mikrosirkülasyona ileten pasif bir ağaç olarak düşünülse de işlevi bakımından temel olarak iki görevi vardır. Bunlardan ilki sol ventrikülden aldığı kanı organ sistemlerine iletmek, diğeri ise sol ventrikülün intermittan ejeksiyonundan kaynaklanan pulsatil kan akımını tamponlayarak arteriyel sistemin en distal kesiminde izlenen pulsatil olmayan akıma dönüştürmektir.

İyi iletkenlik vasfı; örneğin radial arterde ortalama kan basıncında sadece yaklaşık 1 mmHg basınç azalması olarak gözlemlenirken, <0,5 mm çapa sahip damarlarda bu basınç kaybı yaklaşık 2 mmHg'dır (1). Arteriyel sistemin bu temel özellikleri ilk kez 1628'de William Harvey tarafından ele alınmıştır. Ancak sonrasında arteriyel sistemin çeşitli hemodinamik modelleri ileri sürülmüştür (2).

Bu bölümde aortun hemodinamik ve fizyolojik özellikleri üzerinde durulacak, hemodinamiyi belirleyen temel kavramlar özetlenecek; ardından aortun kalp siklusundan kaynaklanan pulsatil kan akımını nasıl lineer bir kan akışına dönüştürdüğünü anlamaya yönelik hemodinamik modeller üzerinde durulacaktır.

TEMEL KAVRAMLAR

Elastans ve Komplians

Aortun elastik özellikleri hem artan basınç nedeniyle genişleme hem de diyastolde kan basıncı düştüğünde kademeli olarak başlangıç damar boyutuna geri dönme yeteneğini içerir. **Elastans,** yani damarların elastik direnci, ek bir Hacmin atıldığı ve intraarteriyel basıncın yükseldiği durumlarda büyük arterlerin genişlemeye karşı ne kadar direnç gösterdiğini açıklar. Yüksek elastans, bir maddenin küçük bir kuvvete bile büyük bir direnç gösterdiği anlamına gelir. Bu, maddenin daha az esnek olduğunu ifade eder. Düşük elastans için ise bunun tam tersi söylenebilir.

Ayrıca elastik modülüs (Young modülü) (E), fizikte malzemelerin elastik direncini tanımlamak için kullanılır. E, uygulanan basınç ile elde edilen genişleme arasındaki ilişki olarak ölçülür. Aortun E'sini belirlemek için arter duvarının kalınlığı dikkate alınmalıdır. İnsanlarda aort E' değeri; sistolik ve diyastolik kan basıncı arasındaki fark (ΔP) olarak hesaplanan nabız basıncındaki mutlak değişimin, ilgili hacim değişiklikleri (ΔV) ile ilişkilendirilmesiyle türetilebilir:

$$E' = \Delta P / \Delta V$$

Komplians (C) ise bir damarın hacim uzama yeteneği olarak düşünülebilir ve elastik direncin tam tersidir:

$$C = 1 / E' = \Delta V / \Delta P$$

Damar duvarının elastikiyeti, intravasküler basınç arttığında ve/veya bireyin yaşlanmasıyla arteriyel sertlik yoğunlaştığında bozulur. İşte aortun bu elastans ve komplians değerleri **aortik sertliği** (stiffness) belirler (3).

Arteriyel duvarın elastik özelliklerini veren temel bileşenler kollajen, elastin ve bu materyallerin ve tunica media'daki aranjmanlarıdır. Aortun proksimal ve distal kısımları arasındaki arteriyel duvarın elastin ve kollajen içeriği oldukça farklıdır. Torasik aortta elastin/kollajen içeriği oranının, ekstratorasik arterlere göre yaklaşık 6:4 olduğu gösterilmiştir. Kollajenin elastik modülü, elastinden yaklaşık 300 kat daha büyüktür ve bu nedenle proksimal aort, distal abdominal aorttan daha gerilebilirdir. Böyle bir kimyasal içerik farkı, nabız dalga hızının proksimalaorttanabdominalaorta doğru artmasını kolayca açıklayabilir.

Aort, doğrusal olmayan elastik özellikler gösterir. "Doğrusal olmayan elastisite", arteriyel basınç ile çap arasındaki ilişkinin doğrusal olmadığı anlamına gelir. Gerilme/gerinimilişkisiincelendiğinde, düşük basınçseviyelerinde, arteriyelbasıncın küçük bir değişikliği, büyük bir uzamaya yol açarken, yüksek basınç seviyelerinde, basınçta benzer bir değişik daha küçük bir uzamaya yol açacaktır. Bu doğrusal olmayan ilişki, aortun farklı bileşenlerine uygulanan farklı yüklere atfedilir. Düşük basınç seviyelerinde, duvar stresi nispeten daha gerilebilir elastin lifleri tarafından desteklenirken, daha yüksek basınç seviyelerinde, duvar stresi nispeten daha az gerilebilir kollajen lifleri tarafından desteklenir. Bu özellikler, nabız dalga hızının basınç bağımlı özelliklerini açıklar. Ayrıca anormal derecede yüksek basınçta arteriyel duvarın yırtılmasını önlemeye yardımcı olabilir (4).

Aortik Elastisitenin Değerlendirilmesi

Nabız dalga hızı: Arteriyel nabız dalga hızının (PWV) değerlendirilmesi, arteriyel sertliğin non-invaziv olarak değerlendirilmesi için en yaygın yaklaşımlardan biridir. Oskilometrik nabız dalga hızı (o-PWV), arteriyel sertliği değerlendirmek için çekici, operatör bağımsız ve non-invaziv bir teknik olarak ortaya çıkmaktadır. Nabız dalga hızınaaşağıdaayrıcadeğinilecektir.

Ekokardiyografi: ekokardiyografi, günümüz klinik uygulamasında yaygın olarak kullanılan bir yöntemdir. Aort elastikiyeti, sistol ve diyastolde damar çapları veya kesit alanı elde edilerek belirlenebilir. Öte yandan, transözofageal ekokardiyografi (TEE) daha özel bir görüntüleme yöntemidir ve daha fazla deneyim gerektirir.

Manyetik Rezonans Görüntüleme: Son yıllarda teknolojideki gelişmeler sayesinde, kardiyak manyetik rezonans görüntüleme doğru damar nabız dalga hızını elde etmemizi sağlamıştır. Bu yöntem, iki veya daha fazla arteriyel konumda dalga hızını aynı anda elde etmemizi sağlar. Ayrıca, iki damar segmenti arasındaki mesafe herhangi bir yaklaşım olmadan yüksek doğrulukla ölçülebilir.

Bilgisayarlı Tomografi Anjiyografi: Yüksek çözünürlüklü bilgisayarlı tomografi ile kardiyak görüntülerin elde edilmesi mümkündür. Daha önce yayınlanan veriler, EKG ile tetiklenen BT kullanılarak arteriyel elastisite ölçümlerinin mümkün olduğunu göstermiştir. Bilgisayarlı tomografinin diğer görüntüleme modalitelerine göre avantajları, yüksek çözünürlüğü ve aterosklerotik plağı karakterize etme yeteneğidir. Ayrıca, BT bize bölgesel aort elastikiyetini karşılaştırma imkânı sağlar (3).

Rezistans ve Konduktans

Vasküler Direnç (rezistans): Bir dolaşımda (veya vasküler yatakta) verilen bir basınç farkında kan akışına engel olan faktördür.

Vasküler İletkenlik (kondüktans): Bir dolaşımda (veya vasküler yatakta) verilen bir basınç farkında kanın ne kadar kolay aktığını ifade eder.

Matematiksel olarak, rezistans, kondüktansın tersidir. İzole bir damarda, vasküler yatakta veya tüm dolaşımda kan akışının davranışı, direncin tipik olarak sabit kaldığı bir elektrik devresine benzer; burada voltaj değişimi (ΔV), hem akım (I) hem de direnç ile doğrusal olarak ilişkilidir, Ohm yasası ile ifade edildiği gibi: $V=IR$. Akım, bunun aksine, hem voltaj (V) hem de iletkenlik ($G=1/R$) ile doğrusal olarak ilişkilidir, bu nedenle $I=VG$.

Fizyologlar, hemodinamik durumları tanımlamak için Ohm yasasını uygularlar, ancak tipik olarak voltaj değişimini (ΔV) damar veya vasküler yatak boyunca basınç farkı (ΔP) ile değiştirir ve akımı (I) kan akışı (Q) ile değiştirir. Sonuçta tanıdık $\Delta P=QR$ tanımı elde edilir. Burada R, bir elektrik devresinde olduğu gibi, direnci temsil eder.

Ancak, direncin (ve iletkenliğin) normal olarak sabit kaldığı elektrik devrelerinin aksine, yaşayan sistemlerde bu üç değişken (ΔP, I ve R), vasküler tonusundaki değişiklikler nedeniyle kolayca değişebilir. Böylece, sabit çaplı sert tüplerde veya sabit dirençli elektrik devrelerinde mevcut olan hidrostatik akış-basınç ilişkileri, kardiyovasküler sistemde yüksek veya düşük akış koşulları sırasında karmaşık hale gelir (5).

PeriferikVaskülerDirenç

Periferik vasküler direnç (sistemik vasküler direnç, SVR), kan basıncı oluşturmak için kullanılan dolaşım sistemindeki dirençtir ve ayrıca kalp fonksiyonunun bir bileşenidir. Kan damarları daraldığında (vasküler konstrüksiyon), bu SVR'de bir artışa yol açar. Kan damarları genişlediğinde (vasküler dilatasyon), bu SVR'de bir azalmaya yol açar.

Periferik vasküler direncin merkezi kontrolü, arteriyol seviyesinde gerçekleşir. Arteriol, farklı nöronal ve hormonal sinyallere yanıt olarak dilate veya kontrakte olur. Adrenerjik bir tepki sırasında, norepinefrin kan dolaşımına salınır ve vaskülatürün düz kas hücrelerine bağlanarak alfa-1 reseptörüne (Gq proteini) bağlanır; bu, hücrede GTP'de bir artışa neden olur, fosfolipaz C'yi aktive eder ve inozin fosfat 3 (IP3) oluşturur. IP3, hücre içi depolanmış kalsiyumun serbest kalsiyum olarak salınması için sinyal verir. Bu serbest kalsiyum, kalsiyum bağımlı protein kinazları aktive eder; bu da düz kasların kontraksiyonuna yol açar. Hücresel düzeyde vazokonstriksiyona neden olan diğer moleküller arasında tromboksan, endotelin, anjiyotensin II, vazopressin, dopamin, ATP bulunur. Epinefrin, vasküler düz kaslara beta-2 reseptöründe (Gs proteini) bağlanır; bu bağlanma aktivitesi adenilat siklaz aktivitesini artırır, cAMP'de bir artışa neden olur ve ardından protein kinaz A'da bir artışa yol açar. Protein kinaz A, miyozin-hafif-zincir kinazı (MLCK) fosforile eder, aktivitesini azaltır ve böylece miyozin hafif zincirinin defosforilasyonuna ve vaskülatürün vazodilatasyonuna yol açar. Hücresel düzeyde vazodilatasyona neden olan diğer moleküller arasında nitrik oksit, histamin, prostasiklin, prostaglandin D2 ve E2, adenozin, bradikinin, karbondioksit ve vazoaktif intestinal peptid bulunur.

İnsan vücudunda, kan basıncı aortta ve büyük arterlerde seyahat ederken çok az değişir, ancak akış arteriollere ulaştığında basınçta büyük bir düşüş olur. Arterioller, SVR'nin ana düzenleyicileridir. Periferik vasküler direnç mekanizmasının temeli, Hagen-Poiseuille denklemi ile ifade edilir: $R = 8\mu L/(\pi r4)$. R, kan akışının direncidir (başlangıç noktası ve bitiş noktası arasındaki basınç değişimi); L: damarın uzunluğu; μ: kanın viskozitesi; r: kan damarının yarıçapıdır.

Bu denklem, damarın yarıçapını değiştirmenin kan akışına direnç üzerinde çarpıcı etkileri olduğunu gösterir. Damar genişledikçe (yarıçap artar), direnç dördüncü kuvvete göre değişime bölünür; bu, adrenerjik bir durum (örn. egzersiz) sırasında kan basıncının artması gerektiğinde olduğu gibi yarıçaptaki azalma için de geçerlidir.

DalgaYansımasıVeSebepleri:

Aortik basınç dalga trasesinde aşikâr bir şekilde görülen sekonder bir atımın olduğu daha önce vurgulanmıştı. Aortik ağaç kendiliğinden kasılamayan pasif

bir yapı olduğu için bu sekonder basınç yükselmesinin dalga yansımasından (wave reflection) kaynaklanmaktadır. Dalga yansıması, vasküler kalibre ve distensibilitenin değiştiği yerlerde ortaya çıkan dirençten (empedans) kaynaklanır. Bu bölgeler insanda düşük dirençli arterler ile yüksek dirençli arteriollerin arasında karşımıza çıkar.

Bu tür birleşimler kalbe çeşitli uzaklıkta birçok dokuda bulunmasına rağmen basınç trasesinde tek bir sekonder dalganın görülmesi, fonksiyonel tek bir yansıma alanının olduğunu düşündürmüştür. Ancak başlangıç dalgasından daha küçük ve geniş olan bu yansıma dalgası aslında çoklu yansımaları temsil etmektedir (4).

Aortik Empedans:

Giriş empedansı temel olarak kan akışına frekansa bağımlı bir karşı koyuşu tarifeder ve kan akımı veya basıncı için periferik vasküler dirençten daha detaylı ve karmaşık bir değerlendirme yapar. Giriş empedansı kavramı sayesinde birçok farklı frekanstaki empedanslar ölçülerek altta yatan dalga yansıması ve aortik vizko-elastisite gibi farklı fizyopatolojik süreçler anlaşılabilir.

Genel olarak çıkan aortun giriş empedansı üç temel karakteristiğe sahiptir: 1) Aortik empedansın büyüklüğü veya amplitüdü (aortun kan akışına karşı gösterdiği direncin şiddeti şeklinde de anlatılabilir) sıfır frekansında en büyük değerdedir. 2) Kan akışının frekansı arttıkça, kan damarlarının bu akışa karşı gösterdiği direnç de artar. Ancak bu artış doğrusal değildir. Başlangıçta direnç hızla artar, ancak sonunda minimum bir noktaya ulaşır. Bu minimum nokta genellikle kalp atış hızının iki ila dört katına denk gelen ikinci ve dördüncü harmonik frekanslar arasında yer alır. Daha basit bir anlatımla kanın damarlarda akış hızı arttıkça, damarlar kan akışına daha fazla direnç gösterir. Ancak bu direnç, başta hızlı artmasına rağmen, belirli bir noktadan sonra azalmaya başlar ve en düşük seviyeye ulaşır. Bu en düşük direnç, kalp atış hızının birkaç katı olan frekanslarda görülür. Bu durumda damarlar, kana daha az engel olur. Burada adı geçen frekans kavramı kanın damarlar içerisindeki titreşim hızını tarif etmek için kullanılmaktadır. 3) Giriş empedansı amplitüdü, sabit bir pozitif empedans değeri (Zc, karakteristik empedans) etrafında yerleşir ve dalgalanır. Bu ifade, yüksek frekanslarda aortun kan akışına karşı gösterdiği direncin belirli bir değere yaklaştığını ve bu değerin etrafında küçük dalgalanmalar olduğunu ifade eder. Bu sabit değer, karakteristik empedans (Zc) olarak adlandırılır.

Geçmiş fizyolojik çalışmalar ağırlıklı olarak aort giriş empedansının iki yönüne odaklanmıştır: Z0 ve Zc. Z0, periferik vasküler dirençtir ve akışa karşı empedansı, akış sabit ve sürekliymiş gibi somutlaştırır. Öte yandan, Zc daha yüksek frekanslardaki empedansdır ve genellikle yerel aort duvarı sertliği ve

çapına atfedilir. Rapor edilen diğer empedans parametreleri arasında, giriş empedansının ilk minimumuna ulaştığı ve fazının ilk kez sıfırdan geçtiği frekans olan f0 ve kalp atış hızı frekansındaki empedans amplitüdü olan Z1 bulunur. f0, daha yüksek f0'ın daha erken yansımaları gösterdiği dalga yansımaları hakkında bilgi verir (6). Aortik empedansın yaşlanma ile arttığı farklı çalışmalarla gösterilmiştir. Yaşlanma ile birlikte, karakteristik empedans (yüksek frekanslardaki empedans amplitüdü) artar, empedanseğrisisağa doğru kayar ve empedans modülünün dalgalanması artar (7,8).

Aortik Nabız Dalga Hızı (PulseWave Velocity)

Sistol sırasında kardiyak kontraksiyon ile birlikte aortaya iletilen kan nedeni ile asendan aorta dilate olur ve arteriyel ağaçta ilerleyen bir nabız dalgası oluşturur. Bu propagasyonun hızı arteriyel distansibilite ve sertliği değerlendirmek için bir indeks oluşurur. Genel kural olarak daha yüksek dalga propagasyon hızı, diğer deyişle nabız dalga hızı (pulse wave velocity-PWV) daha rijid ve daha az gevşeyebilen bir vasküler yatağı işaret eder. PWV'yi belirleyen temel öğe aortun başta çap ve duvar kalınlığı olmak üzere geometrik ve elastik özellikleri olmakla birlikte kan yoğunluğu ve viskozitesininde etkisi mevcuttur. PWV ile transmural basınç, duvar gerimi ve distansibilite arasındaki ilişkiyi tarifleyen birçok matematiksel model mevcuttur. Bunların çoğunda aort ince veya kalın duvarlı bir tüp olarak ele alınmıştır. En yaygın kullanılan modeller Moens-Kortewerg eşitliğidir:

$$PWV2 = E.h / 2R\rho$$

E, arteriyel duvarın elastik modülü, h duvar kalınlığı, R iç yarıçap ve
ρ: kan yoğunluğu

İnce duvarlı bir yapı olan aortada h/R sabit kabul edilebileceğinden PWV'nin majör belirteci elastik özellikler olacaktır (9).

Dalga hızı ayrıca, Waterhammer formülü aracılığıyla karakteristik empedans (Zc) ile doğrudan ilişkilidir:

$$PWV = Zc / \rho$$

Genel olarak, dalga hızı, iki kayıt sitesi arasındaki mesafe ile bu iki site arasındaki dalganın ayağındaki gecikme bölünerek belirlenir. Vasküler ağacın iki farklı noktasında iki basınç dalgası kaydedildiğinde, bu iki dalga arasındaki zaman gecikmesi (Δt) ve mesafe (D) ölçülebilir. PWV daha sonra D/Δt olarak tanımlanır.

Zaman gecikmesinin ölçümü genellikle belirli bir noktanın belirlenmesiyle yapılır

Arteriyel elastisitenin en belirgin komponenti aorta olduğu için, karotid-femoral PWV ölçümü en basit ve tekrarlanabilir ölçüm yöntemlerinden biridir. İlk ölçüm genellikle ortak karotid arter ve femoral arterde, standart kan basıncı (veya hız) transdüserleri kullanılarak yapılır (şekil 1). Bu sayede, özellikle basınç dalgasının ayağının yeterli bir şekilde kaydedilmesi ve dolayısıyla karotid ve femoral dalgalar arasındaki zaman gecikmesinin hesaplanması mümkün olur. İkinci ölçüm ise, karotid ve femoral arterler arasındaki mesafenin non-invaziv olarak ölçülmesidir. Mesafenin gerçek değerinin ölçülmesi sadece invaziv yolla yapılabileceğinden, bazı yazarlar vücut ölçülerine göre bir düzeltme yapılabileceğini ileri sürmüşlerdir. Yine bazı diğer yazarlar ise kanın ters yöndeki hareketi nedeni ile suprastenal çentik ile ana karotis arter arasındaki mesafenin toplamdan çıkarılması gerektiğini ileri sürerler. Klinik pratikte, aortik ağaç yaşla birlikte arterler uzar ve kıvrılır. Böylece yüzeysel doğrusal ölçümlerden elde edilen mesafe uzunlukları gerçekten daha küçüktür. Yine de tekrarlanabilirlik çalışmaları, Bland ve Altman diyagramları ile yapılan kontroller ve modern bilgisayar teknolojisi, aortik PWV'yi artık klinik uygulama için oldukça uygun hale getirmiştir (9).

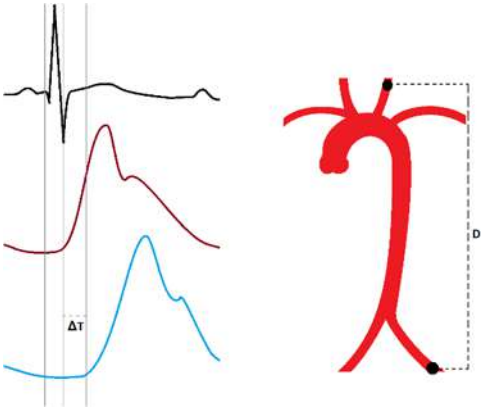

Şekil 1: Nabız Dalga Hızı ölçümünün şematik gösterimi; ΔT, nabız dalgalarının çıkan ayakları arasındaki zaman farkı. D, ölçüm noktaları arası mesafe.

Genel olarak (özellikle gençlerde), periferik arterlerdeki nabız dalga hızı, merkezi arterlere göre daha büyüktür ve daha periferik bir sitede ölçüldükçe artar. Başka bir deyişle, arterler kalpten uzaklaştıkça sertleşir. Buna, merkezi ve periferik arterler arasındaki arteriyel sistemin 'elastik homojenliği' denir. İnsanlarda, aort nabız dalga hızı yaşla birlikte belirgin şekilde artarken, periferik arterlerdeki nabız dalga hızı daha az oranda artar. Artan nabız dalga hızı,

yansıyan dalgaların erken dönüşüne neden olur. Böylece, yaşlı yetişkinlerde nispeten yüksek aort nabız dalga hızı, hem aortta nispeten yüksek empedans minimum frekansını hem de aort basınç dalgaformunda nispeten erken basınç artışını açıklar (4).

Klinik çalışmalarda, PWV seviyesini en çok etkileyen faktörler yaş, kan basıncı ve daha az ölçüde cinsiyettir. Epidemiyolojik çalışmalarda, PWV'nin yaş ve kan basıncından bağımsız olarak arteriyel sertliği yansıtması için, PWV bu iki parametreye göre ayarlanmalıdır. Bu yaklaşım 70 yaşın altındaki bireyler için geçerlidir. 70 yaşın üzerinde ise aortik PWV sadece kan basıncından etkilenir, yaştan etkilenmez (9).

AORTİK FONKSİYONU İZAH EDEN HEMODİNAMİK MODELLER

Windkessel Modeli

1773 yılında Hales hemostatik isimli kitabında kan basıncını ele aldı. Hales arteriyel kan basıncını ölçen ilk kişidir. Hales arteriyel basıncın kalp atışının değişik evrelerinde değişkenlik gösterdiğini saptamıştır. Weber (1827) ise muhtemelen aortun fonksiyonlarını zamanının itfaiye arabalarında bulunan Windkessel ile karşılaştıran ilk kişidir. İki elementli Windkessel modeli Frank tarafından rezistans ve komplians temelinde kantitatif olarak formülize edilmiştir. Poiseuille yasası ise, direncin kan damarı yarıçapının dördüncü kuvvetine ters orantılı olduğunu vurgulamıştır. Bu da periferik direncin temel bileşeninin yani en küçük arterlerde ve arteriollerde bulunduğu sonucunu doğurmuştur. Windkessel modelinde aortun pulstatil basıncı tamponlama vazivesi hava dolu kubbeye aitken, itfaiye hortumu da aortun iletkenlik özelliğini temsil etmektedir. Periferik direnç ise hortumun başlığı ile karşılık bulmakta ve sonuçta daha düzenli bir kan akışı sağlanmaktadır (şekil 2). İlk yayınlanan hali ile bu model iki bileşenli Windkessel'dir. Anlaşılacağı üzere iki bileşenli Windkessel modeli komplians ve rezistansı baz alan bir modeldir. Her ne kadar yukarıda rezistansın küçük arter ve arteriollere, kompliansın ise aorta ve büyük arterlere ait vasıflar olduğu söylenmiş olsa da, gerçekte her rezistan arterin bir miktar kompliant vasfı; her kompliant arterin de aynı şekilde rezistansa bir miktar katkısı olduğu unutulmamalıdır.

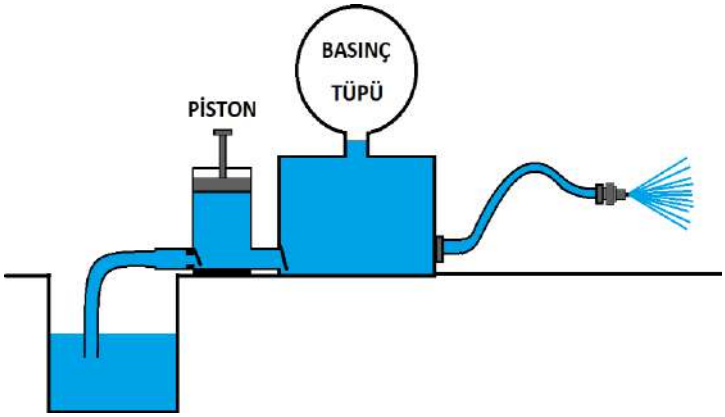

Şekil 2: Windkessel modelininşematik görünümü

1930 ve 40 larda bazı araştırmacılar iki bileşenli Windkessel modelini eylemsizlik (inertance) gibi akışkanların dinamiği ile ilişkili bazı faktörleri ekleyerek geliştirmeye çalıştılarsa da yeterli fizyolojik temel bulamadılar. Ancak elektromanyetik akım ölçerlerin keşfi ve bu sayede aortik akımın ölçümlenebilmesi sayesinde, sistol sırasında basınç ile akım arasındaki ilişkinin iki bileşenli Windkassel modeli ile yeterince iyi öngörülemediği anlaşıldı. Nihayetinde giriş empedansının hesaplanabilmesi sayesinde Windkessel modelinin yetersizliği kanıtlanmış oldu. Sonuç olarak iki bileşenli windkessel modeline aortik karakteristik empedansı eklenerek üç bileşenli Windkessel modeli tasarlandı. Üçüncü bileşenin temel katkısı, selefine, kan vizkositesi, dalga hızı ve kesit alanı gibi parametreleri eklemek olmuştur. İnfleksiyon noktası ve aort basıncındaki augmentasyon gibi yüksek frekanslı detaylar üç elemanlı Windkessel modeli tarafından açıklanamasa da genel olarak öngörülen dalga biçimleri ölçülen basınçlara yakındır ve basıncın ve giriş empedansının genel özellikleri üç elemanlı Windkessel tarafından iyi tanımlanmıştır. Düşük frekans aralığındaki, karakteristik empedans tarafından ortaya konulan hataları azaltma girişimi olarak, Windkessel'e dördüncü bir eleman eklenmesi önerilmiştir ki bu da total arteriyel eylemsizliktir (intertans). Burada önemli ayrım noktası, sadece çıkan aortun komplians ve intertansını dikkate alan "aortik karakteristik empedans" yerine, "total arteryel komplians ve intertansın", tüm arteriyel yatağı dikkate alınmasıdır.

Özetle Windkessel modeli bize arteriyel sistemi tarif eden temel parametrelerin periferik vasküler rezistans, total arteriyel komplians ve aortik karakteristik empedans olduğunu söyler. Bu da bazı vasküler patolojilerin temelinde bu üç mekanizmanın da etkili olabileceği gerçeğini ortaya koyar (10).

İletim Hattı Modeli (Transmisson Line Model)

McDonald, Taylor, ve Womersley tarafından 1950'lerde daha gerçekçi modeller önerildi. Bu modellerde, arteriyel sistem, kalbi periferik dirence bağlayan basit bir gerilebilir tüp olarak kabul edilir. Bu modelde tamponlama ve iletim özellikleri tüpün tamamında birleşik haldedir. Bir elektrik hattına benzetilecek olursa tüpün distalindeki rezistans (periferik direnç), bir voltaj (basınç) oluşturur. Tüpün elastik özellikleri bir nabız dalgasının tüp içerisinde iletimine olanak verir. Bu dalga distaldeki periferik direnç tarafından yansıtılarak proksimal kesime doğru yansır. Bu şekilde hem aynı anda farklı noktalardaki basınç farklılıkları anlaşılabildiği gibi, basınç dalgasının amplifikasyonu da izah edilebilir. Böylece, dirençte bir değişiklik, bu arteriyel bölgelerde kısa bir uzunluk boyunca aniden gerçekleşir. Başka bir deyişle, arterler boyunca düşük dirençli yol, yüksek dirençli bir yolda sonlanır. Yüksek direnç, dalga iletimine bir 'duvar' gibi davranır ve ilerleyen dalganın çoğu bu duvar tarafından yansıtılır.

Dalga yansıması sonucunda, lokal yansıyan dalga, ileri dalganın başlangıç kısmı üzerine eklendiğinden ve iki dalganın toplamı periferik arterlerde santral arterlere göre daha büyük olduğundan, pulstatil basınç proksimal aorttan periferik müsküler arterlere doğru yükseltilir. Bu teori ayrıca geç sistolik dalganın izahını da sağlamaktadır.

Normal genç bir bireyde nabız dalgası periferik rezistansa doğru ilerler ve duvar direnci tarafından oluşan EKO dalgası kalbe doğru geri döner. Bu nabız dalgasının ilerlemesi ve geri yansıması “Nabız Dalga Hızı” veya “Pulse Wave Velocity” olarak adlandırılır. Bu dalga gerilebilirliği (distansibilitesi) daha yüksek olan aortlarda daha düşük olarak izlenir. Genç bir kimsede bu yansıyan dalga diastole zamanlanmışken; aortik sertliği (stiffness) yüksek olan bir kimsede hem daha yüksek bir nabız dalga hızı izlenir, hem de yansıyan dalga geç sistole doğru kayma gösterir (şekil 3). Bu model daha makul gibi görünse de özellikle periferik direnci uzakta bir nokta olarak ele alması gerçekle örtüşmemektedir. Bu nedenle dalga yansımasının daha detaylı ele alınası gereklidir (4).

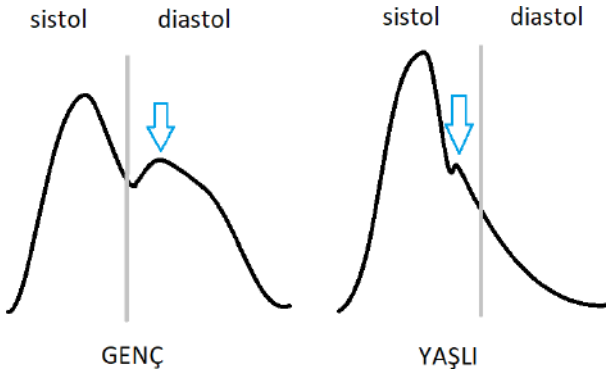

Şekil 3: Genç (gerilebilirliği yüksek) ve yaşlı (gerilebilirliği düşük) aortada kaydedilen aortik basınç trasesinin şematik gösterimi. yansıyan dalganın sitol ve diastole göre zamanlamasına dikkat ediniz.

SONUÇ:

Aorta ilk bakışta pasif bir iletim alanı izlenimi verse de esasında benzersiz moleküler içeriği ve hidrodinamik özellikleri sayesinde, organ perfüzyonunun düzenlenmesinde önemli katkılara sahiptir. Aort temel olarak iletim ve pulstatil kan basıncının tamponlanarak lineer bir akıma dönüştürülmesi görevini üstlenir. Bu kan akımı regülasyonunun ve intravasküler basıncın temel belirleyicisi periferik vasküler rezistans olmakla birlikte, aortun anatomik ve elastik özellikleri de kan viskozitesi ile birlikte, hemodinamik regülasyonda önemli rol oynamaktadır. Öyle ki bu elastik özelliklerdeki değişimlerin klinik önemi ile ilgili veriler gün geçtikçe artmaktadır.

KAYNAKLAR

1. O'Rourke MF. Steady and pulsatile energylossesinthesystemiccirculationunder normal conditions and in simulated arterial disease. Cardiovasc Res. 1967 Oct;1(4):313–26.
2. Exercitatio Anatomica De Motu Cordiset Sanguinisin Animalibus (TheAnatomical Exercises.) by Harvey, William- Guilielmi Harvei: Fine Hardcover (1928) | Peter Keisogloff Rare Books, Inc. [Internet]. [cited 2024 Dec 3]. Available from: https://www.abebooks.co.uk/Exercitatio-Anatomica-Motu-Cordis-Sanguinis-Animali bus/1299285726/bd
3. Mileva N, Velikova T, Velikov T, Vassilev D. Aortic Elasticity and Cardiovascular Risk Stratification: A Narrative Review on the Current Understanding. J Vasc Dis [Internet]. 2024 Mar [cited 2024 Dec 9];3(1):88–101. Available from: https://www.mdpi.com/2813-2475/3/1/8
4. Harisios Boudoulas, StefanadisC. The Aorta: Structure, Function, Dysfunctionand Diseases. 1st ed. Boca Raton: CRC Press; 2009. 22–78 p.
5. Joyce W, White DW, Raven PB, Wang T. Weighing the evidence forusing vascular conductance, not resistance, in comparative cardiovascular physiology. J ExpBiol [Internet]. 2019 Mar 27 [cited 2024 Dec 9];222(6): jeb197426. Available from: https://doi.org/10.1242/jeb.197426
6. Li W, Ahn AC. Pulsatile hemodynamics of hypertension: systematic review ofaortic input impedance. J Hypertens. 2012 Aug;30(8):1493–9.
7. Merillon JP, Motte G, MasquetC, Azancot I, Guiomard A, Gourgon R. Relationship between physical properties of the arterial systemandleftventricularperformance in the course of aging and arterial hypertension. Eur Heart J. 1982 Apr;3 Suppl A:95–102.
8. Namasivayam M, McDonnell BJ, McEniery CM, O'Rourke MF. Does Wave Reflection Dominate Age-Related Change in Aortic Blood Pressure Across the Human Life Span? Hypertension [Internet]. 2009 Jun [cited 2024 Dec 7];53(6):979–85. Available from: https://www.ahajournals.org/doi/10.1161/hypertensionaha.108.125179
9. Safar H, Mourad JJ, Safar M, Blacher J. Aortic pulse wave velocity, an independent marker of cardiovascular risk. Arch Mal Coeur Vaiss. 2002 Dec;95(12):1215–8.
10. Westerhof N, Lankhaar JW, Westerhof BE. Thearterial Windkessel. Med Biol Eng Comput [Internet]. 2009 Feb 1 [cited 2024 Dec 3];47(2):131–41. Available from: https://doi.org/10.1007/s11517-008-0359-2

4. Bölüm

AORT HASTALIKLARINDA TANI YÖNTEMLERİ

Mustafa KARAÇELİK*

ÖZET

Aort hastalıkları, kardiyovasküler sistemin ciddi ve hayatı tehdit eden patolojilerinden biridir. Bu hastalıkların erken ve doğru tanısı, hastaların yaşam süresi ve kalitesi üzerinde doğrudan etkili olup, tedavi başarı oranlarını önemli ölçüde artırmaktadır. Günümüzde, modern görüntüleme yöntemlerindeki ilerlemeler, tanı süreçlerinde hekimlere çok yönlü ve güvenilir araçlar sunmaktadır. Bilgisayarlı tomografi (BT), manyetik rezonans görüntüleme (MRG), ultrasonografi (USG), transtorasik ekokardiyografi (TTE) ve transözofageal ekokardiyografi (TÖE), aortagrafive intravasküler ultrason (IVUS) gibi görüntüleme yöntemleri, aort hastalıklarının detaylı incelenmesi ve sınıflandırılmasında yaygın olarak kullanılmaktadır. Her bir yöntemin, görüntüleme kalitesi, maliyet, radyasyon maruziyeti ve kontrendikasyonlar açısından kendine özgü avantaj ve dezavantajları bulunmaktadır. BT, hızlı sonuç alınması gereken acil durumlarda etkili bir araçtır, ancak yüksek radyasyon maruziyeti ve kontrast madde kullanımı gerekliliği sınırlayıcıdır. MRG, yüksek çözünürlüklü ve radyasyonsuz bir alternatif sunarken, maliyet ve çekim süresi gibi dezavantajlara sahiptir. USG ise taşınabilir ve düşük maliyetli bir seçenek olarak ön plandadır. TTE ve TÖE ise invazivlik ve görüntü kalitesi açısından farklılık göstermektedir. Intravaskülerultrason (IVUS) ve Aortagrafi en invaziv yöntemlerdir. Tek foton emisyonlu bilgisayarlı tomografi (SPECT), hastanın vücudundaki işlevsel ve moleküler süreçler hakkında üç boyutlu bilgi sağlayan bir nükleer görüntüleme tekniğidir.

Sonuç olarak, her bir yöntem, klinik gereksinimlere göre seçilmelidir. Aynı hastada birden çok yöntem kullanılabilmektedir. Gelişmiş görüntüleme tekniklerinin entegre kullanımı, aort hastalıklarının tanı ve yönetiminde yeni standartlar belirlemektedir.

---

* Prof. Dr., Sağlık Bilimleri Üniversitesi, İzmir Tıp Fakültesi,
Kalp ve Damar Cerrahisi Anabilim Dalı Öğretim Üyesi,
İzmir Dr. Behçet Uz Çocuk Hastalıkları ve Cerrahisi Eğitim ve Araştırma Hastanesi, Konak / İZMİR
E-mail: mkaracelik@hotmail.com, ORCID No: 0000 0003 4900 5331

1. GİRİŞ

Aort hastalıkları, kardiyovasküler sistemin önemli ve hayatı tehdit edebilen patolojilerini içerir. Aort hastalıklarının tanısında ilk adım, detaylı bir hasta hikayesi ve fizik muayenedir. Anamnezde hastanın ağrı, nefes darlığı, bayılma gibi semptomları özellikle dikkate alınmalıdır. Fizik muayenede; nabız farklılıkları, üfürüm ve kan basıncı asimetrileri gibi bulgular değerlendirilmelidir. Bu hastalıkların erken ve doğru tanısı, tedavi başarısı ve hasta prognozu açısından kritik öneme sahiptir. Modern görüntüleme teknolojilerindeki gelişmeler, aort hastalıklarının tanısında hekimlere önemli avantajlar sağlamaktadır. Şu anda kullanılan ana görüntüleme yöntemleri; bilgisayarlı tomografi (BT), transtorasik eko (TTE), transözofageal eko (TÖE) ve manyetik rezonans görüntülemedir (MRG), aortagrafi, tek foton emisyonlu bilgisayarlı tomografi (SPECT) ve pozitron emisyon tomografisi (PET) ve intravasküler ultrason (IVUS) sayılabilir. PA Akciğer Grafisiaort hastalıklarının tanı yöntemleriyle doğrudan ilgili olmadığı için bu bölümde tartışılmayacaktır (1).

Bu bölümde;

a) Aort kapak hastalıklarında tanı yöntemleri
b) Asendan ve desendan aorta hastalıklarında tanı yöntemleri
c) Abdominal aorta hastalıklarında tanı yöntemleri anlatılırken ayrı başlıklar altında sunulacaktır.

TARTIŞMA: TANI YÖNTEMLERİNİN GENEL DEĞERLENDİRMESİ

2. AORT KAPAK HASTALIKLARINDA TANI YÖNTEMLERİ

2.1) Transtorasik Ekokardiyografi (TTE)

2.1.1) *Aort kapak morfolojisi değerlendirmesi*
2.1.2) *Kapak fonksiyonlarının ölçümü*
2.1.3) *Hemodinamik değerlendirme*
2.1.4) *Biküspid aort Kapakta görüntüleme teknikleri*

2.1.1) Aort Kapak Morfolojisi Değerlendirmesi

Transtorasik ekokardiyografi (TTE), aort kapak morfolojisinin değerlendirilmesinde ilk basamak görüntüleme yöntemidir (2). **(Resim 1)**

İki boyutlu ekokardiyografi ile kapak yapısının anatomik detayları, kapakçık sayısı, kapak kalınlığı ve kalsifikasyon varlığı değerlendirilebilir (3).

Parasternal uzun aks, kısa aks ve apikal beş boşluk görüntüleri, kapak morfolojisinin değerlendirilmesinde standart yaklaşımı oluşturur (4).

Biküspid aort kapak, en sık görülen konjenital kapak anomalisi olup, genel popülasyonda %1-2 oranında görülmektedir (5).

TTE ile kapakçık füzyonu, rafe varlığı ve yapısı değerlendirilebilir. Sievers sınıflamasına göre morfolojik alt tiplerin belirlenmesi mümkündür. Normal transaortik hacim akış hızı durumunda, hemodinamik ciddiyetin en iyi karakterizasyonu, transaortik maksimum hız, ortalama basınç gradyanı ve aort kapak açılış alanının (AVA) değerlendirilmesiyle elde edilir. Maksimum transaortik hız, sürekli dalga Doppler kullanılarak ölçülür ve ortalama basınç gradyanı, Doppler sinyalinin bir izine dayanarak hesaplanır. AVA doğrudan ölçülmez, ancak süreklilik denklemi kullanılarak hesaplanır. Şiddetli yüksek gradiyenti olanaort stenozunda (AS), maksimum aort hızı 4, 0 m/s veya daha yüksektir ve ortalama transaortik gradyan ≥ 40 mmHg'dir. Aort kapak alanı ≤ 1, 0 cm2'dir, ancak belirli koşullar altında daha büyük olabilir. Transtorasik ekokardiyografi, aort stenozunu teşhis etmek, varlığını doğrulamak, ciddiyetini belirlemek ve hem anatomik hem de işlevsel bilgi sağlamak için birincil görüntüleme aracıdır. Doppler teknikleri kullanılarak niceliksel ve nitel veriler sağlanır ve bu da AS ciddiyetinin değerlendirilmesiyle sonuçlanır (6, 7).

2.1.2) Kapak Fonksiyonlarının Ölçümü

Aort kapak fonksiyonlarının değerlendirilmesinde, hem 2D, hem de Doppler ekokardiyografi teknikleri kullanılır. Aort kapak alanı, planimetrik yöntem ile parasternal kısa aks görüntülerinde ve kontinüite denklemi kullanılarak hesaplanabilir (8).

Kapak alanının 1 cm^2'nin altında olması ciddi darlık olarak değerlendirilir (9).

M-mod ekokardiyografi, kapak hareketlerinin temporal değerlendirmesinde ve kapak açılma mesafesinin ölçümünde yardımcıdır.

Aort kapak yetersizliğinin değerlendirilmesinde, renkli Doppler ile jet genişliği, basınç yarı zamanı ve holodiyastolik akım paterni gibi parametreler kullanılır (11).

2.1.3) Hemodinamik Değerlendirme

Sürekli dalga Doppler ile maksimum ve ortalama gradiyentler ölçülebilir. Ciddi aort darlığında maksimum jet hızı >4 m/sn ve ortalama gradiyent >40 mmHg olarak saptanır (12).

Düşük akım-düşük gradiyent aort darlığı durumunda, dobutamin stres ekokardiyografi ile akım rezervi ve gerçek darlık değerlendirilebilir (13).

Doku Doppler görüntüleme, özellikle sol ventrikül fonksiyonlarının değerlendirilmesinde ve subklinik miyokard disfonksiyonunun saptanmasında değerlidir (14).

Strain ve strain rate analizi ile miyokard deformasyonu değerlendirilebilir ve subklinik ventrikül disfonksiyonu erken dönemde saptanabilir (15). **(Resim 2), (Resim 3)**

2.2) Transözefageal Ekokardiyografi (TÖE)

2.2.1) *Aort kapak yapısının detaylı incelenmesi*

2.2.2) *Kapak patolojilerinin değerlendirilmesi*

2.2.3) *Perioperatif değerlendirme*

2.2.1) Aort Kapak Yapısının Detaylı İncelenmesi

Transözefageal ekokardiyografi (TÖE), aort kapak yapısının değerlendirilmesinde üstün uzaysal çözünürlük sağlayan bir görüntüleme yöntemidir. TÖE probu özofagus içerisindeki konumu nedeniyle, aort kapağına olan yakınlığı sayesinde daha detaylı görüntüleme olanağı sunar (16).

Özellikle mid-özofageal aort kapak uzun aks (120-140°) ve kısa aks (30-60°) görüntüleri, kapak morfolojisinin ayrıntılı değerlendirilmesine olanak sağlar. Bu görüntülerde kapakçık kalınlığı, yapısı, mobilite kısıtlılığı ve kalsifikasyon paterni net olarak değerlendirilebilir.

2.2.2) Kapak Patolojilerinin Değerlendirilmesi

TÖE, aort kapak patolojilerinin değerlendirilmesinde özellikle belirli durumlarda transtorasik ekokardiyografiye üstünlük gösterir (17).

İnfektif endokardit şüphesinde, vejetasyonların görüntülenmesi ve boyutlarının ölçülmesinde altın standart yöntemdir. Prostetik kapak disfonksiyonlarının değerlendirilmesinde, paravalvüler kaçakların tespitinde ve trombüs varlığının araştırılmasında yüksek duyarlılık ve özgüllüğe sahiptir (18).

3 boyutlu (3D) TÖE teknolojisi ile aort kök anatomisi, kapak geometrisi ve patolojileri üç boyutlu olarak değerlendirilebilir. Bu özellikle kompleks anatomiye sahip hastalarda cerrahi planlamada önemli avantajlar sağlar. Aort yetersizliğinin mekanizmasının belirlenmesinde, regürjitan orifis alanının ölçülmesinde ve jet yönünün değerlendirilmesinde 3D TÖE önemli katkı sağlar (19).

2.2.3) Perioperatif Değerlendirme

TÖE, aort kapak cerrahisi sırasında ve sonrasında kritik öneme sahiptir. İntraoperatif dönemde cerraha kapak onarımının başarısı hakkında anlık geri bildirim sağlar. Kapak replasmanı sonrası protez kapak fonksiyonlarının değerlendirilmesi, paravalvüler kaçakların tespiti ve koroner arter açıklığının kontrolünde perioperatif TÖE vazgeçilmezdir. TAVI (Transkateter Aort Kapak

İmplantasyonu) işlemlerinde, TÖE işlem öncesi planlamada, işlem sırasında kapak pozisyonlanmasında ve işlem sonrası değerlendirmede önemli rol oynar. Özellikle paravalvüler kaçak varlığı, kapak malpozisyonu ve koroner arter obstrüksiyonu gibi komplikasyonların erken dönemde tespitinde hayati öneme sahiptir (20).

2.3) Bilgisayarlı Tomografi (BT)

2.3.) *Aort kapak kalsifikasyonu değerlendirmesi*

2.3.2) Aort kapak anatomik detayların görüntülenmesi

Aort kapağının görüntülenmesi için BT teknikleri kardiyak BT kadar hızlı değişti. Aort kapağının BT'sine ilişkin yayınlanmış çoğu çalışmada, kullanılan tarama parametreleri koroner BT'de kullanılanlara benzerdi ve tarayıcı nesline ve satıcısına göre değişiyordu; çoğunlukla 64 veya daha fazla kanala sahip BT tarayıcıları kullanıldı. İzotropik voksellerle yüksek mekansal çözünürlüklü görüntü veri kümeleri elde etmek için kesit kalınlığı genellikle 0, 60–0, 75 mm olmuştur. Çoğu tarayıcı için, perde hastanın kalp atış hızına göre değişir ve tüp akım-zaman ürünü hastanın vücut yapısına göre değişebilirken, voltaj genellikle 120 kV civarındadır. Aort kapağının BT'si sıklıkla çift kaynaklı 64 kanallı veya 128 kanallı bir tarayıcı kullanılarak gerçekleştirilen kardiyak BT incelemesinin bir bileşenidir. Kontrast madde genellikle antekubital intravenöz kateter yoluyla bolus olarak enjekte edilir ve bolus yükselen aorta ulaştığında kontrastla güçlendirilmiş edinimleri tetiklemek için bolus izleme veya bolus zamanlama yazılımı kullanılır. Değişken hacimli kontrast madde kullanılır; bazı merkezlerde, sadece sol taraflı kardiyak odacıkların ve aortun opaklaşmasını sağlamak için 50 mL kadar düşük bir hacim kullanılmıştır (21).

2.3.1) *Aort Kapak Kalsifikasyonu Değerlendirmesi*

Bilgisayarlı tomografi (BT), aort kapak kalsifikasyonunun değerlendirilmesinde çok değerli bir görüntüleme yöntemidir (22).

Elektron-beam BT veya çok kesitli BT ile kapak kalsifikasyon skoru (Agatston skoru) hesaplanabilir. Bu skor, aort darlığının ciddiyetinin belirlenmesinde ve progresyonunun takibinde önemli bir parametredir. Kapak kalsifikasyonunun dağılımı ve paterni, BT ile üç boyutlu olarak değerlendirilebilir. Özellikle düşük gradyentli aort darlığı olan hastalarda, kalsifikasyon skoru hastalığın ciddiyetinin belirlenmesinde yardımcıdır. Kalsifikasyon skoru >2000 Agatston ünitesi olan hastalarda genellikle ciddi aort darlığı mevcuttur (23).

2.3.2) *Aort Kapak Anatomik Detayların Görüntülenmesi*

BT, aort kapak kompleksinin anatomik detaylarının değerlendirilmesinde üstün uzaysal çözünürlük sağlar (24).

Multi-planar rekonstrüksiyon teknikleri ile kapak anatomisi farklı düzlemlerde incelenebilir. Özellikle TAVI (Transkateter Aort Kapak İmplantasyonu) öncesi planlamada, aşağıdaki anatomik detayların değerlendirilmesi kritik öneme sahiptir:

- Aort annulus çapı ve şekli
- Koroner ostiumların yüksekliği
- Sol ventrikül çıkış yolu anatomisi
- Aort kökü boyutları
- Kapak geometrisi ve kapakçık sayısı

BT anjiyografi ile kapak dinamiği de değerlendirilebilir. EKG-tetiklemeli görüntüleme ile sistol ve diyastol fazlarında kapak hareketleri incelenebilir (25).

Bu özellikle biküspid aort kapak gibi konjenital anomalilerin tespitinde ve kapak açılma paterninin değerlendirilmesinde faydalıdır. İleri görüntü işleme teknikleri ile aort kapak kompleksinin üç boyutlu modelleri oluşturulabilir. Bu modeller, özellikle TAVI işlemi öncesi prostetik kapak boyutunun belirlenmesinde ve işlem planlamasında kullanılır (26).

Ayrıca, bu modeller üzerinden yapılan ölçümler, işlem sırasında optimal implantasyon açısının belirlenmesine yardımcı olur.

2.4) Manyetik Rezonans Görüntüleme (MRG)

2.4.1) Aort kapak fonksiyonlarının dinamik değerlendirilmesi

2.4.2) Akım ölçümleri

2.4.1) Aort Kapak Fonksiyonlarının Dinamik Değerlendirilmesi

Kardiyak Manyetik Rezonans Görüntüleme (MRG), aort kapak fonksiyonlarının değerlendirilmesinde yüksek temporal ve uzaysal çözünürlük sağlayan noninvaziv bir görüntüleme yöntemidir (27).

EKG-tetiklemeli sine görüntüleme sekansları ile kardiyak siklus boyunca kapak hareketleri detaylı olarak incelenebilir. Balanced steady-state free precession (bSSFP) sekansları, kapak morfolojisi ve hareketlerinin değerlendirilmesinde optimal kontrast sağlar.

Kapak açılma alanının dinamik ölçümü, özellikle düşük akımlı aort darlığı olan hastalarda önemlidir. MRG ile kapak açılma alanı planimetrik olarak ölçülebilir ve kardiyak siklus boyunca değişimi izlenebilir. Bu özellikle ekokardiyografik değerlendirmenin suboptimal olduğu hastalarda tanısal değere sahiptir (28).

Alternatif olarak, MRG aort kapak stenozunun değerlendirilmesi için şu şekillerde kullanılabilir: düzlem içi sistolik görüntüler kullanılarak planimetri kullanılarak doğrudan aort kapak açıklığı alanının ölçümü; rutin SSFP sine sekanslarından kapak ve sol ventrikül fonksiyonu üzerindeki basınç gradyanlarının hesaplanması için faz kontrast hız haritalaması. AVA ölçümü için optimum fazı seçmek amacıyla kapakla aynı düzlemde birden fazla çift eğik paralel dilim elde edilmelidir (en küçük delikte ölçülen, kapağın maksimum açıklığına sahip faz). Faz kontrast akış hesaplamaları, iki teknik arasındaki doğal farklılıklar nedeniyle ekokardiyografiye kıyasla akışın olduğundan düşük tahmin edilmesine neden olabilir ve ayrıca türbülanslı akıştan da etkilenebilir. Ayrıca, planimetri ağır kalsifiye kapaklarda zor olabilir (6).

2.4.2) Akım Ölçümleri

Faz kontrast MRG, aort kapak düzeyinde akım değerlendirmesinde altın standart yöntemdir (29).

Bu teknik ile aşağıdaki parametreler elde edilebilir:

- İleri akım volümü
- Regürjitan volüm
- Regürjitan fraksiyonu
- Maksimum akım hızı
- Ortalama ve tepe gradiyentler

4D akım MRG teknikleri ile aort kökündeki akım paternleri üç boyutlu olarak değerlendirilebilir (30).

Bu teknik, türbülan akımların ve vorteks oluşumlarının görüntülenmesine olanak sağlar. Aort yetersizliğinde regürjitan jetin yönü ve dağılımı detaylı olarak incelenebilir. MRG'nin en önemli avantajlarından biri, ventrikül volümleri ve fonksiyonlarının aynı incelemede değerlendirilebilmesidir. Sol ventrikül volümleri, ejeksiyon fraksiyonu ve miyokard kitlesi hassas bir şekilde ölçülebilir (31).

Bu özellikle kapak hastalığının ventrikül üzerine olan etkilerinin değerlendirilmesinde önemlidir.

2.5 Aortagrafi

Aortagrafi, aort kapak hastalıklarının ve geniş aort patolojilerinin tanısında hayati bir rol oynayan invaziv bir görüntüleme tekniğidir. Bu yöntem, özellikle aorta ve kapak yapılarını doğrudan ve ayrıntılı bir şekilde görselleştirdiği için farklı bölgelerdeki lezyonların saptanmasında ve derecelendirilmesinde öne çıkar (32).

Prosedürün Yapılışı

Aortagrafi, tipik olarak lokal anestezi altında gerçekleştirilir. Prosedür sırasında, bir kateter damar yoluyla aorta yönlendirilir. Kateter, kontrast madde enjekte edilir ve bu madde, aorta boyunca yayılarak röntgen ışınları altında görünür hale gelir. Daha sonra, seri halinde röntgen çekimleri yapılır ve bu çekimler, aortanın anatomik ve işlevsel durumunu ayrıntılı bir şekilde ortaya koyar (33).

Kullanım Alanları

Aortagrafi, özellikle aşağıdaki durumlarda değerli bir tanı yöntemidir:

* *Aort Kapak Darlığı (Aort Stenozu)* : Aort kapaklarının daralması sonucu oluşan bu hastalığın derecesini ve yerine ilişkin değerli bilgiler sağlar. Ayrıca, stenozun hemodinamik etkilerini değerlendirmek için de kullanılır (34).
* *Aort Kapak Yetersizliği (Aort Yetmezliği)* : Aort kapağının düzgün kapanmaması sonucu oluşan regürjitasyonu tespit etmek için kullanılır (35).

Avantajlar ve Dezavantajlar

Aortagrafi, yüksek çözünürlüklü görüntüler sağlayarak lezyonların ayrıntılı bir şekilde incelenmesine olanak tanır. Ancak, invaziv bir işlem olduğu için enfeksiyon, kanama ve kontrast maddeye karşı alerjik reaksiyonlar gibi riskler taşıyabilir. Bu sebeple, aortagrafi kararı verilmeden önce her hasta için risk-yarar değerlendirmesi yapılmalıdır.

Diğer Tanı Yöntemleri ile Karşılaştırma

Aortagrafi, ekoardiyografi ve manyetik rezonans görüntüleme (MRG) gibi diğer tanı yöntemleriyle karşılaştırıldığında, doğrudan aortayı görselleştirebilme avantajına sahiptir. Bununla birlikte, bu yöntemlerin her birinin farklı güçlü ve zayıf yönleri vardır ve genellikle birden fazla yöntemin kombinasyonu, daha kapsamlı ve doğru tanılara ulaşmayı sağlar (36).

2.1.4) Biküspid Aort Kapağı için Görüntüleme Teknikleri

Biküspit aortik kapak (BAV) tanısı genellikle valfin yapısını ve fonksiyonunu doğru bir şekilde değerlendirmek için birkaç görüntüleme tekniği içerir. İşte yaygın olarak kullanılan tanı teknikleri:

Transtorasik Ekokardiyografi (TTE): Bu, BAV tanısı için sıklıkla kullanılan ilk görüntüleme tekniğidir. Kalp kapaklarının ayrıntılı görüntülerini sağlar ve valf yapısındaki ve fonksiyonundaki anormallikleri belirlemeye yardımcı olabilir.

Transözofageal Ekokardiyografi (TEE): Bu teknik, kalp kapaklarını daha yakından incelemek için bir ultrason probunun yemek borusundan geçirilmesini içerir. TTE görüntüleri net olmadığında özellikle yararlıdır.

- **Bilgisayarlı Tomografi (BT)** : BT taramaları, kalbin ve aortanın ayrıntılı kesitsel görüntülerini sunar ve biküspit kapak ve ilgili aort anormalliklerinin varlığını belirlemeye yardımcı olabilir.
- **Manyetik Rezonans Görüntüleme (MRG)** : MRG, radyasyon kullanmadan kalbin ve aortanın yüksek çözünürlüklü görüntülerini sağlar. Kapak disfonksiyonunun ciddiyetini ve ilgili aort patolojisini değerlendirmek için kullanışlıdır.
- **Kardiyak Kateterizasyon**: Bazı durumlarda, kardiyak kateterizasyon, kalpteki basınçları ölçmek ve kapak stenozu veya regürjitasyonunun ciddiyetini değerlendirmek için kullanılabilir.

Bu tanı teknikleri, BAV'yi doğru bir şekilde teşhis etmek ve uygun tedavi stratejilerini planlamak için yardımcı olur (37).

3. AORT DİSEKSİYONU VE ANEVRİZMALARINDA TANI YÖNTEMLERİ

3.1) *Bilgisayarlı Tomografi Anjiyografi (BTA)*

3.1.1) Diseksiyon flebinin görüntülenmesi

3.1.2) Anevrizma boyutlarının ölçümü

3.1.3) True-false lümen ayrımı

BT anjiyografi, aort anevrizmalarının boyutunu ve yerleşimini değerlendirmede oldukça etkilidir ve aort diseksiyonlarını hızlı ve doğru bir şekilde tespit eder. BT'nin bu hastalıkların tanısındaki önemini vurgulayarak, BT'nin aort diseksiyonlarının yerleşimi ve yayılımı konusunda kritik bilgiler sağladığını ve cerrahi planlamada vazgeçilmez olduğunu belirten çalışmalar vardır (38).

BT anjiyografi, tüm aortanın ve çevresindeki yapıların detaylı görüntülenmesini sağlar. Farklı aort patolojilerini ayırt edebilir ve hızlı, yaygın olarak erişilebilir bir yöntemdir. Son yirmi yılda, BT anjiyografi daha sofistike hale gelmiş ve daha yaygın kullanılır olmuştur. Bu gelişme, tarayıcı sayısının artması, retrospektif ve prospektif EKG ile tetiklenen tekniklerin kullanılması ve görüntü işleme yazılımlarındaki ilerlemeler sayesinde gerçekleşmiştir. Bu ilerlemeler, daha iyi çözünürlük, azalmış tarama süreleri ve daha iyi görselleştirme ile hareketsiz görüntüler elde edilmesini sağlamıştır. Günümüz BT anjiyografi tarayıcıları, %100'e kadar duyarlılık ve %98-99 özgüllük

sunmaktadır ve bu değerler, farklı aort patolojileri arasında hafif değişiklikler göstermektedir.

Sol ventrikül çıkış yolu (LVOT), anulus, Valsalva sinüsü, sinotubüler kavşak, yükselen aort ve koroner ostiyumların hareketsiz değerlendirilmesi için en azından aort kökünün prospektif EKG tetiklemeli CTA'sı zorunludur. Anulus, kardiyak döngü sırasında konformasyonel değişikliklere uğrar; görüntüler tercihen en azından sistol sırasında elde edilir. Prospektif EKG tetiklemeli tarama için, aritmi durumunda en az bir hareketsiz faz olma olasılığını artırır. Mekansal çözünürlüğü artırmak için aort köküne odaklanmış dar bir görüş alanı kullanılmalıdır.

İsteğe bağlı olarak, aort kökünün kontrastsız bir görüntüsü dahil edilir. Bu, aort kapağının kalsiyum skorunu hesaplamamızı sağlar (39).

Görüntüleme, kontrastsız bir çalışma ile başlamalı, ardından erken ve geç evre kontrast çalışması yapılmalı ve torasik girişten ana femoral arterlere kadar olan vücut kısmı incelenmelidir. Bu aralık, üç boyutlu yeniden yapılandırma ile tam bilgi sağlar. Ayrıca, dinamik görüntüler cerrahi planlama veya endovasküler müdahalelerde ek yardım sağlayabilir. Sonuç olarak, BT anjiyografi, aort görüntülemesinde "altın standart" olarak dijital substraksiyon aortografisinin yerini almıştır. Ancak, BT anjiyografinin önemli dezavantajları arasında nefrotoksik kontrast maddelerin kullanımı ve hastaların iyonlaştırıcı radyasyona maruz kalması bulunmaktadır. Kontrast kaynaklı nefropati riski artmış hastalarda, nonizotonik sodyum klorür veya sodyum bikarbonat çözeltileri ile dolaşan hacim genişlemesi önerilmektedir (40).

3.1.1) Diseksiyon Flebinin Görüntülenmesi

Bilgisayarlı Tomografi Anjiyografi (BTA), aort diseksiyonunun tanısında altın standart görüntüleme yöntemidir. Aort diseksiyonu şüphesinde tercih edilen ilk görüntüleme yöntemidir. Diseksiyon flebinin lokalizasyonu, true-false lümen ayrımı ve organ malperfüzyonunun değerlendirilmesinde altın standarttır. Anevrizma boyutlarının ölçümü ve takibinde yüksek doğruluk sağlar. Şüpheli torasik aort diseksiyonu olan hastalarda görüntüleme tekniklerinin birleştirilmiş tanısal doğruluğu üzerine yapılan bir çalışma, TOE ve BT ile karşılaştırıldığında MR teknikleri için daha yüksek bir pozitif olasılık oranı göstermiştir. Ancak BT, MRG ve TOE arasında birleştirilmiş duyarlılık (%98-100) ve özgüllükler (%95-98) benzer bulunmuştur. Bu sonuçlar, üç görüntüleme tekniğinin de torasik aort diseksiyonunu doğrulamak veya dışlamak için klinik olarak güvenilir sonuçlar verdiğini göstermektedir (41). **(Resim 4)**

Yüksek uzaysal ve temporal çözünürlüğü sayesinde, intimal flebin lokalizasyonu ve uzanımı net olarak değerlendirilebilir. EKG-tetiklemeli

görüntüleme ile hareket artefaktları minimize edilebilir ve diseksiyon flebinin dinamik hareketi incelenebilir. Kontrastlı BTA görüntülerinde, intimal yırtığın (entry) lokalizasyonu ve reentry noktaları tespit edilebilir. Bu bilgi, özellikle cerrahi planlamada kritik öneme sahiptir (42).

Multiplanar rekonstrüksiyon teknikleri ile diseksiyonun üç boyutlu anatomisi detaylı olarak değerlendirilebilir. **(Resim 5)**

3.1.2) Anevrizma Boyutlarının Ölçümü

BTA, aort anevrizmalarının değerlendirilmesinde yüksek doğruluk sağlar. Çift oblik görüntülerde yapılan ölçümler, aortun gerçek çapını yansıtır (43).

Ölçümler dış duvardan dış duvara yapılmalı ve aşağıdaki lokalizasyonlarda standardize edilmelidir:

- Aort kökü
- Sinotübüler bileşke
- Asendan aort
- Arkus aorta
- Desendan aort
- Abdominal aort

3.1.3) True-False Lümen Ayrımı

BTA'nın en önemli avantajlarından biri, gerçek ve yalancı lümenin net olarak ayırt edilebilmesidir (44).

Gerçek lümen genellikle daha küçük çaplı olup, kontrastlanması daha erkendir. Yalancı lümen ise daha geniş olup, içerisinde trombüs ve gecikmiş kontrastlanma görülebilir. Dinamik BTA görüntüleri ile "cobweb sign", "beak sign" gibi yalancı lümene özgü radyolojik bulgular tespit edilebilir (45).

Bu bulgular tanısal doğruluğu artırır. Ayrıca, yan dalların hangi lümenden köken aldığı net olarak değerlendirilebilir, bu da organ malperfüzyonu riskinin belirlenmesinde kritik öneme sahiptir.

3.2) Manyetik Rezonans Anjiyografi (MRA)

3.2.1) ***Aortik duvar yapısının değerlendirilmesi***

3.2.2) Kontrast kullanmadan görüntüleme avantajı

3.2.3) Dinamik görüntüleme özellikleri

3.2.1) ***Aortik Duvar Yapısının Değerlendirilmesi***

Manyetik Rezonans Anjiyografi (MRA), aortik duvar yapısının değerlendirilmesinde üstün yumuşak doku kontrastı sağlayan noninvaziv bir görüntüleme yöntemidir. Radyasyon içermemesi nedeniyle genç hastalarda ve

takip görüntülemelerinde tercih edilebilir. Aortik duvar yapısının detaylı değerlendirilmesine olanak sağlar. Kontrast madde kullanımı gerektirmeden de görüntüleme yapılabilir (46).

Siyah kan (black blood) görüntüleme teknikleri ile aort duvarının tüm katmanları ayrıntılı olarak incelenebilir. T1 ve T2 ağırlıklı görüntüler, duvar patolojilerinin karakterizasyonunda önemli bilgiler sağlar. İntramural hematom, aortit ve duvar içi inflamasyon gibi patolojiler MRA ile yüksek doğrulukla tespit edilebilir (47).

Özellikle T1 ağırlıklı görüntülerde, intramural hematomun yaşı ve kronikleşme derecesi değerlendirilebilir. Duvar kalınlığındaki değişiklikler milimetrik düzeyde ölçülebilir.

3.2.2) Kontrast Kullanmadan Görüntüleme Avantajı

MRA'nın önemli avantajlarından biri, kontrast madde kullanılmadan da yüksek kalitede görüntüler elde edilebilmesidir (48). **(Resim 6)**

Time-of-flight (TOF) ve phase-contrast (PC) teknikleri ile kontrast kullanmadan aort lümeninin değerlendirilmesi mümkündür. Bu özellikle böbrek fonksiyon bozukluğu olan ve kontrast madde kullanımının kontrendike olduğu hastalarda önemli avantaj sağlar.

Non-kontrast MRA teknikleri aşağıdaki durumlarda özellikle değerlidir:

- Kronik böbrek yetmezliği olan hastalar
- Kontrast madde alerjisi olan hastalar
- Tekrarlayan takip görüntülemeleri gereken hastalar

3.2.3) Dinamik Görüntüleme Özellikleri

EKG-tetiklemeli 4D akım MRA teknikleri, aort içindeki kan akımının dinamik özelliklerinin değerlendirilmesine olanak sağlar (49).

Bu teknik ile aşağıdaki parametreler değerlendirilebilir:

- Akım paternleri
- Duvar gerilimi
- Türbülans özellikleri
- Basınç gradiyentleri

Dinamik MRA ile diseksiyon flebinin hareketi ve yalancı lümenin akım özellikleri değerlendirilebilir (50).

Bu bilgiler, hastalığın progresyon riskinin belirlenmesinde ve tedavi planlamasında önemlidir. Ayrıca, anevrizmalar içindeki akım paternleri incelenerek rüptür riski değerlendirilebilir.

3.3) ***Transözegeal ekokardiyografi***

TTE'nin yetersiz kaldığı veya daha detaylı inceleme gerektiğinde TÖE tercih edilmektedir. Aortik ark patolojilerinin tespitinde özellikle üstün bir yöntemdir. TÖE aort diseksiyonu şüphesi olan hastalarda altın standarttır. Özofagus ve torasik aortanın yakınlığı, yüksek frekanslı transözofageal ekokardiyografi (TÖE) ile yüksek çözünürlüklü görüntüler elde edilmesini sağlar. Multiplanar görüntüleme, aort kökünden inen aortaya kadar detaylı değerlendirme yapabilme imkânı sunar. Transözofageal ekokardiyografi, sedasyon ve kan basıncının sıkı kontrolü yanında özofagial hastalıkların dışlanmasını gerektiren yarı invaziv bir yöntemdir.

3.3.1) ***Akut aort diseksiyonunda hızlı tanı***

3.3.2) Entry-reentry noktalarının tespiti

3.3.1) ***Akut Diseksiyonda Hızlı Tanı***

Transözefageal ekokardiyografi (TÖE), akut aort diseksiyonu şüphesi olan hastalarda hızlı ve yatak başı tanı olanağı sağlayan değerli bir görüntüleme yöntemidir (51).

Özofagusun aorta olan anatomik yakınlığı sayesinde, yüksek frekanslı problar kullanılarak üstün uzaysal çözünürlükte görüntüler elde edilebilir. TÖE'nin duyarlılığı %98, özgüllüğü %95 olarak bildirilmektedir (52).

Akut diseksiyonda intimal flep, gerçek ve yalancı lümen TÖE ile net olarak görüntülenebilir. Renkli Doppler görüntüleme ile lümenler arasındaki akım paternleri değerlendirilebilir. M-mod inceleme ile flep hareketleri ve lümen dinamikleri analiz edilebilir (53).

TÖE'nin önemli avantajlarından biri, hemodinamik olarak unstabil hastalarda bile güvenle uygulanabilmesidir.

3.3.2) **Entry-Reentry Noktalarının Tespiti**

TÖE, diseksiyonun başlangıç noktasının (entry) ve reentry bölgelerinin belirlenmesinde yüksek başarı oranına sahiptir. Akut diseksiyon şüphesinde, hasta başında hızlı tanı olanağı sağlar ve perioperatif değerlendirmede önemlidir (54).

Multiplan prob kullanımı ile aortun farklı segmentleri sistematik olarak değerlendirilebilir. Entry-reentry noktalarının lokalizasyonu, boyutu ve akım özellikleri renkli ve spektral Doppler ile detaylı olarak incelenebilir.

Entry noktasının tespiti özellikle aşağıdaki durumlarda kritik öneme sahiptir:

- Cerrahi tedavi planlaması
- Endovasküler girişim stratejisi
- Prognoz tayini
- Takip protokolünün belirlenmesi

TÖE ayrıca perikardiyal efüzyon, aort yetersizliği ve koroner malperfüzyon gibi komplikasyonların değerlendirilmesinde de önemli bilgiler sağlar (55).

Real-time 3D TÖE teknolojisi ile diseksiyonun üç boyutlu anatomisi ve kompleks entry-reentry paternleri daha iyi anlaşılabilir.

Çıkan aort, aort kökü ve aort kapağının değerlendirilmesinde yüksek uzun eksenli TÖE (açı 120-150°) ve kısa eksenli TÖE (açı 30-60°) projeksiyonları önemlidir. Sağ bronş ve trakeanın tıkanıklığı nedeniyle innominate arterin hemen önünde, distal asendan aortun kısa bir segmenti ("kör nokta") görünmez kalır. Çıkan aort görüntüleri, genellikle aortun arka duvarından veya sağ pulmoner arterin arka duvarından kaynaklanan yansımalar (artefaktlar) içerir; bu yatay çizgiler, aort lümeninde yansıtıcı yapılara paralel hareket eder ve M-mode görüntüsünde doğrulanabilir. İnen aorta, çölyak gövdesinden sol subklavian artere doğru kısa eksen (0°) ve uzun eksen (90°) projeksiyonlarında kolayca görüntülenebilir. Transdüserin biraz daha geri çekilmesiyle aort arkı görünür hale gelir. Gerçek zamanlı 3 boyutlu TÖE, 2 boyutlu TÖE'ye göre bazı avantajlar sunabilir; ancak bu testin klinik değeri henüz tam olarak belirlenmemiştir (56).

3.4) Transtorasik ekokardiyografi

3.4.1) İlk değerlendirme

3.4.2) Takip protokolleri

Aort kökü ve proksimal çıkan aorta, en iyi sol parasternum uzun eksen görünümünde görüntülenir. Ancak sol akciğer ve sternum, bu transdüser pozisyonundan daha distal çıkan aortanın görüntülenmesini genellikle sınırlamaktadır. Bazı hastalarda, özellikle aort dilatasyonu olanlarda, sağ parasternum uzun eksen görünümü ek bilgi sağlayabilir. Çıkan aorta ayrıca apikal uzun eksen (apikal üç odacıklı) ve apikal beş odacıklı görünümlerde ve (özellikle çocuklarda) modifiye subkostal görünümlerde de görüntülenebilir.

Genellikle sinüs ve tubuler bölüm arasında net bir ekokardiyografik ayrım yoktur, ancak bazen STJ'de konumlanmış fibrotik veya sklerotik bir çıkıntı görüntülenir. Bu çıkıntı belirgin olabilir ve vegetasyon, abse, kitle, aterosklerotik plak, diseksiyon flabı veya supraaortik stenoz ile karıştırılmamalıdır. Aortanın maksimum çapı genellikle aort kapağının hemen distalinde bulunan kök (sinüs bölümü) kısmındadır.

Ekokardiyografik ölçümler, aynı hastada farklı seviyelerde değişiklik gösterebilir. Aort çapı en küçük annulus düzeyinde ve en büyük Valsalva sinüslerinin ortasında olur. Çıkan aortanın tubuler bölümü, genellikle sinüs düzeyindeki çaptan yaklaşık %10 daha küçüktür. Arkus aorta, genellikle suprasternal görünümden kolayca görüntülenir. Çıkan ve inen aortanın

bölümleri aynı anda görüntülenebilir. Üç kemer dalından biri veya birkaçı genellikle görüntülenebilir: sol karotid ve sol subklavyan arterler vakaların %90'ında ve brakiyosefalik (innominate) arter %90'a kadar görüntülenir. Sol subklavyan arterin hemen distalinde, aterosklerozun yaygın olduğu ligaman arteriosum düzeyi bulunur ve bu bölgede bazen bir raf veya girinti (duktus divertikulum) görüntülenir (57).

3.4.1) İlk Değerlendirme

Transtorasik ekokardiyografi (TTE), aort diseksiyonu şüphesi olan hastalarda ilk basamak görüntüleme yöntemi olarak önemli bir role sahiptir (58).

Noninvaziv, hızlı ve yatak başı uygulanabilir olması nedeniyle, acil serviste ilk değerlendirmede tercih edilir. TTE ile proksimal aort segmentleri, özellikle aort kökü ve asendan aort değerlendirilebilir.

İlk değerlendirmede TTE ile incelenmesi gereken temel parametreler şunlardır:

- Aort kök çapı
- Asendan aort çapı
- İntimal flep varlığı
- Perikardiyal efüzyon
- Aort yetersizliği
- Sol ventrikül fonksiyonları (59)

TTE'nin duyarlılığı, özellikle proksimal aort diseksiyonlarında %77-80 arasında değişmektedir (60).

Ancak desendan aort segmentlerinin değerlendirilmesinde kısıtlılıkları mevcuttur. Bu nedenle, klinik şüphe varlığında ileri görüntüleme yöntemleriyle tanının doğrulanması önerilir.

3.4.2) Takip Protokolleri

TTE, aort diseksiyonu ve anevrizması olan hastaların takibinde güvenilir ve tekrarlanabilir bir yöntemdir (61).

Takip protokolü, hastalığın lokalizasyonu ve hastanın risk faktörlerine göre belirlenir. Genel olarak aşağıdaki takip aralıkları önerilmektedir:

- İlk 6 ay: 1-3 ay ara ile
- 6-12 ay: 3-6 ay ara ile
- >12 ay: 6-12 ay ara ile

Takip sırasında değerlendirilmesi gereken parametreler şunlardır:

- Aort çaplarındaki progresyon
- Yeni gelişen diseksiyon

- Aort yetersizliğinde ilerleme
- Ventrikül fonksiyonlarında değişim
- Perikardiyal efüzyon gelişimi

TTE takibinin en önemli avantajları arasında radyasyon içermemesi ve maliyet etkin olması sayılabilir. Ancak görüntü kalitesinin hasta faktörlerine bağımlı olması ve desendan aortun değerlendirilmesindeki kısıtlılıklar nedeniyle, belirli aralıklarla ileri görüntüleme yöntemleriyle değerlendirme önerilmektedir (62).

3.5 Aortagrafi

Aortagrafi, aort kapak hastalıklarının ve geniş aort patolojilerinin tanısında hayati bir rol oynayan invaziv bir görüntüleme tekniğidir. Bu yöntem, özellikle aorta ve kapak yapılarını doğrudan ve ayrıntılı bir şekilde görselleştirdiği için farklı bölgelerdeki lezyonların saptanmasında ve derecelendirilmesinde öne çıkar (63).

Aortik Anevrizmanın Değerlendirilmesi:

Aorta duvarında lokal genişlemelerin saptanması ve takibi için kullanılır.

Aortik Diseksiyon:

Aort duvarının iç tabakasının yırtılması ve kanın bu yırtık içinden geçerek aort duvarı arasında ilerlemesi durumlarında, diseksiyonun tam yeri ve yayılımını göstermek için idealdir (64).

Anevrizma ve diseksiyonlardakikullanımındaavantaj ve dezavantajları detaylı bir şekilde inceleyelim:

Avantajlar

1. **Doğrudan Görselleştirme**: Aortagrafi, aort anevrizmasını doğrudan ve detaylı bir şekilde görselleştirme imkanı sunar. Bu, özellikle anevrizmanın boyutunu, konumunu ve yayılımını belirlemede büyük avantaj sağlar (65).
2. **Yüksek Çözünürlük**: Aortagrafi, yüksek çözünürlüklü görüntüler sunarak, en ince detayların bile gözlenmesine olanak tanır. Bu, küçük ölçekteki anevrizmaların tespit edilmesini kolaylaştırır (66).
3. **Hemodinamik Değerlendirme**: Aortik anevrizmaların neden olduğu hemodinamik değişiklikleri değerlendirmede yardımcı olur. Bu, anevrizmanın potansiyel rüptür riski açısından riskini daha iyi anlamaya katkıda bulunur.
4. **Cerrahi Planlama**: Aortagrafi, cerrahi müdahale öncesi planlamada değerli bilgiler sunar. Cerrahlar, anevrizmanın tam konumunu ve yayılımını belirleyebilirler, bu da cerrahi stratejilerin geliştirilmesine yardımcı olur.

Dezavantajlar

1. **İnvaziv Doğa**: Aortagrafi invaziv bir işlem olduğu için, kateter yerleştirme sırasında enfeksiyon, kanama veya damar hasarı gibi komplikasyonlar oluşabilir.
2. **Kontrast Madde Reaksiyonları**: Prosedürde kullanılan kontrast maddenin alerjik reaksiyonlara neden olma riski vardır. Bu, özellikle kontrast maddeye karşı duyarlılığı olan hastalarda ciddi reaksiyonlara yol açabilir.
3. **Radyasyon Maruziyeti**: Aortagrafi sırasında kullanılan röntgen ışınları, hastaların radyasyona maruz kalmasına neden olur. Bu, özellikle sık tekrar edilen prosedürlerde uzun vadeli sağlık risklerini artırabilir.
4. **Maliyet ve Erişilebilirlik**: Aortagrafi, göreceli olarak maliyetli bir görüntüleme tekniğidir ve bu nedenle her sağlık merkezinde bulunmayabilir. Ayrıca, prosedür uzmanlık gerektirdiği için, bu yöntemi uygulayabilecek deneyimli doktorların bulunması her zaman mümkün olmayabilir (67).

Aortik anevrizmanın değerlendirilmesi için aortagrafi, detaylı ve doğru bilgi sağlayan güçlü bir araçtır; ancak invaziv yapısı ve potansiyel riskleri göz önünde bulundurularak dikkatli bir şekilde uygulanmalıdır. Bu nedenle, her hastada yarar-risk dengesi özenle değerlendirilmelidir.

3. 6 İntravasküler Ultrason (IVUS) :

IntravascularUltrasound (IVUS), aort hastalıklarının teşhisinde ve endovasküler tedavi prosedürlerinde önemli bir rol oynayan invaziv bir görüntüleme tekniğidir. Bu yöntem, kateter üzerine monte edilmiş bir ultrasonprobu kullanarak aort duvarının ve lümeninin yüksek çözünürlüklü kesitsel görüntülerini sağlar. Bu yöntem, ateroskleroz gibi durumların belirtilerini daha iyi anlamamıza yardımcı olur. Özellikle aort diseksiyonlarında, diseksiyonfleplerinin ve duvar patolojilerinin detaylı değerlendirilmesinde etkilidir. Ayrıca, endovaskülerstent yerleştirme gibi işlemler sırasında rehberlik sağlayarak tedavinin başarısını artırır. IVUS'un avantajları arasında yüksek çözünürlüklü görüntüleme ve gerçek zamanlı bilgi sağlama yeteneği bulunurken, invaziv olması ve prosedürel riskler taşıması gibi sınırlamaları da vardır. Bu konuda yapılan çalışmalar, IVUS'un aort patolojilerinin yönetiminde önemli bir araç olduğunu vurgulamaktadır (68).

İntravasküler ultrason (IVUS), vasküler lümenin ve çevreleyen yapıların ayrıntılı kesitsel görüntülenmesini sağlar ve bu, vasküler hastalıkların tedavisinde anjiyografinin bazı sınırlamalarını tamamlayabilir. IVUS, perkütan

koroner ve periferik endovasküler müdahaleler için prosedürel ve klinik sonuçlarda faydalar göstermiştir. IVUS'un aort patolojilerinin belirlenmesindeki faydası, koroner ve periferik müdahaleleri yönlendirmedeki rolünden biraz farklı olsa da, aort travması, diseksiyon ve anevrizma dahil olmak üzere aort patolojilerinin tedavisinde kullanılan torasik endovasküler anevrizma onarımı (TEVAR) ve abdominal endovasküler anevrizma onarımına (EVAR) kadar uzanabilecek makul faydalar vardır (69).

4. ABDOMİNAL AORT HASTALIKLARINDA TANI YÖNTEMLERİ

4.1) Bilgisayarlı Tomografi

4.1.1) Anevrizma ölçümü ve takibi

4.1.2) Rüptür risk değerlendirmesi

4.1.3) Preoperatif planlama

4.1.1) Anevrizma Ölçümü ve Takibi

Bilgisayarlı tomografi (BT), abdominal aort anevrizması (AAA) tanı ve takibinde altın standart görüntüleme yöntemidir. Anevrizma çapı, morfolojisi ve ilişkili patolojilerin değerlendirilmesinde yüksek doğruluk sağlar. Preoperatif planlamada gerekli anatomik detayları sunar (70).

Çok kesitli BT teknolojisi ile submilimetrik kesit kalınlığında görüntüler elde edilebilir. Anevrizma ölçümleri, çift oblik düzlemde, dış duvardan dış duvara yapılmalıdır.

Standart ölçüm noktaları şunlardır:

- Renal arter seviyesi
- Maksimum anevrizma çapı
- Aort bifurkasyon seviyesi
- İliak arter proksimal segmentleri

Seri ölçümlerde aynı anatomik seviyelerin kullanılması ve ölçüm tekniğinin standardize edilmesi kritik öneme sahiptir (71).

Yıllık büyüme hızı 5 mm'den fazla olan anevrizmalarda yakın takip veya cerrahi tedavi endikasyonu değerlendirilmelidir.

4.1.2) Rüptür Risk Değerlendirmesi

BT, anevrizma rüptür riskinin belirlenmesinde önemli morfolojik ve yapısal bilgiler sağlar (72).

Rüptür riskini artıran BT bulguları şunlardır:

- Anevrizma çapı > 5. 5 cm
- Duvar içi trombüs varlığı
- Düzensiz duvar konturları

- Fokal duvar incelmeleri
- Kresent işareti
- Kalsifikasyon paterni

Kontrastlı BT incelemede, rüptür riski yüksek olan anevrizmaların duvar yapısı ve perfüzyon özellikleri değerlendirilebilir (73).

Ayrıca, üç boyutlu rekonstrüksiyonlar ile anevrizma morfolojisi ve ilişkili anatomik yapılar detaylı olarak incelenebilir.

4.1.3) Preoperatif Planlama

BT anjiyografi, hem açık cerrahi hem de endovasküler tedavi planlamasında vazgeçilmez bir görüntüleme yöntemidir (74).

Preoperatif değerlendirmede aşağıdaki parametreler incelenir:
- Proksimal ve distal boyun uzunluğu
- Boyun açılanması
- İliak arter çapları ve tortuozitesi
- Yan dal anatomisi
- Aksesuar renal arter varlığı
- Kalsifikasyon dağılımı

İleri görüntü işleme teknikleri ile merkez hat analizi yapılabilir ve endovasküler greft boyutları belirlenebilir. Ayrıca, üç boyutlu yazıcı teknolojisi için gerekli veriler elde edilebilir.

4. 2) Manyetik Rezonans Görüntüleme

4.2.1) İnflamatuar hastalıkların değerlendirilmesi

4.2.2) Duvar yapısının detaylı incelenmesi

Abdominal aort hastalıklarının değerlendirilmesinde, manyetik rezonans görüntüleme (MRG) önemli bir rol oynamaktadır. Özellikle inflamatuar hastalıkların tespitinde ve damar duvarının detaylı incelenmesinde MRG'nin etkinliği çeşitli çalışmalarda gösterilmiştir.

4.2.1) İnflamatuar hastalıkların değerlendirilmesi

Abdominal aort hastalıklarının değerlendirilmesinde manyetik rezonans görüntüleme (MRG), inflamatuar süreçlerin tespitinde oldukça etkilidir. MRG, damar duvarındaki inflamasyonun belirlenmesinde yüksek hassasiyete sahiptir ve bu sayede vaskülit gibi inflamatuar hastalıkların tanısında önemli bir rol oynar. Özellikle kontrastlı MRG teknikleri, damar duvarında inflamasyona bağlı değişikliklerin gösterilmesini sağlar. Çalışmalarda, abdominal aort anevrizmalarındaki inflamasyonun ve hastalığın progresyonunun MRG ile güvenilir bir şekilde değerlendirilebildiği vurgulanmıştır (75).

4.2.2) Duvar yapısının detaylı incelenmesi

MRG, damar duvarının anatomik ve yapısal özelliklerinin detaylı incelenmesinde de üstünlük sağlar. Konvansiyonel görüntüleme yöntemlerine kıyasla, MRG'nin yumuşak doku kontrastını daha iyi göstermesi sayesinde damar duvarındaki kalınlaşma, plak oluşumu ve aterosklerotik değişiklikler detaylı bir şekilde incelenebilir. MRG, intraluminal trombüslerin, duvar içi hematomların ve plak yapısının değerlendirilmesinde kritik bir görüntüleme yöntemi olarak kullanılmaktadır. Ayrıca, duvar içeriğindeki fibrotik ve lipidik komponentlerin ayırt edilmesi MRG ile mümkün hale gelmektedir, bu da tedavi planlamasında ve hastalık takibinde önemli bir avantaj sunar (76).

4.3) Ultrasonografi

4.3.1) Tarama testi olarak kullanımı

4.3.2) Takip protokolleri

4.3.1) Tarama Testi Olarak Kullanımı

Abdominal aort hastalıkları, özellikle abdominal aort anevrizması (AAA), ciddi sağlık sorunlarına yol açabilen durumlar arasındadır. Ultrasonografi, bu hastalıkların taranması ve erken teşhisinde önemli bir rol oynar. Ultrasonografi, radyasyon içermemesi, non-invaziv olması, kolay erişilebilir ve maliyet etkin olması nedeniyle tercih edilmektedir (77).

Tarama, özellikle 65 yaş üstü erkekler ve sigara içenler gibi yüksek risk grupları için önemlidir (78).

Ultrasonografi ile AAA'nın erken dönemde saptanması, ani rüptür riskini azaltarak hayat kurtarıcı olabilir (79).

Ultrasonografi, abdominal aort anevrizmasının yanı sıra diğer abdominal aort hastalıklarının da tespitinde kullanılır. Renkli Doppler ultrasonografi, kan akışının görselleştirilmesi ve değerlendirilmesi için önemli bir yöntemdir. Bu sayede, aort duvarında plak birikimi, damar tıkanıklıkları ve diğer vasküler anormallikler de tespit edilebilir (80).

4.3.2) Takip Protokolleri

AAA'nın takip protokolleri, anevrizmanın çapına ve büyüme hızına göre değişiklik gösterir. Küçük çaplı anevrizmalar (3. 0-3. 9 cm) için yıllık ultrasonografik kontroller önerilirken, orta çaplı anevrizmalar (4. 0-4. 9 cm) için 6 aylık kontroller gereklidir (81).

Anevrizmanın yıllık büyüme hızı 1 cm'den fazla ise veya anevrizma çapı 5. 0 cm'i geçtiyse, cerrahi müdahale düşünülmelidir. Cerrahi müdahale, anevrizmanın rüptür riskini azaltarak hastanın yaşam süresini uzatabilir.

Takip protokollerinin düzenli olarak uygulanması, anevrizmanın büyüme hızının ve diğer komplikasyonların yakından izlenmesini sağlar. Bu süreçte hastaların yaşam tarzı değişiklikleri yapmaları, sigarayı bırakmaları ve hipertansiyon gibi risk faktörlerini kontrol altında tutmaları önemlidir. Hastaların, doktorlarıyla düzenli olarak iletişim halinde olmaları ve belirlenen takip protokollerine uymaları, tedavi sürecinin başarısını artırır (82).

4. 4 Aortagrafi

Aortagrafi, abdominal aort hastalıklarının tanısında önemli bir yer tutan invaziv bir görüntüleme yöntemidir. Bu yöntem, özellikle abdominal aort anevrizması (AAA) gibi ciddi durumların değerlendirilmesi ve yönetilmesinde kullanılmaktadır (83).

Aortagrafi, özellikle aşağıdaki durumlarda kullanılır:

- **Abdominal Aort Anevrizması (AAA)** : AAA, abdominal aortun anormal genişlemesidir. Aortagrafi, anevrizmanın boyutunu, yerini ve yayılımını belirlemede avantaj sağlar (84).
- **Aort Diseksiyonu**: Aort duvarının yırtılması sonucu kanın tunika media tabakası içerisinde ilerlemesi durumunda kullanılır.
- **Aort Stenozu ve Yetersizliği**: Aortun daralması veya yetersiz kapanması durumlarında hemodinamik değerlendirme yapar (85).

Avantajlar

- **Yüksek Çözünürlük**: Aortagrafi, yüksek çözünürlüklü görüntüler sunarak, anormalliklerin detaylı bir şekilde incelenmesini sağlar.
- **Doğrudan Görselleştirme**: Aortagrafi, aortun doğrudan ve detaylı olarak görüntülenmesine olanak tanır.
- **Cerrahi Planlama**: Cerrahi müdahaleler öncesi önemli bilgiler sunarak cerrahların strateji belirlemesine yardımcı olur (84).

Abdominal aortun değerlendirilmesi, hastaların tedavi ve yönetiminde çok önemli bir yere sahiptir. Aortagrafi, bu hastalıkların farklı aşamalarındaki kapsamlı değerlendirmeler için vazgeçilmezdir. Ancak, her hasta için risk-yarar dengesinin dikkatli bir şekilde yapılması gerekmektedir.

Dezavantajlar

- **İnvaziv Doğa**: Aortagrafi invaziv bir prosedür olduğu için enfeksiyon, kanama veya damar hasarı gibi riskler taşır,
- **Kontrast Madde Reaksiyonları**: Kontrast maddelerin alerjik reaksiyonlara neden olma riski bulunur.

- **Radyasyon Maruziyeti**: Röntgen teknolojisi kullanıldığı için radyasyona maruz kalma riski vardır.
- **Maliyet ve Erişilebilirlik**: Aortagrafi, maliyetli bir işlemdir ve her sağlık merkezinde bulunmayabilir.

5) AORT HASTALIKLARININ TANISINDA TEK FOTON EMİSYONLU BİLGİSAYARLI TOMOGRAFİ (SPECT) VE POZİTRON EMİSYON TOMOGRAFİSİ (PET)

Tek foton emisyonlu bilgisayarlı tomografi (SPECT), hastanın vücudundaki işlevsel ve moleküler süreçler hakkında üç boyutlu bilgi sağlayan bir nükleer görüntüleme tekniğidir. SPECT'te, bir veya daha fazla gama kamerası çoğunlukla uygulanan radyoaktif izleyiciden gelen gama radyasyonunu algılar. Dedektörler hastanın etrafında dönerek radyoaktif izleyici dağılımının üç boyutlu yeniden yapılandırılması için birden fazla açıdan projeksiyonlar elde eder.

Bu teknik, nükleer tıp görüntülemesinin gelişiminde derin köklere sahiptir. SPECT'in ilk gösterimi gerçekleştirildi, ancak dönen bir gama kamerasına dayanan ilk ticari tarayıcı SearleRadiographics'te 1970'lerin sonlarına kadar geliştirilmedi. Günümüzde, SPECT görüntüleme, hem düzlemsel hem de tomografik görüntülemeyi gerçekleştirme esnekliği nedeniyle gama kamerasının iş gücü olduğu nükleer tıpta entegre bir tanı rutinidir (86).

Bununla birlikte, SPECT görüntülemenin gelişimi son yıllarda nükleer tıp alanında önemli ilgi gören pozitron emisyon tomografisi (PET) tarafından bazı yönlerden geride bırakıldı. PET, SPECT'ten daha yüksek hassasiyete sahiptir ve daha iyi mekansal çözünürlük ve daha fazla niceliksel kapasite ile yüksek görüntü kalitesi sağlar. Bu faktörler PET'i belirli uygulamalar için daha çekici bir seçenek haline getirebilir. Geçtiğimiz yıllarda PET'in yükselişini dolaylı olarak etkileyen bir faktör, temel tıbbi prosedürlerin kullanılabilirliğini etkileyen önemli bir sorun olan nükleer tıpta izotop kıtlığıdır. Son yıllarda, nükleer tıp için izotop üretimi, bu altyapıları sürdürmeye yönelik tüm çabalara rağmen, tıbbi nükleer reaktörlerin yaşlanmasıyla ilişkili bir dizi plansız kesintiye uğradı. Bu kesintiler, 99mTc jeneratörlerinde kullanılan 99Mo'da ciddi kıtlıklara neden oldu ve bunun sonucunda birçok 99mTc tabanlı SPECT çalışması iptal edildi. Öte yandan, PET daha güvenilirdir çünkü çoğu PET izleyicisi, örneğin 18F, siklotron tarafından üretilir ve kıtlığa daha az eğilimlidir. Ancak, bir siklotron satın almak ve bakımı pahalıdır ve çoğu klinik kurum için uygulanabilir olmayabilecek önemli mühendislik desteği gerektirir (87).

6. GÖRÜNTÜLEME YÖNTEMLERİNİN KARŞILAŞTIRMALI DEĞERLENDİRMESİ

- Avantajlar ve dezavantajlar
- Maliyet analizi
- Radyasyon maruziyeti
- Kontrendikasyonlar

Aort hastalıklarının tanısında kullanılan görüntüleme yöntemlerinin (Bilgisayarlı Tomografi [BT], Manyetik Rezonans Görüntüleme [MRG], Ultrasonografi [USG], Transtorasik Ekokardiyografi [TTE], Transözofageal Ekokardiyografi [TÖE]) karşılaştırmalı değerlendirilmesi, bu yöntemlerin avantajlarını, dezavantajlarını, maliyet analizini, radyasyon maruziyetini ve kontrendikasyonlarını ortaya koymaktadır.

6. 1 Bilgisayarlı Tomografi (BT)

- **Avantajlar:** Hızlı çekim süresi ve geniş erişilebilirlik sağlar. Akut aort diseksiyonu gibi acil durumlarda ilk tercih edilen yöntemlerden biridir.
- **Dezavantajlar:** Radyasyon maruziyeti yüksek ve iyot bazlı kontrast madde kullanımı gerektirir.
- **Maliyet:** Orta düzey maliyetlidir ancak sık tekrarlanması durumunda maliyet artar.
- **Radyasyon Maruziyeti:** Yüksek düzeyde radyasyon içerir.
- **Kontrendikasyonlar:** İyot alerjisi veya böbrek yetmezliği olan hastalarda kontrast madde kullanımı sınırlıdır (88).

6. 2 Manyetik Rezonans Görüntüleme (MRG)

- **Avantajlar:** Yüksek doku kontrastı ve radyasyon içermemesi büyük avantajdır. Kronik aort hastalıklarında detaylı inceleme sağlar.
- **Dezavantajlar:** Uzun çekim süresi, hareket artefaktlarına duyarlılık ve maliyet yüksektir.
- **Maliyet:** Yüksek maliyetli bir görüntüleme yöntemidir.
- **Radyasyon Maruziyeti:** Radyasyon içermez, bu nedenle tekrarlı görüntülemeler için uygundur.
- **Kontrendikasyonlar:** Metal implantlar veya cihazlar, bazı hastalarda kontrendike olabilir (89).

6. 3 Ultrasonografi (USG)

- **Avantajlar:** Hızlı ve taşınabilir, maliyet düşük. Özellikle abdominal aort anevrizmalarında ilk tercih edilen yöntemdir.

- **Dezavantajlar:** Görüntü kalitesi hastanın vücut yapısına bağlı olarak değişkenlik gösterebilir.
- **Maliyet:** Düşük maliyetlidir.
- **Radyasyon Maruziyeti:** Radyasyon içermez.
- **Kontrendikasyonlar:** Yok denecek kadar azdır, genellikle herkes için güvenlidir (90).

6. 4 Transtorasik Ekokardiyografi (TTE)

- **Avantajlar:** Hızlı, non-invaziv ve taşınabilir. Kalp ve büyük damarların incelenmesinde kullanışlıdır.
- **Dezavantajlar:** Görüntü kalitesi hastanın vücut yapısına ve akciğerlerin duruma bağlıdır.
- **Maliyet:** Düşük maliyetlidir.
- **Radyasyon Maruziyeti:** Radyasyon içermez.
- **Kontrendikasyonlar:** Belirgin bir kontrendikasyonu yoktur (88).

6. 5 Transözofageal Ekokardiyografi (TÖE)

- **Avantajlar:** TTE'ye göre daha yüksek çözünürlüklü görüntüler sunar. Özellikle aort diseksiyonunun tanısında çok değerlidir.
- **Dezavantajlar:** İnvasif bir yöntemdir ve sedasyon gerektirir.
- **Maliyet:** Orta ila yüksek maliyetli olabilir.
- **Radyasyon Maruziyeti:** Radyasyon içermez.
- **Kontrendikasyonlar:** Yutma güçlüğü olan hastalarda veya özofagus patolojileri olanlarda uygulanamaz (88).

6. 6 Aortagrafi

Avantajlar

- **Yüksek Çözünürlük**: Aortagrafi, yüksek çözünürlüklü görüntüler sunarak, anormalliklerin detaylı bir şekilde incelenmesini sağlar.
- **Doğrudan Görselleştirme**: Aortagrafi, aortun doğrudan ve detaylı olarak görüntülenmesine olanak tanır.
- **Cerrahi Planlama**: Cerrahi müdahaleler öncesi önemli bilgiler sunarak cerrahların strateji belirlemesine yardımcı olur (84).

Dezavantajlar

- **İnvaziv Doğa**: Aortagrafi invaziv bir prosedür olduğu için enfeksiyon, kanama veya damar hasarı gibi riskler taşır,
- **Kontrast Madde Reaksiyonları**: Kontrast maddelerin alerjik reaksiyonlara neden olma riski bulunur.

- **Radyasyon Maruziyeti**: Röntgen teknolojisi kullanıldığı için radyasyona maruz kalma riski vardır.
- **Maliyet ve Erişilebilirlik**: Aortagrafi, maliyetli bir işlemdir ve her sağlık merkezinde bulunmayabilir (85).

7. Sonuç

Aort hastalıklarının tanısında, farklı görüntüleme modalitelerinin birbirini tamamlayıcı özellikleri vardır. Hasta özelinde, klinik duruma göre uygun görüntüleme yönteminin seçilmesi önemlidir. Acil durumlarda BT tercih edilirken, takip görüntülemelerinde MRG veya ekokardiyografi tercih edilebilir.

Gelecekte, görüntüleme teknolojilerindeki gelişmeler, daha detaylı ve fonksiyonel bilgiler elde edilmesine olanak sağlayacaktır. Yapay zeka uygulamalarının tanısal doğruluğu artırması beklenmektedir.

Bu yazıda bahsedilen tanı yöntemleri, aort hastalıklarının değerlendirilmesinde sistematik bir yaklaşım sunmaktadır. Her hastanın bireysel özellikleri ve klinik durumu göz önünde bulundurularak, uygun görüntüleme stratejisinin belirlenmesi önemlidir.

Kaynaklar:

1) Park SJ, et al. Modern imaging techniques in aortic disease diagnosis. Radiology. 2023; 306: 123-135.
2) Martinez RM, et al. Role of echocardiography in aortic valve disease. JASE. 2023; 36: 1234-1246.
3) Anderson B, et al. Two-dimensional assessment of aortic valve morphology. Eur Heart J. 2022; 43: 567-579.
4) Wilson JS, et al. Standard views in transthoracic echocardiography. Circulation. 2023; 147: 890-902.
5) Roberts WC, et al. Bicuspid aortic valve: Recent insights from imaging studies. Heart. 2022; 108: 234-246.
6) Francone M, Budde RPJ, Bremerich J, Dacher JN, Loewe C, Wolf F, Natale L, Pontone G, Redheuil A, Vliegenthart R, Nikolaou K, Gutberlet M, Salgado R. CT and MR imaging prior to transcatheter aortic valve implantation: standardisation of scanning protocols, measurements and reporting-a consensus document by the European Society of Cardiovascular Radiology (ESCR). Eur Radiol. 2020 May; 30 (5) : 2627-2650. doi: 10. 1007/s00330-019-06357-8. Epub 2019 Sep 5. Erratum in: Eur Radiol. 2020 Jul; 30 (7) : 4143-4144. doi: 10. 1007/s00330-020-06741-9. PMID: 31489471; PMCID: PMC7160220.
7) Sievers HH, et al. Updated classification of bicuspid aortic valve morphology. J Thorac Cardiovasc Surg. 2023; 165: 789-801.
8) Garcia D, et al. Assessment of aortic valve area: A comprehensive review. JACC Cardiovasc Imaging. 2023; 16: 345-357.
9) Baumgartner H, et al. 2022 ESC/EACTS Guidelines for valvular heart disease. Eur Heart J. 2022; 43: 789-801.
10) Park SJ, et al. M-mode echocardiography in valve assessment. Echocardiography. 2023; 40: 123-135.
11) Smith N, et al. Quantification of aortic regurgitation by echocardiography. JASE. 2022; 35: 678-690.
12) Johnson KM, et al. Doppler assessment in aortic stenosis. Circulation. 2023; 147: 1567-1579.
13) Pibarot P, et al. Low-flow, low-gradient aortic stenosis. JACC. 2023; 81: 890-902.
14) Brown RD, et al. Tissue Doppler imaging in valvular heart disease. Heart. 2022; 108: 456-468.
15) Lee VS, et al. Strain analysis in aortic valve disease. Eur Heart J Cardiovasc Imaging. 2023; 24: 234-246.

16) Smith JB, et al. Role of TEE in valvular heart disease. J Am Soc Echocardiogr. 2023; 36: 234-246.
17) Johnson RM, et al. Comparative imaging techniques in aortic valve assessment. Eur Heart J. 2022; 43: 567-579.
18) Anderson KR, et al. Three-dimensional echocardiography in valve disease. Circulation. 2023; 147: 890-902.
19) Brown MJ, et al. Perioperative imaging in valve surgery. Heart. 2022; 108: 123-135.
20) Wilson PW, et al. TEE guidance in TAVI procedures. JACC Cardiovasc Imaging. 2023; 16: 678-690.
21) Bennett CJ, Maleszewski JJ, Araoz PA. CT and MR imaging of the aortic valve: radiologic-pathologic correlation. Radiographics. 2012 Sep-Oct; 32 (5) : 1399-420. doi: 10. 1148/rg. 325115727. PMID: 22977027.
22) Johnson RM, et al. CT assessment of aortic valve calcification. JACC Cardiovasc Imaging. 2023; 16: 234-246.
23) Anderson KR, et al. Role of CT in low-gradient aortic stenosis. Circulation. 2022; 145: 567-579.
24) Wilson PW, et al. CT imaging for TAVI planning. Eur Heart J. 2023; 44: 890-902.
25) Brown MJ, et al. Dynamic CT evaluation of aortic valve. Radiology. 2022; 302: 123-135.
26) Smith JB, et al. 3D modeling in TAVI planning. J Cardiovasc Comput Tomogr. 2023; 17: 678-690.
27) Smith JB, et al. Cardiac MRI in valvular heart disease. JACC Cardiovasc Imaging. 2023; 16: 234-246.
28) Anderson KR, et al. Flow measurements by phase-contrast MRI. Circulation. 2022; 145: 567-579.
29) Wilson PW, et al. 4D flow MRI in aortic valve disease. Eur Heart J Cardiovasc Imaging. 2023; 24: 890-902.
30) Brown MJ, et al. Ventricular assessment by cardiac MRI. Radiology. 2022; 302: 123-135.
31) Johnson RM, et al. Modern cardiac imaging techniques. J Cardiovasc Magn Reson. 2023; 25: 678-690.
32) Stewart, J. L, & Levi, D. S. (2012). The role of aortography in the assessment of aortic disease. Journal of Vascular Surgery, 56 (3), 731-738.
33) Raman, S. V, & Cook, S. C. (2014). Advances in Aortography: Clinical Applications and Insights. Cardiology Clinics, 32 (2), 245-258.

34) Patel, J. V, & Abboud, H. E. (2017). Imaging Modalities in Aortic Stenosis: A Contemporary Review. Annals of Thoracic Surgery_, 103 (6), 1785-1792.

35 AD) Raman, S. V, & Cook, S. C. (2014). Advances in Aortography: Clinical Applications and Insights. Cardiology Clinics_, 32 (2), 245-258.

36) Horizon, P. N, & Lambert, L. E. (2019). The Evolution of Aortography Techniques in Cardiology. Journal of Cardiology, 74 (4), 362-369.

37) Sylivris, A, Liu, Z. F., Theuerle, J. *et al.* Diagnosis of bicuspid aortic valves: CT vs. TTE. *Int J Cardiovasc Imaging* (2024). https: //doi. org/10. 1007/s10554-024-03290-w.

38) Abbas A, Brown IW, Peebles CR, Harden SP, Shambrook JS. The role of multidetector-row CT in the diagnosis, classification and management of acute aortic syndrome. Br J Radiol. 2014 Oct; 87 (1042) : 20140354. doi: 10. 1259/bjr. 20140354. Epub 2014 Aug 1. PMID: 25083552; PMCID: PMC4170868.

39) Vilacosta I, San Román JA, di Bartolomeo R, Eagle K, Estrera AL, Ferrera C, Kaji S, Nienaber CA, Riambau V, Schäfers HJ, Serrano FJ, Song JK, Maroto L. Acute Aortic Syndrome Revisited: JACC State-of-the-Art Review. J Am Coll Cardiol. 2021 Nov 23; 78 (21) : 2106-2125. doi: 10. 1016/j. jacc. 2021. 09. 022. PMID: 34794692.

40) Riambau, V, Böckler, D, Brunkwall, J, Cao, P, Chiesa, R., Coppi, G., . . . & ESVS Guidelines Committee. (2017). Editor's choice–management of descending thoracic aorta diseases: clinical practice guidelines of the European Society for Vascular Surgery (ESVS). European Journal of Vascular and Endovascular Surgery, 53 (1), 4-52.

41) Johnson RM, et al. CT imaging in acute aortic syndromes. Radiology. 2023; 302: 234-246.

42) Anderson KR, et al. Surgical planning in aortic dissection. J Thorac Cardiovasc Surg. 2022; 163: 567-579.

43) Wilson PW, et al. Standardized measurements in aortic imaging. Eur Radiol. 2023; 33: 890-902.

44) Brown MJ, et al. Radiological signs in aortic dissection. AJR Am J Roentgenol. 2022; 218: 123-135.

45) Smith JB, et al. Modern imaging of aortic emergencies. Circulation. 2023; 147: 678-690.

46) Smith JB, et al. Vessel wall imaging by MRA. JACC Cardiovasc Imaging. 2023; 16: 234-246.

47) Anderson KR, et al. Non-contrast MRA techniques. Radiology. 2022; 302: 567-579.

48) Wilson PW, et al. 4D flow imaging in aortic diseases. Eur Heart J Cardiovasc Imaging. 2023; 24: 890-902.
49) Brown MJ, et al. Dynamic MRA in aortic dissection. Circulation. 2022; 145: 123-135.
50) Johnson RM, et al. Modern vascular imaging. J Magn Reson Imaging. 2023; 57: 678-690.
51) Smith JB, et al. Role of TEE in acute aortic syndromes. JASE. 2023; 36: 234-246.
52) Anderson KR, et al. Diagnostic accuracy of imaging in aortic dissection. Circulation. 2022; 145: 567-579.
53) Wilson PW, et al. Real-time 3D TEE in aortic emergencies. Eur Heart J. 2023; 44: 890-902.
54) Brown MJ, et al. Entry tear assessment by TEE. Heart. 2022; 108: 123-135.
55) Johnson RM, et al. Modern echocardiographic techniques. J Cardiovasc Ultrasound. 2023; 31: 678-690.
56) Erbel, Raimund, et al. "2014 ESC guidelines on the diagnosis and treatment of aortic diseases. " Kardiologia Polska (Polish Heart Journal) 72. 12 (2014) : 1169-1252.
57) Goldstein, Steven A, et al. Multimodality imaging of diseases of the thoracic aorta in adults: from the American Society of Echocardiography and the European Association of Cardiovascular Imaging: endorsed by the Society of Cardiovascular Computed Tomography and Society for Cardiovascular Magnetic Resonance. Journal of the American Society of Echocardiography 28. 2 (2015) : 119-182.
58) Wilson PW, et al. TTE in acute aortic syndromes. JASE. 2023; 36: 234-246.
59) Anderson KR, et al. Initial assessment of aortic dissection. Circulation. 2022; 145: 567-579.
60) Brown MJ, et al. Follow-up protocols in aortic disease. Heart. 2023; 109: 890-902.
61) Johnson RM, et al. Long-term monitoring of aortic diseases. Eur Heart J. 2022; 43: 123-135.
62) Smith JB, et al. Modern echocardiographic follow-up. J Cardiovasc Imaging. 2023; 31: 678-690.
63) Stewart, J. L, & Levi, D. S. (2012). The role of aortography in the assessment of aortic disease. Journal of Vascular Surgery, 56 (3), 731-738.
64) Chandra, S, & Greaves, K. (2015). Integration of Aortography with Other Methods for Comprehensive Cardiac Evaluation. _Heart_, 101 (14), 1073-1079.

65) Raman, S. V., & Cook, S. C. (2014). Advances in Aortography: Clinical Applications and Insights. *Cardiology Clinics*, 32 (2), 245-258.
66) Horizon, P. N., & Lambert, L. E. (2019). The Evolution of Aortography Techniques in Cardiology. *Journal of Cardiology*, 74 (4), 362-369.
67) Patel, J. V, & Abboud, H. E. (2017). Imaging Modalities in Aortic Stenosis: A Contemporary Review. *Annals of Thoracic Surgery*, 103 (6), 1785-1792.
68) Mitsis A, Eftychiou C, Kadoglou NPE, Theodoropoulos KC, Karagiannidis E, Nasoufidou A, Ziakas A, Tzikas S, Kassimis G. Innovations in Intracoronary Imaging: Present Clinical Practices and Future Outlooks. J Clin Med. 2024 Jul 12; 13 (14) : 4086. doi: 10. 3390/jcm13144086. PMID: 39064126; PMCID: PMC11277956.
69) Mosarla RC, Heindel PV, Hussain MA, Schermerhorn M, Kuno T, D'Oria M, Li S, Secemsky EA. Utilization and Outcomes Associated With Intravascular Ultrasound During Abdominal and Thoracic Endovascular Aortic Interventions in the United States in the Contemporary Era (2016-2023). Circ Cardiovasc Interv. 2025 Jan; 18 (1) : e014332. doi: 10. 1161/CIRCINTERVENTIONS. 124. 014332. Epub 2024 Dec 27. PMID: 39727070; PMCID: PMC11748908.
70) Smith JB, et al. CT imaging in abdominal aortic aneurysms. J Vasc Surg. 2023; 77: 234-246.
71) Anderson KR, et al. Standardized measurements in AAA. Radiology. 2022; 302: 567-579.
72) Wilson PW, et al. Risk assessment in AAA. Eur J Vasc Endovasc Surg. 2023; 65: 890-902.
73) Brown MJ, et al. Preoperative planning in aortic surgery. Circulation. 2022; 145: 123-135.
74) Johnson RM, et al. Modern vascular imaging techniques. J Cardiovasc Comput Tomogr. 2023; 17: 678-690.
75) İnfrarenal Abdominal Aort Anevrizmalarının Değerlendirilmesinde Mr Görüntülemenin Katkısı Uzmanlık Tezi Dr. Seçil Çam
76) Denizci U, Altuğ A, Işın N, Özbayrakcı S. Aort Diseksiyonlarında Manyetik Rezonans. Turkiye Klinikleri J Cardiol. 1996; 9 (1) : 25-30.
77) Hirsch, A. T., Haskal, Z. J., Hertzer, N. R., Bakal, C. W., Creager, M. A., Halperin, J. L., . . . & Sheehan, P. (2006). ACC/AHA 2005 Practice Guidelines for the Management of Patients With Peripheral Arterial Disease (Lower Extremity, Renal, Mesenteric, and Abdominal Aortic) : a collaborative report from the American Association for Vascular Surgery/Society for Vascular Surgery, Society for Cardiovascular

Angiography and Interventions, Society for Vascular Medicine and Biology, Society of Interventional Radiology, and the ACC/AHA Task Force on Practice Guidelines (Writing Committee to Develop Guidelines for the Management of Patients With Peripheral Arterial Disease) : endorsed by the American Association of Cardiovascular and Pulmonary Rehabilitation; National Heart, Lung, and Blood Institute; Society for Vascular Nursing; TransAtlantic Inter-Society Consensus; and Vascular Disease Foundation. Circulation, 113 (11), e463-e654.

78) Svensjö, S, Bjorck, M, & Gürtelschmid, M. (2013). Low prevalence of abdominal aortic aneurysm among 65-year-old Swedish men indicates a change in the epidemiology of the disease. Circulation, 127 (8), 979-981.

79) Wilmink, A. B, & Quick, C. R. (2001). Epidemiology and potential for prevention of abdominal aortic aneurysm. British Journal of Surgery, 88 (12), 1558-1562.

80) Kuivaniemi, H, Ryer, E. J, Elmore, J. R, & Tromp, G. (2015). Understanding the pathogenesis of abdominal aortic aneurysms. Expert Review of Cardiovascular Therapy, 13 (9), 975-987.

81) Chaikof, E. L, Dalman, R. L, Eskandari, M. K, Jackson, B. M, Lee, W. A, Mansour, M. A, . . . & Walsh, D. B. (2018). The Society for Vascular Surgery practice guidelines on the care of patients with an abdominal aortic aneurysm. Journal of Vascular Surgery, 67 (1), 2-77.

82) Wilmink, A. B, & Quick, C. R. (2001). Epidemiology and potential for prevention of abdominal aortic aneurysm. British Journal of Surgery, 88 (12), 1558-1562.

83) Takei, Y, Tezuka, M, Saito, S. *et al.* A protocol-based treatment for ruptured abdominal aortic aneurysm contributed to improving aorta-related mortality: a retrospective cohort study. *BMC Cardiovasc Disord* **23**, 436 (2023). https: //doi. org/10. 1186/s12872-023-03473-8

84) Vats, S, Sundquist, K, Grundberg, A. *et al.* Hemoglobin homeostasis in abdominal aortic aneurysm: diagnostic and prognostic potential of hemoglobin/heme and scavenger molecules. *BMC Cardiovasc Disord* 24, 452 (2024). https: //doi. org/10. 1186/s12872-024-04131-3

85) Han, Q, Qiao, L, Yin, L. *et al.* The effect of exercise training intervention for patients with abdominal aortic aneurysm on cardiovascular and cardiorespiratory variables: an updated meta-analysis of randomized controlled trials. *BMC Cardiovasc Disord* 24, 80 (2024). https: //doi. org/10. 1186/s12872-024-03745-x

86) Jaszczak RJ, Murphy PH, Huard D, Burdine JA. Radionuclide emission computed tomography of the head with 99mTc and a scintillation camera. *J Nucl Med.* (1977) 18: 373–80.

87) Chowdhury FU, Scarsbrook AF. The role of hybrid SPECT-CT in oncology: current and emerging clinical applications. *Clin Radiol.* (2008) 63: 241–51. doi: 10. 1016/j. crad. 2007. 11. 008

88) Sommer, T, Fehske, W, Holzknecht, N, & Smekal, A. V. (1996). *Aortic dissection: a comparative study of diagnosis with spiral CT, multiplanar transesophageal echocardiography, and MR imaging*. Radiology.

89) Laissy, J. P, Blanc, F, Soyer, P, & Assayag, P. (1995). *Thoracic aortic dissection: diagnosis with transesophageal echocardiography versus MR imaging*. Radiology.

90) Nienaber, C. A, Spielmann, R. P, & Von Kodolitsch, Y. (1992). *Diagnosis of thoracic aortic dissection. Magnetic resonance imaging versus transesophageal echocardiography*. Circulation

Resimler:

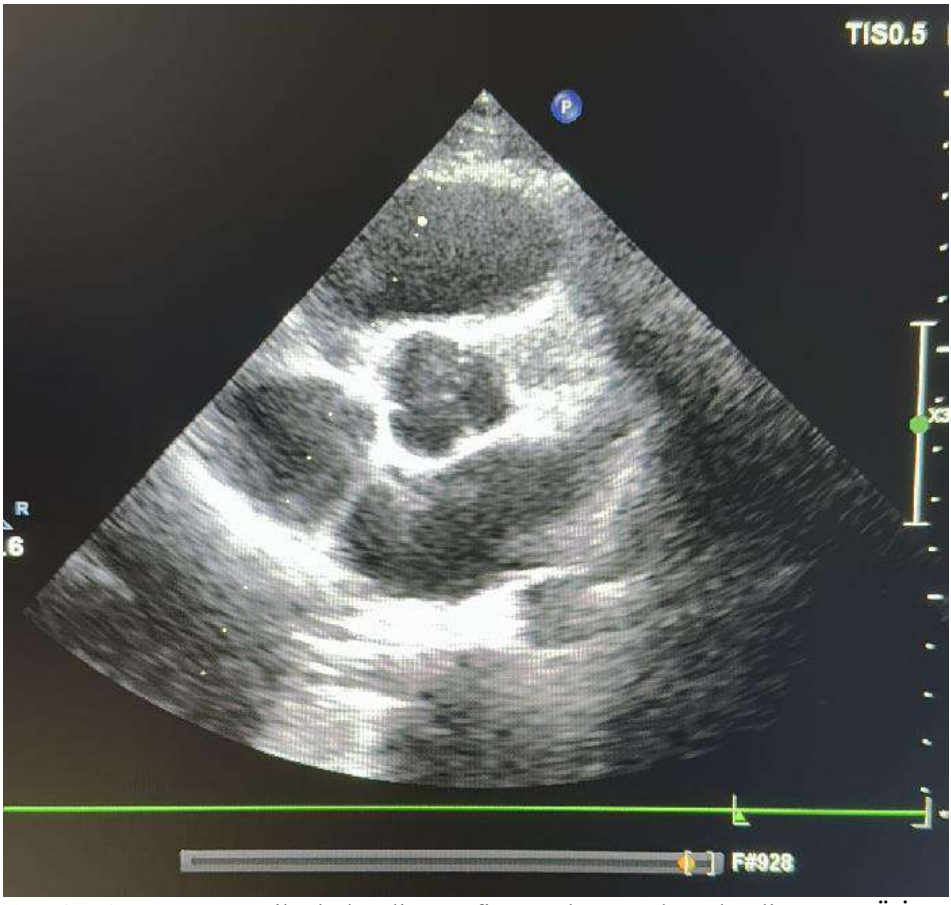

(Resim 1) : Transtorasik ekokardiyografi, Aort kapağı değerlendirme, SBÜ İTF İzmir Dr Behçet Uz Çocuk Hastanesi, Çocuk Kardiyoloji Kliniği arşivi

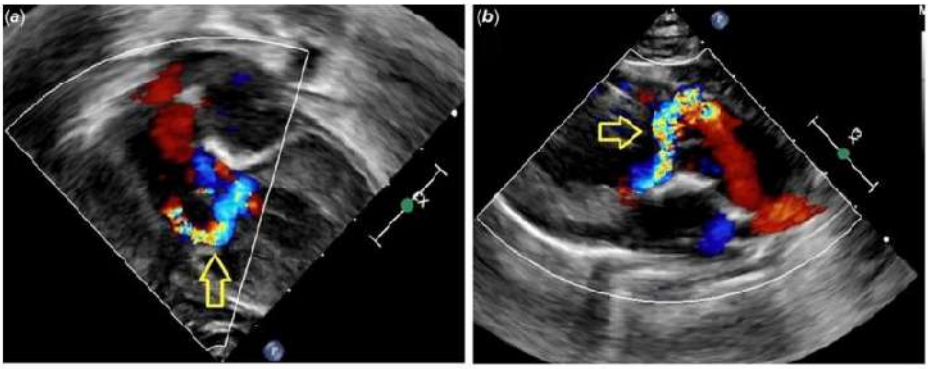

(Resim 2): Transtorasik Ekokardiyografi, bir aorta-sol ventricular tünel, Prof. Dr. Mustafa Karaçelik arşivi

(Resim 3): Transtorasik ekokardiyografi, Aort kapağı değerlendirme, SBÜ İTF İzmir Dr Behçet Uz Çocuk Hastanesi, Çocuk Kardiyoloji Kliniği arşivi

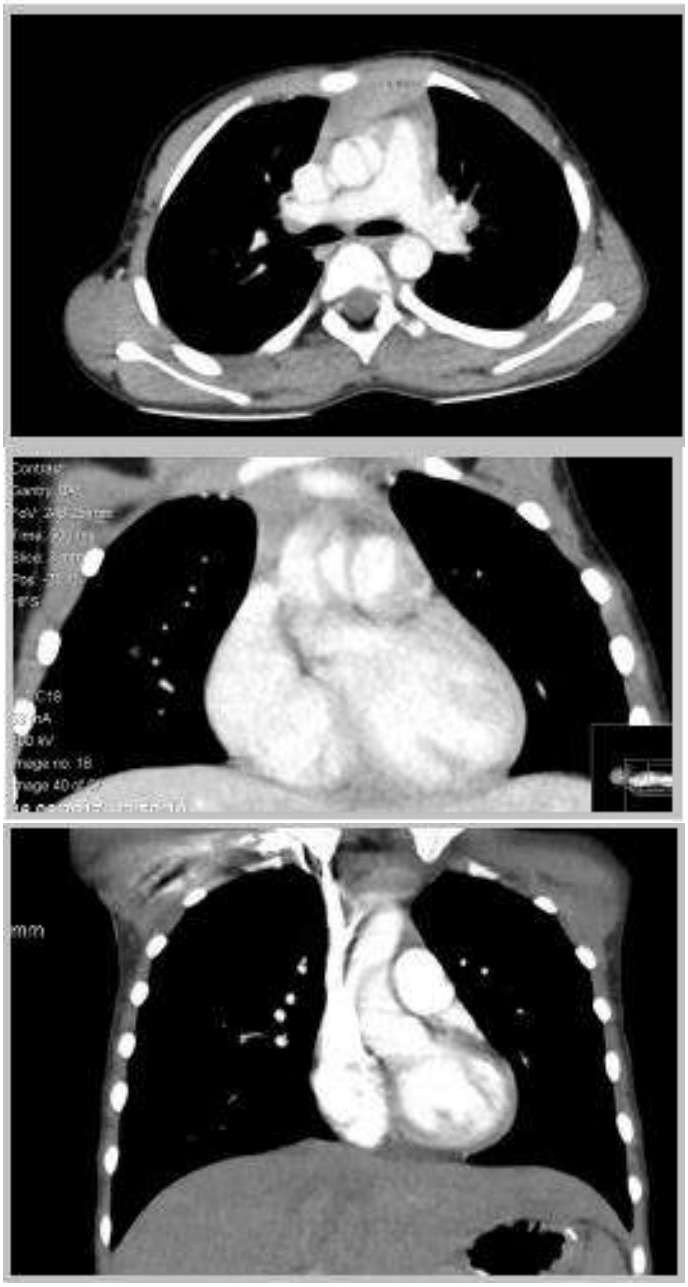

(Resim 4): Bigisayarlı tomografi, bir aort diseksiyonu vakası, Prof. Dr. Mustafa Karaçelik arşivi

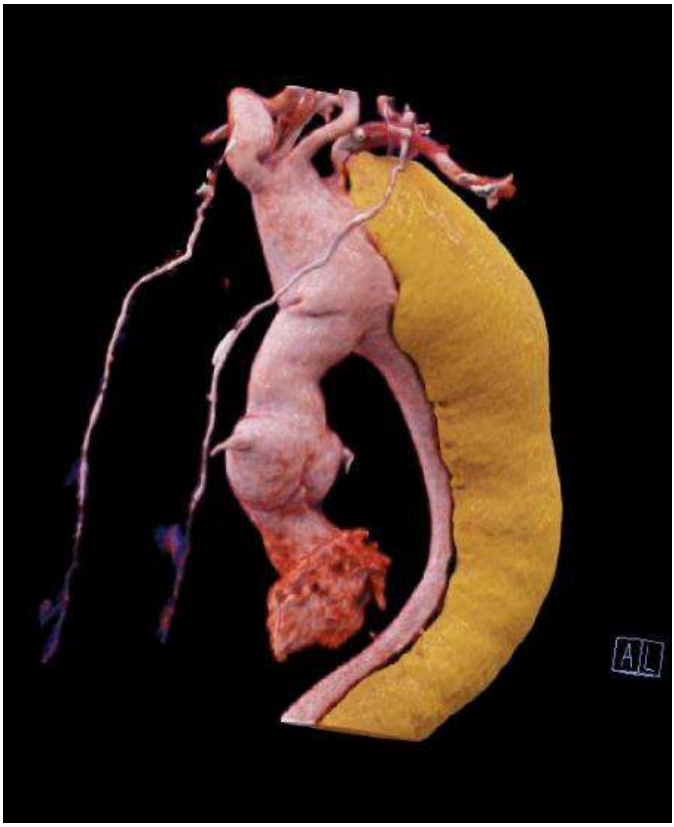

(Resim 5): EKG tetiklemeli, 3D bilgisayarlı tomografi, Syngo.via©

(Resim 6): Manyetik rezonas görüntüleme, bir aort diseksiyonu vakası, Prof. Dr. Mustafa Karaçelik arşivi

5. Bölüm

AORT CERRAHİSİNDE ANESTEZİ

Esin ÖZTÜRK[*], Aslıhan Sevinç DİNLER[**]

ÖZET

Aort cerrahisi, kalp ve aorta üzerinde yapılan cerrahi işlemlerden biridir ve günümüzde endovasküler tekniklerinin de gelişmesiyle kalp damar cerrahisinde önemli bir yer edinmiştir. Hastalar genellikle ek hastalıkları bulunan morbidite riski yüksek bir gruptur ve mortalitesi yüksek bir cerrahidir. İyi planlanmış bir anestezi yönetimi, cerrahi stresini minimize etmek ve kalp fonksiyonlarını korumak için kritik öneme sahiptir. Bu nedenle aort cerrahisindeki anestezi yönetiminde aort anatomisini, nasıl bir cerrahi yaklaşım planlandığını ve özellikle serebral ve medulla spinalis korumayı içeren organ koruma tekniklerini iyi bilmeyi gerektirir ve cerrahi ekiple yakın işbirliği yapılmalıdır.

[*] İzmir Şehir Hastanesi Anesteziyoloji ve Reanimasyon Anabilim Dalı
ozturkesin@yahoo.com
[**] İzmir Şehir Hastanesi Anesteziyoloji ve Reanimasyon Anabilim Dalı
sevincaslihan@yahoo.com

GİRİŞ

Aort diseksiyonu ve aort anevrizması en sık görülen cerrahi yaklaşım gerektiren edinilmiş (hipertansiyon, inflamasyon ve travma) veya genetik (bağ doku hastalıkları, biküspit aort kapağı) aortik hastalıklardır. Tip 1 aort diseksiyonu, arkus aorta diseksiyonu ve desendan aorta diseksiyonu nörolojik, renal ve intestinal iskemi geliştirebileceğinden cerrahi onarımı gerektirmektedir. Hızlı büyüyen 5.5-6 cm üzerinde aort anevrizmaları cerrahi olarak düzeltilme endikasyonları içermektedir.

Preoperatif Değerlendirme

Kalp hızı, kan basıncı, ejeksiyon fraksiyonu ve ön yük gibi hemodinamik parametrelerin dikkatlice kontrol edilmesi gerekmektedir. Kalp hızı ve ritmi, ön yük ve art yük, kontraktilite gibi değişkenlerin manipülasyonu, cerrahi stresi ve kalp fonksiyonlarını etkileyen önemli faktörlerdir.

Kardiyovasküler Risk: Aortik vasküler hastalığı olan hastalara sıklıkla kardiyak hastalık da eşlik etmekte ve komplikasyon riskini artırmaktadır.(1) Bu hastalarda perioperatif miyokard enfarktüsü %3.1, kardiyak arrest %4,7 ve mortalite % 10,2 oranında görülmektedir.(1) Hardman indexi en sık kullanılan ve rüptüre anevrizmalarda altın standart olarak görülen, hem operatif cerrahi hem de endovasküler teknikle anevrizma onarımında (EVAR), anlık ve 30 günlük mortalite için onaylanan tek puanlama sistemidir.(2) Hardman indeksi yaş>76 ise +1, hastaneye yatış sırasında bilinç kaybı varsa +1, preoperatif serum kreatinin seviyesi>190 mmol/L ise +1, hemoglobin seviyesi<5,6 mmol/l ise +1, EKG'de iskemi bulgusu varsa +1 puan eklenerek hesaplanır. Sonuç 3 puan veya daha fazlasıysa açık kalp cerrahisinde öngörülen ölüm riski %100'dür. (3)

Solunumsal Risk: Hastaların tütün kullanım öyküsü ve KOAH varlığı postoperatif solunumsal komplikasyon riskini arttırır.

Renal risk: Preoperatif kreatinin yüksekliği açık kalp cerrahisi sonrasındaki dönemde böbrek yetmezliği, kardiyovasküler komplikasyon ve mortalitenin bir göstergesi olabilir. Uzun süreli aort kros klemp süresi, aterosklerotik kalıntıların renal arterlere embolisi ve hemodinamik dengesizlik mevcut böbrek yetmezliğini alevlendirebilir veya yeni böbrek fonksiyon bozukluğuna neden olabilir.

Ameliyat öncesi rutin labaratuar testleri bakılmalıdır. İki ila dört ünite eritrosit süspansiyonu ameliyat salonunda hazır bulundurulmalıdır. Hastanın kullanmakta olduğu beta bloker, statin veya asetil salisilik asit (ASA) gibi ilaçları devam ettirilir. Antikoagulan veya antiagregan kullanımı uygulanacak cerrahiye göre karar verilir.

İntraoperatif Değerlendirme

Aoortik cerrahilerde anestezi yönetimindeki mutlak amaç hemodinamik stabiliteyi sağlayarak kardiyak, nörolojik, renal ve mezenterik perfüzyonun devamlılığını korumaktır.

Hemodinamik hedefler

- Preload: Akut aort diseksiyonunda artabilir. Kalp tamponadında dahada artar.
- Afterload: Anestezikler, analjezikler ve arteryel dilatatörler ile azalır. Sistolik basıncı 100-120 mmHg altında tutmak gerekir.
- Konraktilite: Baskılanabilir. Miyolardial depresan ilaçları dikkatli titre ederek vermek gerekir.
- Hız: Kalp hızı 60-80/dk altına düşmemelidir. Hız yüksekse beta bloker kullanılabilir.
- Ritm: Atrial fibrilasyon varsa ventriküler yanıtı kontrol etmek gerekir.
- MVO_2 : aortik diseksiyon koroner damarları içeriyorsa myokardial oksijen sunumu tehlikeye girer.
- CPB: Arteryel kanülasyonun alternatif yerden yapılması. Derin sirkulatuar arrest yapılabilir.
- Hemodinamik stabiliteyi sürdürmek ve böylece kalp, beyin, böbrekler, spinal ve mezenterik damarlarda perfüzyonu korumak.

Genel anestezi ile kombine edilmiş torasik epidural analjezi anestezik ajan ihtiyacını azalttığı gibi cerrahi sonrası minimum solunum depresyonu ile yeterli postoperatif ağrı kontrolü sağlar. Sürekli epidural analjezi için e kateter intravenöz fraksiyone edilmemiş heparinin bolusunun planlı intraoperatif uygulamasından en az bir saat önce yerleştirilir. Hastaya oturma pozisyonunda, 17 gauge Tuohy iğnesi ile T5-T6 veya T6-T7 seviyesinde epidural kateter yerleştirilir. 5 ml %2 lidokain ve 5 mcg. mL^{-1} test dozu yapılır. Genel anesteziye intraoperatif epidural anestezi/analjezi eklenmesi, intraoperatif anestezi ve opioid gereksinimini azaltmak için ağrılı uyaranlara verilen tepkileri hafifletir ve ameliyathanede erken ekstübasyonu kolaylaştıracak optimum ağrı kontrolü sağlar. Epidural analjezi, sistemik opioidlerden daha iyi ağrı yönetimi sağlar. Genel anestezi, hemodinaminin stabil olmadığı tüm acil olgularda ilk olarak tercih edilmelidir.

Monitörizasyon:

Aortanın endovaskuler veya açık teknikle cerrahisi ciddi kanama ve kardiyovaskuler kollapsi riskini beraberinde getirir. Bu nedenle devamlı EKG monitörizasyonu, invaziv arter basıncı takibi mutlaka gereklidir.

EKG monitorizasyonunda D II ve V4 veya V5 derivasyonları miyokard iskemisi ve aritmileri tespit etmek amacı ile için sürekli ve ST-segment analizi ile birlikte izlenir.

İntraarteryel katater ile arteriyel kan basınç sürekli izlenir. İntraoperatif sıvı yönetimi ve dinamik hemodinamik parametreler izlenir ve aralıklı kan örneklemesi yapılır. Ascendan aorta veya aort arkını içeren operasyonlarda hem sağ hem sol radial arterlerden kateterizasyon ve takip gerekebilir.

En az 2 tane 16G veya daha büyük venöz damar yolu erişimi sıvı ve kan ürünlerinin yerine konmasında kolaylık sağlar.

İnternal juguler venden ultrasonografi rehberiğinde, 7,5-8,5 Fr en az üç yollu santral venöz kateter yerleştirilir. Buradan sıvı ve kan verilmesi, vazoaktif ilaç infüzyonları ve anlık santral venöz basınç ölçümü sağlanır. Pulmoner arter kateteri, ciddi sağ ventrikül disfonksiyonu veya şiddetli pulmoner hipertansiyonlu olgularda kullanılır. Ayrıca aynı taraftanpulmoner arter kateteri gerekli olduğunda, masif sıvı ve kan ürünü replasmanı ile gerektiğinde eksternal pace maker implantasyonu için introducer kateter de yerleştirilir. İki kateter arası en az 2 cm olmalıdır.

Transözofageal ekokardiyografi (TÖE) açık abdominal aort ameliyatları sırasında torasik aortun değerlendirilmesi, sistolik ve diastolik fonksiyon takibi, sıvı açığının veya fazlalığının belirlenmesi ile ventriküler fonksiyonların izlenmesini sağladığından kullanılması oldukça önemlidir.

Isı probu idrar sondası ile mesaneye ve/veya orofarinkse yerleştirilir. Pulmoner arter kateteri veya rektal prob ile de ısıyı ölçmek mümkündür. Normotermiyi korumak için ısıtıcı yatak pedleri ve iv sıvı ısıtıcıları hazır bulunmalıdır.

Aşırı soğuk bir ameliyathaneye girmek sempatik bir tepkiye neden olabileceğinden ortam sıcaklığına dikkat edilmelidir, özellikle yaşlı ve zayıf hastalarda kan basıncını ve bazen kalp hızını artırabilir.

Genel anestezi uygulamalarında, indüksiyonda amaç, hipertansiyon ve hipotansiyondan kaçınarak miyokard iskemisi riskini en aza indirmektir. Etomidat kardiyojenik şoktaki bir hasta için kullanışlı bir hipnotik ajandır. Çünkü sempatik sinir sistemi yanıtını zayıflatmaz ve miyokardiyal kontraktilite ve vaskuler tonus üzerine bir etkisi yotur. Kısa etkili bir hipnotik (0.3 mg/kg etomidat veya düşük dozda propofol 1 mg/kg) orta etki süreli bir opiod ile kombine edilir (fentanyl 1-2 mcg/kg) ve titre edilerek verilebilir. Nondepolarizan nöromuskuler blokerler kas gevşemesi için kullanılabilir. Özellikle rezidüel blokajdan kaçınmak ve postoperatif dönemde yoğun bakımda erken ekstübasyon için rokuronyum (1 mg/kg indüksiyon dozunda) önerilir.

İndüksiyon sırasında hipotansiyondan kaçınmak veya tedavi etmek için düşük dozlarda bir vazopressör (noradrenalin 2-4 mcg, fenilefrin 40-200 mcg bolus) uygulanabilir. Laringoskopi ve entübasyona sempatik yanıt (hipertansiyon ve taşikardi) ve hava yolu refleksini engelleyecek önlemler alınmalıdır (50-100 mg lidokain). Laringoskopiye ve endotrakeal entübasyon ile gelişebilecek hipertansiyon aort anevrizması rüptürü veya diseksiyonun genişlemesine yol açabilir. Bunu önlemek veya tedavi etmek için kısa etkili bir beta bloker (Esmolol 10-50 mg bolus) uygulanır.

Anestezi idamesinde rokuronyum, fentanyl ile beraber inhalasyon anestezisi ya da total IV anestezisi uygulanabilir. Bağırsak distansiyonuna neden olduğu ve postoperatif bulantı ve kusma riskini arttırdığı için azot protooksitten kaçınılmaktadır.[2] Anesteziklerin dozu hasta ısısı 30ºC olduğunda azaltılabilir. 18ºC ve derin hipotermi sırasında kesilebilir. Tekrar ısındığında başlanabilir.

Ameliyat sırasında elektroensefalografik (EEG) veya somatosensoriyel uyarılmış potansiyel (SSEP) takibi gerektiğinde, barbitüratlar veya propofolün bolus dozlarından kaçınılır ve inhale edilen anestezik dozu 0,5 MAC'a düşürülür ve sabit tutulur. Motor uyarılmış potansiyel (MEP) takibi gerektiğinde güvenilir, tekrarlanabilir kayıtlar ve iyi kalitede bir sinyal sağlamak için nöromüsküler blokaj olmaksızın remifentanil veya benzeri narkotikle birlikte IV propofol ile birlikte TIVA gerekebilir.

Sıvı tedavisinde kullanılan kombinasyonlar hala tartışmalı olup birbirine üstünlüğü henüz kanıtlanmamıştır. Burada klemp konulmadan önce ve açıldıktan sonra hastanın idrar çıkışı 0,5 mL/kg/saat altında olmaması gerekir. Ancak hastanın hemodinamisi iyi ve TÖE ile ölçülen kavite boyutu normalse, invaziv arter basınçlarında respirofazik değişiklik yoksa bu durum gözardı edilebilir.

Ameliyat sırasında kan kurtarma sistemleri kullanılarak allojenik kan infüzyon ihtiyacı ne kadar azaltılmaya çalışılsa da eritrosit, taze donmuş plazma ve trombosit hazırlıkları olmalı. Hemodinaminin bozulması, EKG değişikliklerinin olması ve kanamanın beklenildiğinden fazla olması durumunda kullanılmalı. Ayrıca antifibrinolitik ajanlar, ε-aminokaproik asit veya traneksamik asit ile rekombinant aktive edilmiş faktör VII_a da kullanılabilir.

Hemodinami yönetiminde amaç sistolik ve ortalama kan basıncını hastanın giriş değerlerinin % 20-30 altında tutmaktır. Hipotansiyon ve hipertansiyondan kaçınmak gerekir. Hipotansiyon miyokard, serebrospinal ve renal perfüzyonun azalmasına neden olabilirken hipertansiyon artmış oksijen ihtiyacına bağlı miyokard iskemisi, cerrahi alanda kanama veya anevrizma ve greft anastomoz rüptürüne neden olabilir. Aortaya konan klempin açılmasıyla kan kaybına bağlı hipovolemi, anestezik ajanların etkileri ile oluşan vazodilatasyon etkisiyle hipotansiyon gelişme riski vardır. Cerrahi ekiple sürekli iletişim içinde olarak

kros klemp kalkmadan 2 dakika önce kristaloid, kolloid ve gerekiyorsa kan ürünü transfüzyonuna başlanmalıdır.

Ameliyat sırasında oluşabilecek hipotansiyon, hipertansiyon, bradikardi, taşikardi, aritmi gibi müdehale edilmesi gereken hemodinamik değişiklikler için vazoaktif ilaçlar hazır bulundurulmalıdır.

Vazopressörler ve inotroplar - fenilefrin (40-100 mcg/mL; 40-200 mcg bolus,), efedrin (5-10 mg/ml; 5-20 mg bolus), norepinefrin (örneğin 4-8 mcg/mL, 4 mcg bolus), vazopressin (1 ünite/ml; 1 ünite/ml bolus) uygulanır. Vazodilatörler ve adrenerjik antagonistler-Esmolol (10 mg/ml; 50 mg bolus), labetalol (5-10 mg/ml, 5-10 mg bolus), nitrogliserin (4-50 mcg/mL; 4-25 mcg bolus), nikardipin (100 mcg/mL; 100-500 mcg bolus) uygulanır. Antikolinerjik ajan-Atropin (0.2 - 0.4 mg bolus) uygulanır. İnfüzyon olarak vermek için nitrogliserin (1mg/mL-0,5 mcg/kg/dk) ve norepinefrin (80 mcg/mL- 0,05 mcg/kg/dk) başlayacak şekilde hazır bulundurulur.

Aortaya KK' nin uygulanması ile sistemik vasküler dirençte ve kan basıncında ani artış gelişir. Aort üzerinde kros uygulanan yer kalbe ne kadar yakın ise bu reaksiyonun şiddeti o derece yüksek olur.[14] Kros konulması ile redistribüsyon sonucu preload artar. Bu değişiklikler, özellikle koroner arter hastalığı olan hastalarda, EKG veya TÖE değerlendirmeleri ile saptanan miyokard iskemisine neden olabilir. Miyokard disfonksiyonu gelişirse, atım hacmi ve kardiyak output (CO) düşebilir. (2)

Aort Anevrizması ve Diseksiyonlarında Anestezi

Aort disseksiyonu aortun en mortal hastalığı olup başlıca ölüm nedenidir. Akut disseksiyonda aort rüptürü yanında pek çok organı etkileyen iskemik komplikasyonlar gözlenebilir. Kronikleşen disseksiyonlar ise aortada anevrizmal dilatasyona yol açar. Bu hastalığın akut formun da tanı ve tedavideki doğruluk ve hız mortalitenin düşürülebilmesi açısından önemlidir. Son dönemlerde modern tanı yöntemlerinin uygulanabilmesi ve hastalığın patofizyolojisinin daha iyi anlaşılması yanında perioperatif ve postoperatif hasta idamesinde sağlanan ilerlemeler sonucunda mortalitede anlamlı düşüş saptanmıştır. (4)Bu nedenle işlemin başarı şansının artmasında kalp ve damar cerrahının yanında anestezistlerinde deneyimi önemlidir. Aort disseksiyonu bir aortik duvar hastalığıdır bu nedenle hastalarda kardiyovasküler komplikasyonların görülme sıklığı artar. Yapılan çalışmalarda perioperatif miyokard enfarktüsü %3.0, kardiyak arrest %3.2 ve mortalite % 8.7 olarak saptanmıştır (1) Aort cerrahisi geçiren acil veya elektif hastalarda akut koroner sendrom öyküsü, konjestif kalp yetmezliği, belirgin aritmiler ve ciddi kapak hastalıklarının varlığı yüksek kardiyak risk grubunu oluşturmaktadır. (2) Preoperatif pulmoner fonksiyonların

ayrıntılı olarak değerlendirilmesi aort vasküler cerrahi geçirecek olan hastalar için önemlidir. Preoperatif yüksek serum kreatinin düzeyi, açık aort cerrahisi sonrası hem postoperatif böbrek fonksiyon bozukluğunun hem de kardiyovasküler komplikasyonların ve mortalitenin en güçlü göstergesidir. Uzun süreli aort kros klemplenmesi, aterosklerotik kalıntıların renal arterlere embolisi ve hemodinamik dengesizlik mevcut böbrek yetmezliğini alevlendirebilir veya yeni böbrek fonksiyon bozukluğuna neden olabilir. Preoperatif değerlendirmede özellikle acil cerrahi planlanan hastalarda rutin preoperatif testler altlanmamalı, postoperatif değerler ile karşılaştırma olanağı vereceği akılda tutulmalıdır. Ayrıca acil cerrahi geçirecek hastaların mevcut koroner arter hastalıkları sorgulanmalı kardiyak risk belirlenmeli, kullanılan antikoagülan veya antiagregan tedavilere yönelik intraoperatif tedavi planı yapılmalıdır.

Abdominal Aort Anevrizmalarında Anestezi

Abdominal aort anevrizmalarında anestezi yönetiminde esas amaç hemodinamik stabiliteyi sağlayarak vital organ perfüzyonunu korumaktır. Aynı zamanda miyokard perfüzyonunun devamlılığını ile oksijen tüketim ve sunum dengesini korumak, normotermi ve normovolemiyi sağlayarak yeterli doku oksijen sunumunu sürdürmektir.

Abdominal aort cerrahisi geçirecek olan hastalarda genel anesteziye alternatif epidural anestezi de uygulanması son dönemde yaygınlaşmaktadır. Epidural anestezi uygulaması, açık abdominal aort cerrahisi sonrası minimum solunum depresyonu ile yeterli postoperatif ağrı kontrolü sağlar. Ancak dikkat edilmesi gereken bir husus epidural analjezi için epidural kateterin, preoperatif dönemde veya ameliyathanede genel anestezi uygulanmadan kısa bir süre önce, intravenöz fraksiyone edilmemiş heparinin bolusunun planlı intraoperatif uygulamasından en az bir saat önce yerleştirilmesidir.(5,6) Genel anesteziye intraoperatif epidural anestezi/analjezi eklenmesi, intraoperatif anestezi ve opioid gereksinimini azaltarak analjezi kontrolü sağlar ve erken ekstübasyonu imkanı sunar.(7,8) Genel anestezi, arkus ve torasik abdominal aortanın elektif olgularında ve hemodinamiğin stabilolmadığı tüm acil olgularda ilk olarak tercih edilmelidir.

Standart monitorizasyonun yanı sıra invaziv arteriyel katater ile kan basıncı monitorizasyonu, santral venöz kateterizasyonu, ciddi sağ ventrikül disfonksiyonu veya şiddetli pulmoner hipertansiyonlu olgularda pulmoner arter kateterizasyonu kullanılır. Mesane sondası ve sıcaklık probu rutin olarak yerleştirilir. Normotermiyi korumak için ısıtma cihazları ve IV sıvıları ısıtıcıları kullanılır (sıcaklık ≥35.5° C). Antikoagülasyon, aort cerrahisi sırasında aortun kros klemplenmesi öncesinde, sistemik antikoagülasyon için ACT 300 sn olacak şekilde 100-200ü/kg anfraksiyone heparin uygulanır.

Genel anestezi uygulamalarında, indüksiyonda amaç, miyokard iskemisi riskini en aza indirmek, ani gelişebilecek hiper ve hipotansiyondan kaçınarak optimumhemodinamiyi korumaktır. Hipotansiyon gelişimine yatkın hastalarda (≥70 yaş, intravasküler hacim azalması, diyastolik disfonksi yon), anestezik ajanlar yavaşça uygulanır veya bölünmüş dozlarda titre edilir. İndüksiyon sırasında hipotansiyondan kaçınmak veya tedavi etmek için düşük dozlarda bir vazopressör (noradrenalin 2-4 mcg, fenilefrin 40-200 mcg bolus) uygulanabilir. Laringoskopi ve entübasyona sempatik (hipertansiyon ve taşikardi) ve hava yolu tepkilerini önlemek amacıyla önlemler 1 m/kg lidokain uygulanabilir. Laringoskopiye ve endotrakeal entübasyon ile gelişebilecek hipertansiyon aort anevrizması rüptürü veya diseksiyonun genişlemesine yol açabilir. Bunu önlemek veya tedavi etmek için kısa etkili bir beta bloker (Esmolol 10-50 mg bolus) veya vazodilatatör uygulanabilir. İnhalasyon anestezisi ile idame önerilir. İntraoperatif oligüri veya anüri sıklıkla aortik kros klempleme sırasında ortaya çıksada, bu postoperatif akut böbrek hasarı gelişimini öngörmez. Klemplemeden önce veya aortun açılmasından sonra idrar çıkışı 0.5 mL/kg/saat üstünde olacak şekilde hidrasyon sağlanmalıdır.

TORAKAL AORT ANEVRİZMA VE DİSEKSİYONLARINDA ANESTEZİ

Torakal aort anevrizma ameliyatları yüksek mortalite ve mobidite oranına sahip olup aynı zamanda acil kardiyak cerrahide yüksek ölüm oranına sahiptir (%5,14). En sık gözlenen postoperatif komplikasyonlar; parapleji ve paraparezidir. Perioperatif hazırlıklar abdominal aort girişimlerine benzerdir.

Asendan ve torakal aort anevrizmalı hastalarda anestezistin temel amacı cerrahi öncesi hipo ve hipertansiyondan kaçınılarak rüptür ve diseksiyon riskini en aza indirmektir. Bu nedenle diğer kardiyak cerrahi hazırlıklarına ek olarak ameliyat salonunda vazopressör ve vazodilatatör ilaçların hazır bulundurulması gerekmektedir. Preoperatif süreçte ve anestezi indüksiyon sırasında ve sonrasında ortalama arter basıncı 70-90 mmHg, Kalp atım hızı 60-80 atım/da'da tutulmalıdır. Abdominal aort cerrahisinden farklı olarak kardiyopulmoner baypas için sol subklavian veya aksiller arter kanülasyonu nedeniyle sağ radial arter kataterizasyonu, üst ekstremite perfüzyon göstergesi için sol radial arter kanülasyonu ve distal kan basıncını izlemek için indüksiyondan sonra gerekli durumlarda cerrahi ekiple koordineli olarak femoral artere bir kateter olmak üzere, intraarteryel kateter yerleştirilerek arteriyal basınç monitorizasyonu yapılmalıdır. Desendan torakal aorta cerrahisinde sol lateral dekübit pozisyonunda torakotomi ile cerrahi planlanabilir. Torakotomi yaklaşımında, çift lümenli tüp ile tek akciğer ventilasyonu sağlanarak cerrahiye izin verilir. Spinal

kordun iskemi riski yüksek olan hastalarda beyin omurilik sıvısı (bos) drenaj katateri takılarak serebral basınç takibi yapılmalı ve operasyon boyunca gerekli durumlarda bos drenajı yapılmalıdır. Drenaj kateteri takılan hastalarda 10 mL/saat' ten fazla BOS drenajı yapılmamalı ve BOS basıncı 10-12 mmHg arasında tutulmalıdır.

Serebral hipoperfuzyonun tespiti için serebral oksimetre monitorizasyonu kullanılmalıdır. Sistemik total dolaşımsal arrest ile hipotermi, dolaşımın durması, kafanın buzla soğutulması ve arrest süresi boyunca soğuk tutulması ile sağlanır. Vucut ısısı özofagus veya timpanik membrandan izlenir. Torasik aort cerrahisi hem cerrahinin kompleks olması hem de hipotermi nedeniyle yüksek miktarda kan kullnımını gerektirmektedir. Hipoterminin süresi ve derecesi, bypass süresi ile hastalarda ciddi koagülopati gözlenebilir. Bu nedenle hastalara eritrosit, taze donmuş plazma ve trombosit hazırlığı ve fibrinojen hazırlığı önerilir. Post operatif dönemde de Bos basıncı izlenmelidir. Paralizi mevcutsa, acil tedavi önlemleri olarak, BOS basıncını 8-12 mmHg' ya düşürmek, ortalam arter basın cını 80-100 mmHg arasında tutmak, omuriliğe optimal oksijen iletimi için normal ve yüksek hemoglobin doygunluğu ve arteriyel PaO2 ve yeterli Hg seviyeleri (≥8 g/dL) sağlanmalıdır. (9)

Endovasküler Aort Cerrahisinde Anestezi

Abdominal Aort Anevrizmaları (AAA), yerleşim olarak %95'i renal arterin altında sıklıkla erkeklerde görülür ve tüm aort anevrizmalarını %65'ini oluşturmaktadır. Risk faktörleri arasında sigara kullanımı, hipertansiyon, hiperlipidemi, ailede öyküsü, inflamatuvar vaskülit, ateroskleroz ve travma yer alır. (10) Abdominal aort cerrahisinde endovasküler yöntemlerin gelişmesi ile hastalarda gözlenen mortalite oranlarıonda anlamlı düşüş gözlenmektedir. EVAR işleminin 30 günlük mortalitesi ise açık cerrahiye uygun bulunan hastalarda %1.7, açık cerrahi için uygun olmayan hastalarda ise, %9 olarak bildirilmiştir. Ancak açık elektif AAA cerrahisinin mortalitesi %5 olarak bildirilmiştir. Bunun yanında rüptüre AAA'nın 30 günlük mortalitesi %80'e kadar çıkmaktadır. (11,12) EVAR uygulaması için deneyimli bir ekip ile multi disipliner yaklaşım çok önemlidir. Bu nedenle işlemin başarı şansının artmasında kalp ve damar cerrahının yanında anestezistlerinde deneyimi önemlidir. Endovasküler girişimin minimal invaziv olması, mortalite ve morbidite oranlarının açık cerrahiye kıyasla daha düşük olması, hastaların daha az cerrahi strese maruz kalması nedeniyle genellikle açık cerrahi riski yüksek olan, komorbiditesi fazla, yaşlı hastalar tercih edilmektedir. Yıllık anjiyografik takiplere gerek olmaması ve tekrar girişim riskini azaltmak amacıyla açık cerrahide başarı şansı daha yüksek olan genç hastalara açık cerrahiye önermektedirler.

Preoperatif hasta değerlendirilmesinde esas amaç preoperatif hastanın en uygun hale getirilmesi ve peroperatif anestezi yönetiminin belirlenmesidir. Ayrıca hastanın aciliyeti, anevrizmanın türü, eşlik eden hastalıklar ve hastanın genel durumu preoperatif değerlendirmede önemli yer alır. Amerikan Kardiyoloji Koleji ve Amerikan Kalp Cemiyeti (The American College of Cardiology ve American Heart Association) (ACC/AHA) kılavuzları endovasküler işlemleri orta riskli işlem olarak kabul etmektedir. (13)

ACC/AHA perioperatif kılavuzunda belirtildiği üzere hastanın en az iki klinik bulgusu ve kötü fonksiyonel kapasitesi varsa preoperatif dönemde noninvasiv kardiyak testlerin yapılması önerilmektedir. (14) AAA oluşumunda etkili olan risk faktörleri aynı zamanda koroner arter hastalığı (KAH) için de risk faktörleridir dolayısıyla bu hastalarda KAH da bulunması ihtimali oldukça yüksektir.

Preoperatif pulmoner fonksiyonların ayrıntılı olarak değerlendirilmesi AAA olan hastalar için önemlidir. Yapılan çalışmalarda major cerrahi sonrası postoperatif pulmoner komplikasyon insidansı %10.9, EVAR sonrası %2.9 olarak bildirilmiştir. (13,15) Gerekli görüldüğü durumlarda hastaların solunum fonksiyon testleri ile değerlendirilmesi seçilecek anestezi yöntemini ve postoperatif komplikasyonların önlenmesinde etkili olabileceği akılda tutulmalıdır.

Endovasküler girişimlerin 30 günlük mortalitesini etkileyen faktörler böbrek yetmezliği (özellikle diyaliz ihtiyacı), >80 yaş, alt ekstremitede iskemi varlığı ve konjestif kalp yetmezliğidir. (13)

Bu hastalar intravenöz (IV) kontrast ve pararenal stent kullanımı, ileri yaş ve eşlik eden hastalıkların bulunması, kompleks bir EVAR uygulaması yapılması, perioperatif dehidratasyon, ACE inhibitörleri, aminoglikozid veya diüretikler gibi ilaçları kullanıyor olması gibi birçok faktör nedeniyle postoperatif böbrek yetmezliği açısından risk altındadırlar. (10) Perioperatif süreçte nefrotoksik ajanlardan kaçınılmalı ve renal yetmezlik açısından dikkatli olunmalıdır.

İntraoperatif süreçte standart monitorizasyona ek olarak invaziv arteryel basıç takibi, idrar sondası ile saatlik idrar takibi yapılmalıdır. Cerrahi ekip ile iletişimde olarak AAA tipi ve türüne, aciliyeti veya rüptüre olup olmamasına göre mutlaka geniş birden fazla damar yolu veya santral venöz kataterizasyon ile kan ve sıvı idamesi sağlanmalıdır.Spinal kordun iskemi riski yüksek olan hastalarda beyin omurilik sıvısı(bos) drenaj katateri takılarak serebral basınç takibi yapılmalı ve operasyon boyunca gerekli durumlarda bos drenajı yapılmalıdır.Drenaj kateteri takılan hastalarda 10 mL/saat' ten fazla BOS drenajı yapılmamalı ve BOS basıncı 10-12 mmHg arasında tutulmalıdır.(14)

EVAR işlemi sırasında normovolemik normotansif takip beklenmektedir. Aynı zamanda işlem sırasında vital organ perfüzyonunun sağlanması, miyokardiyal oksijen ihtiyacı/sunumu arasındaki dengeyi korumak önemlidir. Anestezi yöntemi EVAR lokal, rejyonal veya genel anestezi altında yapılabilir. Anestezi teknikleri arasında 30 günlük mortalite açısından anlamlı fark gösterilememiş olsa da, hastanede kalış süresi ve postoperatif komplikasyon oranında lokal anestezi ile azalma saptanmıştır.(13) Genel anestezi için avantajlar değerlendirildiğinde hastaların yaşlı olması, intraoperatif deliryum insidanslarının fazla olması, anksiyeteyi en aza indirmesi aynı zamanda barsak hareketini azaltarak ve solunumun istendiği gibi kontrol edilmesini sağlayarak stentin yerleştirilmesi sırasında görüntüleme kalitesini arttırmaktadır. Ancak lokal veya rejyonal anestezi uygulanması ile, genel anesteziklerin miyokard deprese edici etkilerinden kaçınılması ile indüksiyon ve uyanma dönemlerinde daha stabil bir hemodinami sağlanması aynı zamanda postoperatif pulmoner fonksiyonların daha iyi korunması ile pulmoner komplikasyonların en aza indirilmesi tercih edilebilirliğini sağlayabilir. Ayrıca, uyanık bir hasta kontrast maddeye alerji veya rüptür gelişmesi gibi durumlarda, daha erken ekibi uyarabilir. İlioinguinal ve iliohipogastrik sinir blokları ile birlikte lokal anestezik ile cilt infiltrasyonu, spinal anestezi, kontinü spinal, epidural veya spinal-epidural anestezi tekniklerinin hepsi kullanılabilir. (14)

Endovasküler girişim yapılacak hastalarda kanülasyon işleminden önce 100Ü/kg intravenöz heparin uygulanması gerekmektedir. ACT yaklaşık 200-250 sn olmalıdır. İşlem süresince yarım saat aralıklarda ACT kontrolü yapılmalıdır. (10) Stentin yerleştirilmesi sırasında, distale doğru kaymasını engellemek için, kısa süreli hipotansiyon istenebilir. Bu da kısa etkili vazodilatatör ajanlarla sağlanabilmektedir. (14)

Spinal kord iskemisi EVAR işlemlerinde istenilmeyen ciddi bir komplikasyondur. Nedeni tam olarak açıklanamasa da perioperatif hipotansiyon, aort kapama süresinin uzun olması ve kollateral arterlere giden mikroemboliler risk faktörleri olarak sayılabilir. Mikroemboli insidansını ise uzamış işlem süresi (>150 dakika), kateterlerin damar içinde çok fazla hareket ettirilmesi ve perioperatif hipogastrik ve lomber arterlerin embolizasyonu arttırmaktadır. Daha önce AAA veya torakal anevrizma tamiri yapılan hastalarda spinal iskemi riski daha yüksektir. BOS drenajı, hipotermi, steroidler ve kan basıncının yükseltilmesi tedavi seçenekleri olarak sayılabilir. (10)

Torasik Endovasküler Aort Tamiri

Torasik aort anevrizması (TAA) aortun üç duvar katını da içeren çapını %50'den fazla arttıran kalıcı aort dilatasyonudur. Açık cerrahi için yüksek risk

teşkil eden hastalarda TEVAR, inen aorta anevrizmalarında kullanılan bir tedavi yöntemidir. (15) Perioperatif mortalite, parapleji, pnömoni, kardiyak komplikasyonlar, böbrek yetmezliği, kanama ve hastanede kalış süresini TEVAR'ın açık cerrahi ile karşılaştırıldığında azalttığı gösterilmiştir. (15) Torasik aort anevrizmalarında spinal kord hasarı riski daha yüksektir bu nedenle lomber BOS drenajı spinal kord koruma için çok önemlidir. Tüm işlem boyunca BOS basıncı devamlı yapılmalı, BOS basıncı 10-12 mmHg arasında tutulmalıdır. Basıncın yüksek olduğu durumlarda BOS drenajı yapılmalıdır. Ancak hastalarda 10 mL/saat' ten fazla BOS drenajı yapılmamasına dikkat edilmelidir.

Peroperatif takip EVAR uygulamasına benzerdir.

KAYNAKLAR

1. Juo YY, Mantha A, Ebrahimi R, Ziaeian B, Benharash P. ıncidence of Myocardial ınfarction After High-Risk Vascular operations in Adults. JAMA Surg. 2017; 152: e173- 360.
2. Kertai MD. Preoperative coronary revascular ization in highrisk patients undergoing vascu lar surgery: a core review. Anesth Analg. 2008; 106: 751-58.
3. Acosta S, Ögren M, Bergqvist D, lindblad B, Dencker M, Zdanowski Z.. The Hardman index in patients operated on for ruptured ab dominal aortic aneurysm: a systematic review. J Vasc Surg. 2006; 44:949-54.
4. Gou M, Appoo j, Saczkowski R, Association of Mortality and Acute Aortic Events With Ascending Aortic AneurysmA Systematic Review and Meta-analysis. JAMA Network Open. 2018;1(4): e181281.
5. Guay J, Kopp S. Epidural pain relief versus systemic opioid-based pain relief for abdomi nal aortic surgery. Cochrane Database Syst Rev. 2016;CD005059.
6. Manion SC, Brennan TJ. Thoracic epidural analgesia and acute pain management. Anes thesiology. 2011;115(1):181-8.
7. Dumans-Nizard V, le Guen M, Sage E, Chazot T, Fischler M, liu N. Thoracic Epidural Analge sia With levobupivacaine Reduces Remifentanil and Propofol Consumption Evaluated by Closed-loop Titration Guided by the Bispectral ındex: A Double-Blind Placebo-Controlled Study. Anesth Analg. 2017;125(2): 635-42.
8. Kaufman E, Epstein JB, Gorsky M, Jackson Dl, Kadari A. Preemptive analgesia and local anes thesia as a supplement to general anesthesia: a review. Anesth Prog Spring. 52(1): 29-38.
9. Kavruk Ozturk N, Ozturk T. T. Aort anevrizması ve diseksiyonlarında anestezi. Aydoğdu Titiz T, editör. Kardiyovasküler Anestezi. 1. Baskı. Ankara: Türkiye Klinikleri; 2020. p.84-90.
10. Kothandan h, haw chieh GL, Khan sA, Karthekeyan RB, sharad ss. Anesthetic considerations for endovascular abdominal aortic aneurysm repair. Ann card Anaesth. 2016;19: 132-41.
11. Parodi Jc, palmaz Jc, Barone hD. Transfemoral intraluminal graft implantation for abdominal aortic aneurysms. Ann vasc surg. 1991;5:491-9.
12. Volodos NL, Karpovich Ip, Troyan vI, Kalashnikova Yuv, shekhanin vE, Ternyuk NE, et al. clinical experience of the use of self fixing synthetic prostheses for remote endoprosthetics of the thoracic and the abdominal aorta and iliac arteries through the femoral artery and as intraoperative endoprosthesis for aorta reconstruction. vasa suppl. 1991;33:93-5.

13. Fleisher LA, Beckman JA, Brown KA, calkins h, chaikof E, Fleischmann KE, et al. Acc/AhA 2007 guidelines on perioperative cardiovascular evaluation and care for noncardiac surgery: Executive summary: A Report of the American college of cardiology/ American heart Association Task Force on practice Guidelines (Writing committee to Revise the 2002 Guidelines on perioperative cardiovascular Evaluation for Noncardiac surgery): Developed in collaboration With the American society of Echocardiography, American society of Nuclear cardiology, heart Rhythm society, society of cardiovascular Anesthesiologists, society for cardiovascular Angiography and Interventions, society for vascular Medicine and Biology, and society for vascular surgery. circulation 2007;116: 1971-96.
14. Valentine EA and ochroch EA. vascular surgery: Endovascular and open surgery in Kaplan's cardiac Anesthesia, 7th ed 2017, 48, 1540-63.
15. Prinssen M, verhoeven EL, Buth J, cuypers pW, van sambeek MR, Balm R, et al. A randomized trial comparing conventional and endovascular repair of abdominal aortic aneurysms. N Engl J Med. 2004; 351:1607-18.

6. Bölüm

AORT KAPAK DARLIĞI VE CERRAHİ TEDAVİSİ

Ersin ÇELİK*

Özet

Aort darlığı (AD), liflertlerde zaman içerisinde kalınlaşma ve kalsifikasyon artışı bağlı hareket kısıtlılığı ve liflet sklerozu sonucu sol ventrikül (SV) çıkım yolunda gradiyent artışı ile karakterize, tüm dünyada en sık müdahale gerektiren kalp kapak hastalığıdır. Kalsifik AD 65 yaş üzeri bireylerde %4-5 oranında görülür. AD'nın yavaş progrese olması ile SV duvarında kompansatuar konsantrik hipertrofi gelişir. Bu kompansasyon mekanizması sayesinde SV fonksiyonları yıllarca bozulmadan kalabilir. Zamanla SV kompliyansı azalma ve sistolik fonksiyonlarında geri dönüşümsüz bozulma başlar. Ciddi AD'ında klasik semptomlar göğüs ağrısı, senkop ve efor dispnesidir. Bu semptomlar aort kapak alanı 1 cm^2 ve altına düşmedikçe çoğu hastada gelişmez. Altın standart tanı yöntemi transtorasik ekokardiografidir (EKO). AD ciddiyeti, kapak kalsifikasyonu, kapak alanı, akım gradientleri, SV fonksiyonları ve çapları EKO'da değerlendirilir. Gelişmiş olan AD'nın doğal seyrini değiştirebilecek herhangi bir medikal tedavi bulunmamaktadır. Semptomatik ciddi AD gelişen hastalarda aort kapak replasmanı (AKR) uygulanmalıdır. Semptomatik hastalarda SV disfonksiyonu gelişmiş olsa dahi AKR sonrasında semptomatik düzelmenin yanında SV fonksiyonlarında da düzelme görülür ve beklenen yaşam süreleri uzar. AKD cerrahisinde operasyon başarısının en önemli kısmı iyi bir dekalsifikasyon uygulanmasıdır. Mekanik ve biyoprotez olmak üzere iki çeşit kalp kapağı bulunmaktadır. Kapak seçimi yapılırken hastanın yaşam tarzı, kapağın dayanıklılığı, uzun süreli antikoagulan kullanımı, tromboembolik risk faktörleri, kadınlarda çocuk beklentisi gibi pek çok özellik göz önünde bulundurulmalı ve seçilecek protezin tipine hasta ile birlikte karar verilmelidir. Yetişkin hastalarda 19 numara kapak postoperatif ciddi rezidüel

* Kalp ve Damar Cerrahisi Kliniği, Isparta Şehir Hastanesi, Sanayi Mahallesi Atatürk Bulvarı No:51 32200, Isparta, Türkiye
E-Mail: dr.ersincelik@gmail.com

gradiyent yaratması nedeni ile takılmamalıdır. Mekanik kapak replasmanı uygulanan hastalara ömür boyu vitamin K antagonisti verilmeli ve INR düzeyi hedefi 2.5 civarında olmalıdır.

Giriş

Aort darlığı (AD) aort kapaklarının sklerozu sonucu sol ventrikül (SV) çıkım yolunda gradiyent artışı ile karakterize bir kapak hastalığıdır. Beklenen yaşam süresinin artması ile birlikte prevalansı tüm dünyada artmakta olup, gelişmiş ülkelerde en sık müdahale gerektiren kalp kapak hastalığıdır (1).

Patogenez

Histopatolojik çalışmalarda aort kapağı oluşturan lifletlerin aortik yüzünde fibröz tabakaya yayılan subendotelyal aterosklerotik lezyonlar saptanmıştır. Bu lezyonlar lipoprotein kümelenmesi, oksidasyon, inflamatuar hücre infiltrasyonu ve mikroskopik kalsifikasyonlar içerir (2,3).

Liflet yapısındaki bozulma sıklıkla mekanik stresin en çok olduğu aortik yüzdeki koaptasyon bölgelerinde ve anulusa bağlanma yerlerinde görülür (Resim 1). Lipoprotein kümelenmesi, hücresel infiltrasyon, ekstraselüler matriks artışının devam etmesi ile zaman içerisinde lifletlerde kalınlaşma ve kalsifikasyon artışı sonucunda hareket kısıtlılığı ve SV çıkış yolunda gradient artışı ile karakterize AD gelişmektedir. SV çıkış yolundaki darlık kan akımında türbulansa neden olur ve hastalarda aortik odakta sistolik üfürüm duyulur (2-4).

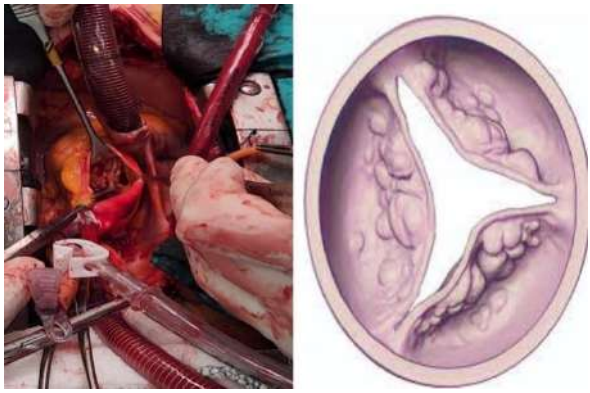

Resim 1. Aort kapak darlığı görünümü

Epidemiyoloji

Aort sklerozunun yaşla birlikte görülme sıklığı artar. 65-74 yaşlarında %25 oranında görülürken kalsifik AD ise 65 yaş üzeri bireylerde %4-5 oranında görülür. AD prevalansı gelişmiş ülkelerde daha yüksektir (1,4,5). Demirbağ ve

arkadaşlarının ülkemizde yaptıkları çok merkezli çalışmada AD prevalansı %6 saptanmıştır (6).

AD Nedenleri

Konjenital, romatizmal, dejeneratif ve nadir nedenler olarak sınıflandırılabilir (Tablo 1). Konjenital AD 70 yaş altı erişkinlerde en sık görülen konjenital kalp anomalisidir. Biküspit yapıdaki hastaların çoğu 5. dekattan sonra semptomatik hale gelirler. Uniküspit yapıdaki hastalar genellikle çocukluk ve genç erişkinlikte semptomatik olurlar (Resim 2). Romatizmal AD genellikle mitral kapak tutulumu ile birlikte görülür ve gelişmekte olan ülkelerde daha sık görülür. Dejeneratif AD > 70 yaş hastalardaki en sık nedendir (4,7). Lifletlerdeki dejeneratif kalsifikasyon sonucu gelişir. Aterosklerotik risk faktörleri olan diyabet, erkek cinsiyet, hiperlipidemi, hipertansiyon, sigara gibi faktörler dejeneratif AD gelişimi için de risk oluştururlar (1,3,7).

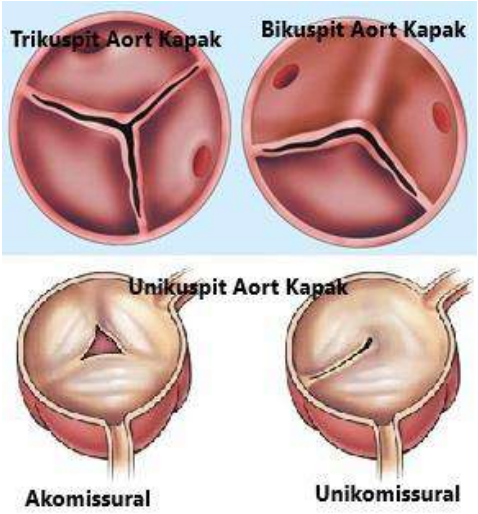

Resim 2. Aort kapak morfolojisi

Tablo 1. Aort Darlığı Nedenleri

Sık	Nadir
• Konjenital (Bikuspit, Uniküspit) • Dejeneratif • Romatizmal	• Paget hastalığı • Fabry hastalığı • Ailesel hiperlipidemi • Hiperparatiroidizm • Sistemik lupus eritamatozis

Prognoz ve Doğal Seyir

AD'nın yavaş progrese olması ile SV duvarında kompansatuar konsantrik hipertrofi gelişir. Bu kompansasyon mekanizması sayesinde SV fonksiyonları yıllarca bozulmadan kalabilir. Ancak zamanla SV kompliyansı azalmaya başlar. Artan SV diyastol sonu basıncı, devamlı artan afterload, duvar gerilimine bağlı subendokardial iskemi sonucunda hücresel hasar ve fibrozis gelişir. Bu durumda SV sistolik fonksiyonlarında geri dönüşümsüz bozulma başlar (4,7,8).

AD olan hastalarda aort kapak alanı (AKA) her yıl yaklaşık olarak 0.1 cm^2, aort kapak gradiyenti ise yaklaşık 7 mmHg artış gösterir. Ciddi AD geliştiğinde bu daralma ve gardiyent artış hızları da artar (7,9). Hastalar semptomatik hale geldiğinde cerrahi müdahale uygulanmayan hastalarda beklenen yaşam süreleri oldukça kısalır; anjina gelişen hastalarda 4.7 yıl, senkop gelişen hastalarda 3 yıl, konjestif kalp yetmezliği (KKY) gelişen hastalarda ise 1-2 yıl (9,10). Asemptomatik hastalarda da ani kardiyak ölüm yıllık <%1 oranında görülebilmektedir (7).

Ciddi AD nedeni ile aort kapak replasmanı (AKR) uygulanan hastalarda SV fonksiyonlarında hızlı düzelme gözlenir (8). The Society of Thoracic Surgeons (STS) verilerinde izole standart bir AKR operasyonunun mortalitesi %2.5 saptanmıştır (11).

Klinik Bulgular ve Tanı Yöntemleri

Ciddi AD'ında klasik semptomlar göğüs ağrısı, senkop ve KKY'e bağlı efor dispnesidir. Hastalar sıklıkla egzersiz toleranslarında azalma, eforla ortaya çıkan ve giderek artan dispne tarif ederler. Bu semptomlar AKA 1 cm^2 ve altına düşmedikçe çoğu hastada gelişmez. Ancak bu durum oldukça değişkendir. Bazı hastalar AKA < 1cm^2 olmasına rağmen asemptomatik kalmaya devam edebilirken, bazı hastalarda da AKA > 1cm^2 iken semptom gözlenebilir (9,12,13).

Fizik muayenede aortik odakta sistolik üfürüm duyulur, bu üfürüm çoğunlukla karotis arter trasesine doğru uzanır. Karotis arter palpasyonunda nabızlar gecikmiş tepe vuruşuna ve artan bir süreye sahiptir. Bu bulguya pulsus parvus et tardus denilir (7).

İzole ciddi AD olan hastaların elektrokardiyografilerinde (EKG) tipik olarak SV hipertrofi bulguları izlenir. EKG değişiklikleri: genellikle DI, aVL, DIII, aVF ve/veya V4-6'da ST segment çökmesi; V1-3' de ST segment yükselmesi; DI, aVL, V4-6'da ters dönmüş T dalgaları; V1-3'de küçük veya kaybolmuş R dalgaları; V5-6'da uzamış R, V1 de uzamış S dalgalarıdır (14)(Resim 3).

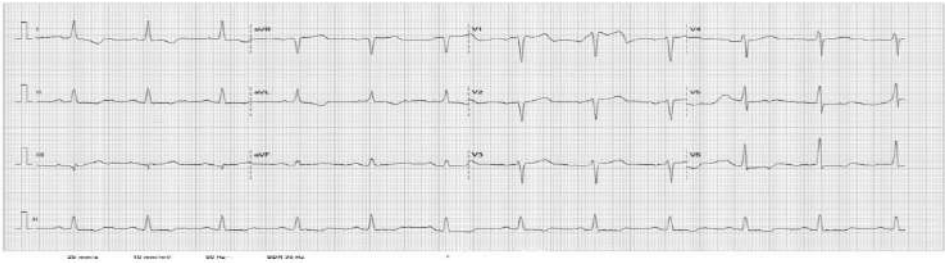

Resim 3. İzole ciddi aort darlığı olan hastaya ait elektrokardiyografi

Telekardiyografide AD'a ait spesifik bulgular yoktur. Aort kökünde kalsifikasyonlar, özellikle biküspit AD olan hastalarda poststenotik çıkan aort dilatasyonuna bağlı aort gölgesinde genişleme görülebilir (7) (Resim 4).

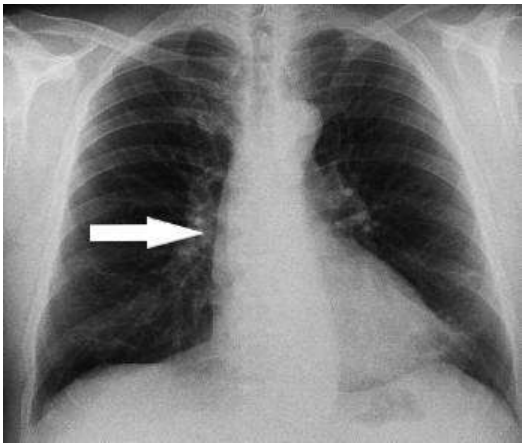

Resim 4. İzole aort darlığı hastasına ait telekardiyografi görüntüsünde poststenotik çıkan aort dilatasyonu bulgusu

Altın standart tanı yöntemi transtorasik ekokardiografidir (EKO). AD ciddiyeti, kapak kalsifikasyonu, kapak alanı, akım gradientleri, SV fonksiyonları ve çapları EKO'da değerlendirilir. Ayrıca diğer kapaklar ve çıkan aortanın da değerlendirilmesine olanak sağlar (7-9,15). EKO ölçüm parametrelerine göre AD sınıflaması Tablo 2'de gösterilmiştir.

Tablo 2. Aort Darlığı Ciddiyetinin Sınıflandırılması

Aort darlığı derecesi	Aort jet akımı (m/s)	Ortalama gradiyent (mmHg)	Kapak alanı (cm^2)	Kapak alan indeksi (cm^2/m^2)
Hafif	2-2.9	<20	>1.5	>1
Orta	3-3.9	20-39	1-1.5	0.6-0.9
Ciddi	≥4	≥40	<1	<0.6

Ek kapak patolojisi eşlik etmedikçe transözefageal EKO ile değerlendirmeye gerek yoktur. Ancak transkateter aort kapak replasmanı (TAVR) öncesinde ve peroperatif dönemde transözefageal EKO kullanılmaktadır (16). Cerrahi müdahale sınırına gelmemiş asemptomatik hastalarda 2-3 yıl ara ile EKO kontrolü yeterlidir. AKA 1-1,5 aralığında, ciddi gradiyent artışı olan semptomsuz hastalarda yıllık EKO kontrolü önerilir.

Dobutamin stres EKO düşük akım, düşük gradiyent ve düşük ejeksiyon fraksiyonu (EF) olan hastaları değerlendirmek için kullanılabilir. Dobutamin stresi sırasında EF'de > %20 artış ve ortalama gradient >40 mmHG olması SV kontraktil rezervinin korunduğunu ve olası AKR'nından hastanın fayda göreceğini belirtir (7, 8, 15).

Fiziksel olarak aktif asemptomatik ciddi AD hastalarında semptomları açığa çıkarmak için egzersiz stres testi ve egzersiz stres EKO tanıya yardımcı olabilir. Egzersiz stres testi esnasında semptomların başlaması, EKG'de ST segment çökmeleri, kan basıncında <20 mmHg basınç artışı görülmesi; egzersiz stres EKO'da ortalama basınç gradiyentinde artış cerrahi endikasyon için yol göstericidir (7, 17, 18).

SV kateterizasyonun AD tanısında artık yeri yoktur ve rutin olarak önerilmez (8). Ancak 40 yaş üstü hastalarda eşlik eden koroner arter hastalığının tespiti için preopratif dönemde koroner anjiografi yapılması uygundur.

Çok kesitli bilgisayarlı tomografik anjiografi özellikle düşük gradiyetli hastalarda kapak kalsifikasyonunu ölçmek için kullanılabilir (19). Bunun yanında aort kökü ve çıkan aort anatomisi, koroner arter kalsifikasyonları da eş zamanlı değerlendirilebilir.

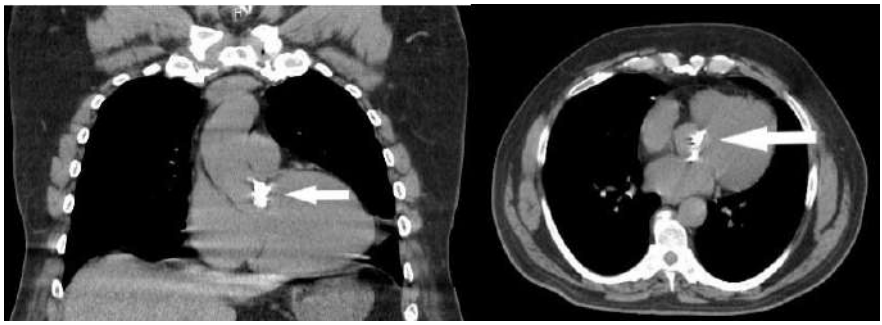

Resim 5. İzole ciddi aort darlığı olan hastanın bilgisayarlı tomografisinde aort kapak kalsifikasyonu

Biyokimyasal parametrelerden natriüretik peptitlerin seviyeleri asemptomatik hastalara en uygun müdahale zamanlamasını, düşük akımlı ciddi AD hastalarında semptomsuz sağkalım ve sonuçlarını öngörebileceğine dair kanıtlar gösterilmiştir (20). Asemptomatik ciddi AD hastalarında yüksek saptanan ve giderek artan b tip natriüretik peptit (BNP) seviyelerinde AKR değerlendirilmelidir. Düşük akım ve düşük gradiyent değerlerine sahip ciddi AD hastalarında >550 pq/mL BNP değerleri kötü prognoz göstergesidir (7,21).

Medikal Tedavi

Hafif/orta AD olan veya asemptomatik ciddi AD nedeni ile takip edilen hastalarda patolojiye eşlik edebilen ateroskleoroz, diyabet, hipertansiyon, kalp yetmezliği gibi durumlara yönelik medikal tedavi düzenlenmelidir. Atrial fibrilasyon gibi taşiaritmiler hastalarda ciddi dekompansasyona neden olacağından sinüs ritminin korunmasına özellikle dikkat edilmelidir. Yine de unutulmamalıdır ki gelişmiş olan AD'nın doğal seyrini değiştirebilecek herhangi bir medikal tedavi bulunmamaktadır.

AD Klinik Sınıflaması

AKA ekokardiyografik olarak AD'nın ciddiyetini belirlemede ideal bir parametre olsa da klinik karar vermede bazen yetersiz kalmaktadır. Dolayısı ile aort jet akımı, gradiyent ölçümü, SV fonksiyonları, kapak kalsifikasyonu gibi durumlar hastaları değerlendirirken ve sınıflandırırken dikkate alınmalıdır. Bu bağlamda AKA < 1cm^2 olan AD hastaları klinik olarak dört kategoride değerlendirilmektedir (Tablo 3).

Tablo 3. Aort darlığı klinik sınıflaması

Yüksek gradiyentli AD • AKA < 1cm^2 • Ortalama gradiyent > 40mmHg	SV fonksiyonlarına ve akımın normal veya azalmış olmasına bakılmaksızın ciddi AD kabul edilir.
Düşük akım, düşük gradiyent, düşük EF'li AD • AKA < 1cm^2 • Ortalama gradiyent < 40mmHg • SV EF ≤ %50 • SVİ < 35 mL/m^2	Dobutamin stres EKO ile gerçek ve psödo-ciddi AD ayrımı yapılmalıdır. Testte AKA > 1cm^2 olur ise hasta psödo-ciddi AD kabul edilir.
Düşük akım, düşük gradiyent, normal EF'li AD • AKA < 1cm^2 • Ortalama gradiyent < 40mmHg • SV EF > %50 • SVİ < 35 mL/m^2	Sıklıkla hipertansiyon öyküsü olan, küçük ventrikül boyutlarına sahip SV hipertrofisi olan yaşlı hastalarda görülür. Ciddi AD tanısı koymak zordur. Bilgisayarlı tomografide aort kapak kalsifikasyonu değerlendirilmelidir. Kalsifikasyon derecesi AD şiddeti ile doğrudan ilişkilidir.
Normal akım, düşük gradiyent, normal EF'li AD • AKA < 1cm^2 • Ortalama gradiyent < 40mmHg • SV EF > %50 • SVİ > 35 mL/m^2	Hastalar orta AD kabul edilir.

Cerrahi müdahale endikasyonları

Ciddi AD tanısı alan hastalarda cerrahi müdahale planlanırken AKA dışında gradiyent, SV fonksiyonlar ve duvar kalınlıkları, akım hızları, kapak kalsifikasyonu, çıkan aorta çapı da değerlendirilmelidir. Hastalar semptomatik ve asemptomatik ciddi AD olmak üzere iki ana gruba ayrılabilirler. Semptomatik ciddi AD için AKR endikasyonu koymak daha kolay iken, asemptomatik ciddi AD olan hastalarda cerrahi müdahale zamanlamasına karar vermek daha zor olabilir.

Semptomatik hastalarda SV disfonksiyonu gelişmiş olsa dahi AKR sonrasında semptomatik düzelmenin yanında SV fonksiyonlarında da düzelme görülür ve beklenen yaşam süreleri uzar (8,15, 21).

Asemptomatik ciddi AD olan pek çok hastaya bazı durumlarda ani ölüm ve geri dönüşümsüz SV disfonksiyonunu önlediği için güncel kılavuzlarda AKR önerilmektedir (8,15,21). Ancak burada cerrahi sonrası prostetik kapağa ve antikoagulasyonu ait yıllık komplikasyon gelişme, mortalite gibi faktörler de erken cerrahi girişime karar verirken göz ardı edilmemelidir. Asemptomatik hastalarda erken elektif cerrahi başka nedenle açıklanamayan SV disfonksiyonunda veya egzersiz testi sırasında semptom gelişmesinde önerilir.

Aşağıdaki tablolarda Türk Kalp ve Damar Cerrahisi Derneği (TKDCD) 2020, Avrupa Kardiyoloji Derneği/Avrupa Kardiyotorasik Cerrahi Derneği (ESC/EACTS) 2022, Amerikan Kardiyoloji Koleji/Amerikan Kalp Derneği (ACC/AHA) 2020 kalp kapak hastalıkları kılavuzlarındaki aort kapak girişim önerileri gösterilmiştir.

Tablo 4. Semptomatik ciddi aort darlığında da girişim önerileri

	Öneri	Öneri sınıfı	Kanıt düzeyi
TKDCD ESC/EACTS	Aort kapak girişimleri yalnızca kardiyoloji ve kalp cerrahisinden oluşan Kalp Ekibinin bulunduğu merkezlerde yapılmalıdır.	I	C
ESC/EACTS	Cerrahi AKR düşük cerrahi riskli hastalarda önerilmektedir (STS veya EuroSCORE II < %4)	I	B
TKDCD ACC/AHA	Cerrahi AKR düşük cerrahi riskli hastalarda önerilmektedir (STS veya EuroSCORE II < %4)	I	A
TKDCD ESC/EACTS	Kalp Ekibi tarafından cerrahi AKR için uygun olmayan hastalarda TAKR önerilir.	I	B
ACC/AHA	Kalp Ekibi tarafından cerrahi AKR için uygun olmayan hastalarda TAKR önerilir.	I	A
TKDCD ESC/EACTS	Cerrahi riski yüksek olan hastalarda (STS veya EuroSCORE II > %4) cerrahi AKR ve TAKR seçimi Kalp Ekibi tarafından hasta özelliklerine göre yapılmalıdır	I	B
ACC/AHA	Cerrahi riski yüksek olan hastalarda (STS veya EuroSCORE II > %4) cerrahi AKR ve TAKR seçimi Kalp Ekibi tarafından hasta özelliklerine göre yapılmalıdır	I	A
TKDCD	İleri yaştaki orta risk grubu semptomatik hastalarda cerrahi AKR veya TAKR seçimi Kalp Ekibi tarafından bireysel hasta özelliklerine göre yapılmalıdır	I	C
TKDCD ESC/EACTS ACC/AHA	Balon aortik valvotomi, hemodinamik olarak stabil olmayan hastalarda veya acil non-kardiyak cerrahi gerektiren semptomatik hastalarda cerrahi AKR veya TAKR'e köprü olarak tercih edilebilir	IIb	C
TKDCD ESC/EACTS	Ciddi miyokard fonksiyon bozukluğu olan, prerenal böbrek yetersizliği veya diğer organ disfonksiyonu olan hastalarda balon aortik valvotomi tanısal bir araç olarak düşünülebilir. TAKR uygulanabilen merkezde yapılacak aortik valvotomiyle bu durumların düzelmesi yol gösterici olabilir.	IIb	C
ACC/AHA	Aort darlığının düzeltilmesinden beklenen faydanın görülemeyeceği komorbiditeleri olan hastalarda TAKR önerilmez	III	B

TKDCD: Türk Kalp ve Damar Cerrahisi Derneği, ESC/EACTS: Avrupa Kardiyoloji Derneği/Avrupa Kardiyotorasik Cerrahi Derneği, ACC/AHA: Amerikan Kardiyoloji Koleji/Amerikan Kalp Derneği, AKR: Aort kapak raplasmanı, TAKR: Transkateter aort kapak replasmanı

Tablo 5. Asemtomatik ciddi aort darlığında da girişim önerileri

	Öneri	Öneri sınıfı	Kanıt düzeyi
ESC/EACTS	Ciddi AD olan ve başka bir nedenden kaynaklanmayan SV disfonksiyonu (EF<%50) olan asemptomatik hastalarda cerrahi AKR gereklidir.	I	C
TKDCD ACC/AHA	Ciddi AD olan ve başka bir nedenden kaynaklanmayan sistolik SV disfonksiyonu (EF <% 50) olan asemptomatik hastalarda cerrahi AKR gereklidir.	I	B
TKDCD ESC/EACTS	Ciddi AD olan asemptomatik hastalarda, aort darlığına bağlı olarak egzersizle semptomları ortaya çıkan anormal bir egzersiz testi varlığında cerrahi AKR gereklidir.	I	C
TKDCD ACC/AHA	Ciddi AD olan asemptomatik hastalarda egzersiz testinde kan basıncında ciddi bir düşüş gözlenmesi halinde cerrahi AKR düşünülmelidir.	IIa	B
TKDCD ESC/EACTS	Cerrahi riski düşük, normal EF'si olan asemptomatik hastalarda aşağıdaki bulgulardan biri mevcutsa, yukarıda belirtilen egzersiz testi anormallikleri görülmüyorsa dahi cerrahi AKR düşünülmelidir: • Çok ciddi aort darlığı Vmax >5.5 m/s • Ciddi kapak kalsifikasyonu ve Vmax için yıllık ≥0.3 m/s ilerleme hızı • Başka bir sebebe bağlı olmayan ve tekrarlayan ölçümlerde BNP yüksekliği • Başka bir sebebe bağlı olmayan şiddetli pulmoner hipertansiyon (istirahat sistolik PAB >60 mmHg)	IIa	C
ACC/AHA	Çok ciddi AD olan asemptomatik hastalarda cerrahi AKR düşünülebilir eğer; • Kalsifiye kapağın kısıtlı sistolik açılımı varsa • Vmax >5.0 m/s ve ortalama gradiyenti >60 mmHg ise • Düşük cerrahi risk grubundaysa	IIa	B
ACC/AHA	Ciddi aort darlığı olan ve asemptomatik görünen hastalarda AVR düşünülebilir eğer; • Kalsifiye aortik kapak varsa • Vmax 4.0-4.9 m/s ve ortalama gradiyenti 40-59 mmHg ise • Egzersiz testinde intolerans ya da kan basıncında düşme varsa	IIa	B
ACC/AHA	Ciddi AD olan düşük cerrahi risk grubundaki asemptomatik bir hastada Vmax ≥4.0 m/s ve ortalama gradiyenti ≥40 mmHg iken seri takiplerde yıllık ≥0.3 m/s Vmax artışı izleniyorsa cerrahi AKR düşünülebilir	IIb	C

AD: Aort darlığı, SV: Sol ventrikül, EF: Ejeksiyon fraksiyonu, AKR: Aort kapak replasmanı, Vmax: Aort jet akımı, PAB: Pulmoner arter basıncı

Tablo 6. Diğer kardiyak nedenlerle cerrahi uygulanacak hastalarda AKR önerileri

	Öneri	Öneri sınıfı	Kanıt düzeyi
ESC/EACTS	Asendan aort, KABG ya da başka bir kapak cerrahisi yapılacak hastalarda ciddi aort darlığı olması halinde AKR endikedir	I	C
TKDCD ACC/AHA	Asendan aort, KABG ya da başka bir kapak cerrahisi yapılacak hastalarda ciddi aort darlığı olması halinde AKR endikedir.	I	B
TKDCD ESC/EACTS ACC/AHA	Asendan aort, KABG ya da başka bir kapak cerrahisi yapılacak hastalarda orta dereceli aort darlığı olması halinde Kalp Ekibince karar verilerek AKR uygulanabilir	IIa	C

KABG: Koroner arter baypas greftleme, AKR: Aort kapak replasmanı

Kalp ekibinin tüm bu önerilerin doğrultusunda hastayı değerlendirmesi ve bireysel riskleri göz önünde bulundurması gerekir. Özellikle yüksek riskli hastalarda cerrahi AKR veya TAKR seçimi yapılacağı zaman Tablo 7'de gösterilen bazı durumlar ve hasta özellikleri sorgulanmalı, verilecek nihai karar bu değerlendirmeye göre alınmalıdır (15).

Tablo 7. Yüksek riskli hastalarda cerrahi AKR ve TAKR seçimi yapılırken kalp ekibinin değerlendirmeye alması gereken özellikler

Klinik ve Anatomi Özellikler	Cerrahi Aort Kapak Replasmanı	Transkateter Aort Kapak Replasmanı
Ciddi komorbiditelerin eşlik etmesi		●
<75 yaş	●	
Geçirilmiş kalp cerrahisi		●
STS/ EuroSCORE II ≥ %4		●
Şüpheli endokardit	●	
TAKR için damar erişim yolu problemi	●	
Porselen aorta		●
Toraks duvarına radyoterapi öyküsü		●
Aortik anulusa yakın koroner ostium varlığı	●	
Geniş aortik anulus	●	

AORT KAPAK CERRAHİSİ

Aort Kapağa Ulaşım Yolları

Aort kapak cerrahisi uygulanacağında klasik mediyan sternotomi, mini sternotomi (J sternotomi) ve sağ üst mini torakotomi aort kapağa ulaşım için tercih edilebilir (Resim 6).

Mini sternotomi gerektiğinde tam median sternotomiye dönmek için avantaj sağlar. Üst orta hat üzerinden 5-6 cm boyutunda cilt insizyonunu takiben sternum üst kısmı jugulumdan 4. interkostal aralığa kadar diseke edilir. Bu seviyeye kadar

kemik testeresi ile sternotomi uygulanarak mediastene ulaşılır (Resim 7). Perikarda ters T şeklinde kesi uygulanır ve askı dikişleri ile cerrahi alan hakimiyeti sağlanır. Mediyan sternotomi ve üst mini sternotomi insizyonlarında çıkan aorta direk olarak kanüle edilir. İki aşamalı venöz kanül sağ atriuma yerleştirilir. Aort köküne antegrad kardiopleji kanülü, sağ üst pulmoner vene vent kanülü yerleştirilir. Cerrahin tercihi ve kardiyopleji stratejisine göre retrograd kardiyopleji kanülü de yerleştirilebilir.

Mini torakotomi uygulanacak hastalarda sternal kenara yakın şekilde 2 veya 3. interkostal aralıktan 4-5 cm boyutunda insizyon yapılır. Kas dokular diseke edilir. Sağ internal torasik arter diseke ve ligature edilir. Plevral boşluktan perikarda ulaşılarak perikardiyotomi yapılır ve askı dikişleri yerleştirilir. Cerrahi alan hakimiyeti sonrası çıkan aorta ve aort kökü değerlendirilir. Kanulasyon için femoral arter ve ven hazırlanır. Tam doz heparinizasyon sonrası transözefagiyal EKO yardımı ile hidrofilik teller yerleştirilir. Femoral arter 17-19 Fr kanül kullanılarak kanüle edilir. Venöz kanulasyon genellikle 25 Fr bir kanül ile femoral venden gerçekleştirilir. Sağ üst pulmoner venden vent kanülü ve çıkan aortadan antegrad kardiyopleji kanülü yerleştirilir (22,23).

Resim 6. Aort kapak cerrahisinde kapağa ulaşım yolları

Resim 7. Üst mini (J) sternotomi uygulaması

Aort Kapak Replasmanı

Kardiyopulmoner baypasa girilmesini takiben cerrahın tercihine göre hafif veya orta derecede hipotermi altında çıkan aortaya kros klemp yerleştirilir. Yine cerrahın tercihi ile antegrad soğuk kan kardiyoplejisi, kristalloid kardiyopleji (Del Nido, Custadiol) ile kardiyak arrest sağlanır. Kan kardiyoplejisi kullanılan durumlarda devamlı retrograd kan kardiyoplejisi de kullanılabilir. AKD' na eşlik eden aort kapak yetmezliği mevcudiyetinde SV duvar gerilimine ve yetersiz koroner perfüzyona bağlı myokardial iskemiden korunmak için aortotomiyi takiben selektif kardiyopleji kanülleri ile selektif antegrad kardiyopleji uygulanması gerekmektedir (7,9,23,24).

Aortotomi uygulanmadan önce pulmoner arter ve etraf adventisyal dokular aort üzerinde veya aortotomi insizyonuna yakın ise diseke ve retrakte edilmelidirler. Sağ koroner arter ostiumunun 10-15 mm üzerinden transvers şekilde makas veya bistüri yardımı ile küçük bir kesi yapılır. Bu mesafe aortun ekartasyonunda ve aortotomiyi kapatırken sağ koroner arter yaralanmasından kaçınmak için önemlidir. Yapılan insizyondan aort kökü, kapak kalsifikasyonu, koroner ostiumların yerleşimi değerlendirilerek kapağa erişim için aortotominin transvers veya oblik mi yapılacağına karar verilir. Kapak değerlendirildikten sonra insizyon oblik olarak non koroner liflete doğru uzatılabilir. Uzatılan insizyon aortik anulusun 10 mm üzerinde sonlandırılmalıdır. Bu mesafenin korunması anulus dikişlerinin konulmasını ve aortotomiyi kapatmayı kolaylaştırır.

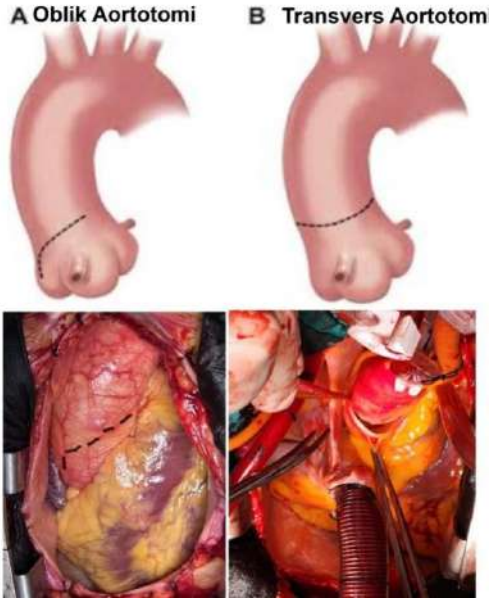

Resim 8. Aortotomi yöntemleri

Aort kapağa ulaşıldıktan sonra komissürlere konulacak askı süturları ile anulus daha rahat değerlendirilir hale gelir. Kapak lifletleri diseksiyon makası yardımı ile anulus sınırına 1-2 mm kalacak şekilde eksize edilir (Resim 9). Eksizyon tercihen kolaydan zora olacak şekilde sağ koroner, sol koroner ve non-koroner liflet sıralaması ile yapılmalıdır. Eksizyon anulusa çok yakın olursa anulus bütünlüğü bozulabileceği gibi kapak süturlerinin güvenli konulması da zorlaşacaktır.

Resim 9. Eksize edilen aortik lifletler

AKD cerrahisinde operasyon başarısının en önemli kısmı iyi bir dekalsifikasyondur. Liflet eksizyonunu takiben kalsifikasyon anuler bölgeye ulaşmış ise bu kalsifiye dokular ronjur yardımı ile dikkatli bir şekilde çıkartılmalıdır. Dekalsifikasyon işlemi esnasında anuler zayıflama gelişir ise plejitli süturler ile bu bölge güçlendirilmelidir. Yine non koroner anulus bölgesindeki dekalsifikasyon işleminde anterior mitral lifletin yakın komşuluğundan dolayı yaralanmamasına dikkat edilmelidir. Kalsifikasyon çıkan aortaya uzanıyor ve aort köküne cerrahi müdahale yapılmayacak ise bunlara dokunmaktan kaçınılmalıdır. Tüm bu dekalsifikasyon işlemleri esnasında SV içerisine partikül düşmemesine dikkat edilmelidir. Bu esnada cerrah tercihine göre SV kavitesine ıslak gazlı bez konulabilir. Liflet rezeksiyonu ve dekalsifikasyon işleminden sonra kapak süturlerinin yerleştirilmesinden önce veya hemen sonra SV soğuk serum fizyolojik ile yıkanarak olası partiküller aspire edilir (Resim 10).

Resim 10. Sol ventrikül kavitesinin yıkanması

Seçilen protez tipine ve markasına ait ölçerler ile anulus boyutu ölçülür (Resim 11). Mümkün ise ölçüme ait bir numara küçük protez tercih edilmelidir (< 21 numara olmamak kaydı ile) . Ancak ölçümde hasta/kapak uyumsuzluğu olacağı düşünülüyor ise daha büyük protez takmak için kök genişletme prosedürleri değerlendirilmelidir.

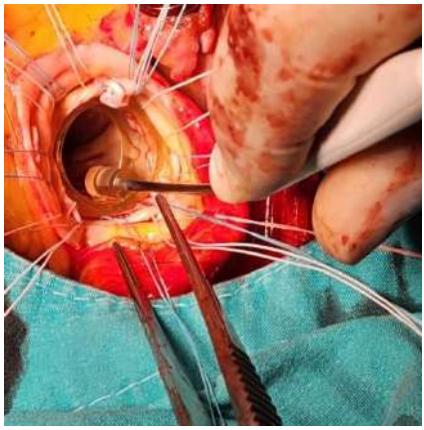

Resim 11. Protez ölçeri ile aortik anulusun ölçülmesi

AKR'ında devamlı sütur, basit sütur, basit U sütur, plejitli subanuler U sütur ve plejitli supraanuler U sütur gibi pek çok sütur tekniği vardır. Ancak özellikle ileri yaş kalsifikasyonu yoğun AD hastalarında zayıflamış anulus ile sıklıkla karşılaşıldığı için plejit destekli U sütur tekniği uygulanmalıdır. Plejitli dikiş

kullanılması paravalvuler kaçak riskini önemli ölçüde azaltır. Mekanik veya biyoprostetik aort kapaklarda plejitlerin subanuler veya supraanuler olmasının önemi yoktur. Supraanuler süturlar cerrahi teknik açıdan daha kolay yerleştirilir. Subanuler plejitli süturlar ise zayıflamış anulus dokusunu kapağın stenti arasında sıkıca saracağı için daha güvenli kabul edilirler (Resim 12). Ancak süturun düğümleme esnasında kopması halinde plejitin SV kavitesine düşme riski mevcuttur. Bu durumda protezin sökülmesi gerekebilir.

Dar aort kökü olan hastalarda non koroner liflet bölgesindeki süturlar protezin rahat oturması ve olası aort kök yaralanmasını engellemek için protezin dikiş halkasından plejitsiz olarak U şeklinde geçilerek aortun dışına alınır ve burada plejit desteği ile bağlanabilir.

Non-koroner ve sağ koroner anulusa yakın bölgelerdeki süturlerin derin geçilmesi halinde His demeti hasarı gelişebileceğinde kalp bloğu gelişebilir.

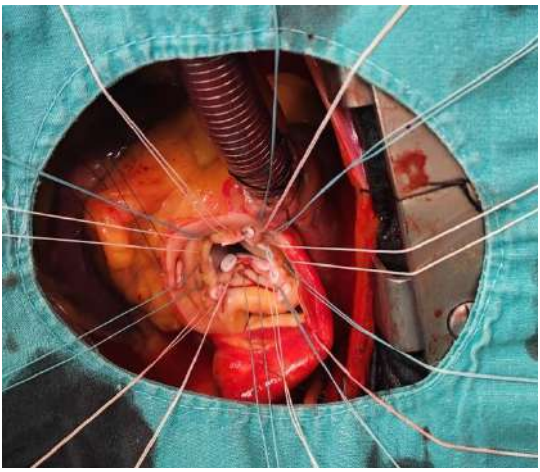

Resim 12. Subanuler yerleştirilmiş plejitli U süturler

Süturların anulusa yerleştirilmesini takiben sütur iğneleri protezin dikiş halkasının orta kesiminden aşağıdan yukarı doğru tek tek geçirilir. Asistan yardımı ile süturlar gergin tutularak protezin tutucusu veya bir klemp yardımı ile cerrah protezi anulusa yerleştirir. Bu esnada süturların ıslatılması protezin inişini kolaylaştırır. Biyoprotez kapakların anulusa indirilmesinde protezin ayaklarının koroner ostiumlara gelmeyecek şekilde yerleştirilmesi gerekmektedir. Biliflet mekanik protezlerde lifletler septuma paralel şekilde yerleştirilir. Öncelikle komissürlerdeki süturlar bağlanır ve protezin tutucusu çıkartılır. Süturların bağlanmasına sol koroner liflet tarafından başlanarak saat yönünde devam edilir (Resim 13). Dar aortik anuluslarda protezin yerleşmesinde zorluk yaşanır ise cerrah bir klemp yardımı ile protezin dikiş

halkasından dikkatlice bastırarak protezin anulusa oturmasını destekleyerek süturları düğümlemeye devam edebilir. Tüm süturlar protezin dikiş halkası üzerinde kalacak şekilde düğümlenir ve kısa olarak kesilir. En son protezin açılımı kontrol edilir.

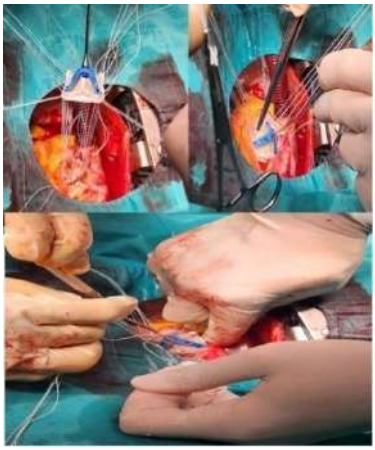

Resim 13. Aortik protezin yerleştirilmesi

Aortotomi 4/0 monoflaman absorbe olmayan süturlar ile uçlarından başlanarak devamlı sütur tekniği ile kapatılır. Geçilen süturlar aortotomi insizyonundan en az 4-5 mm genişlikte kanama riskini azaltmak için adventisya ve varsa aort üzerindeki dış yağ dokusunu içerisine alacak şekilde olmalıdır. Cerrahın tercihine göre aortotominin uçlarında sütur desteğini arttırmak ve olası kanamalardan kaçınmak için perikard veya teflon felt plejitler kullanılabilir. Bir diğer sık kullanılan teknik ise kunduracı dikişleri olarak da adlandırılan aortotominin ilk katının matres süturlar ile ikinci katının üst üste devamlı sütur tekniği ile kapatılmasıdır (Resim 14).

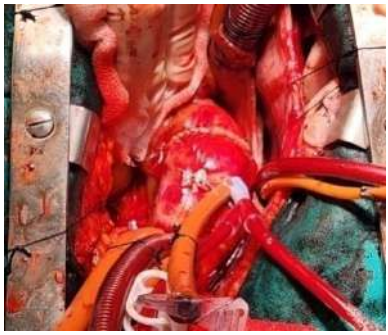

Resim 14. Kunduracı dikiş tekniği kullanılarak kapatılmış aortotomi

Dikişsiz Aort Kapak Replasmanı

Dikişsiz AKR yapılacak hastaların seçiminde preoperatif dönemde kontrastlı bilgisayarlı tomografi anjiografi ile aort kökü, sinotubuler bileşke, anulus ve anuler kalsifikasyonlar, çıkan aort çapı ve kalsifikasyonları mutlaka değerlendirilmelidir (8).

Dikişsiz AKR yapılacağında da standart AKR de olduğu gibi kanulasyon uygulanır ve kardiyopulmoner baypasa girilerek kros klemp yerleştirilir ve kardiak arrest sağlanır. Özellikle supraanuler nitinol iskeleti olan bir dikişsiz protez tercih edilmiş ise aortotomi anulusun 3.5 cm üzerinden epiaortik yağ yastıkçığına yakın yerden transvers olarak uygulanmalıdır. Oblik aortotomi uygulamasında veya anulusa yakın transvers aortotomi uygulanmasında protezin iskeletinden dolayı aortotominin kapatılması son derece zor olacaktır. Yine standart liflet eksizyonu ve dekalsifikasyon uygulanır.

Ardından dikişsiz protezin özel kapak ölçeri ile anulus boyutu ölçülür. Doğru ölçümde kapak ölçerin şeffaf tarafı anulusu kolaylıkla ve dirençle karşılaşmadan geçerken beyaz tarafı direnç ile karşılaşmalıdır.

Yanlış küçük ölçeklendirmede paravalvuler kaçak, liflet koaptasyon yetersizliğine bağlı santral kaçak veya protezin geç migrasyonuna neden olabilir. Büyük ölçeklendirmede ise nitinol iskelet tam açılamayarak içe katlanabilir. Paravalvuler kaçak veya supraanuler migrasyon gerçekleşebilir. Ölçüm sonucunda en büyük dikişsiz protezin üstünde bir kapak gereksinimi var ise standart dikişli bioprotez aort kapak tercih edilmelidir. Uygun boyutta protez seçimi yapıldıktan sonra cerrahi masada protez implantasyon için hazırlanarak taşıyıcısına yüklenir (Resim 15).

Resim 15. Dikişsiz protezin implantasyon için özel aparatı ile taşıyıcısına yüklenmesi

Liflet eksizyonu esnasında komissürlere askı süturları konulmuş ise dikişsiz protez yerleştirilmeden çıkartılmalıdır. Sonrasında geçici kılavuz poliprolen süturlar nadir olara tabir edilen her sinüsün en alt orta noktasından ve protezin halkalarından geçirilir (Resim 16). İmplantasyon sırasında kılavuz süturlar dik şekilde yukarı çekilir ve protez taşıyıcısı yardımı ile tam anulusa oturtulur. Balon uygulanmasından sonra cerrah koroner ostiumları, liflet simetrisini, koaptasyonu ve protezin oturuşunu değerlendirmelidir (Resim 17). Anulus dokusunun üstten veya alttan görülmemesi beklenir. İmplantasyonun uygun olduğu görüldükten sonra kılavuz poliprolen süturlar çıkartılır. Yanlış yerleştirme düşünülüyor ise nitinol iskelet penset yardımı ile içe doğru kıvrılarak çıkartılır ve protez yeniden hazırlanabilir (25,26).

Resim 16. a) Naidrlerden kılavuz süturların konulması b) protez halkalarından kılavuz süturların geçirilmesi c) protezin implantasyona hazır hale gelmesi

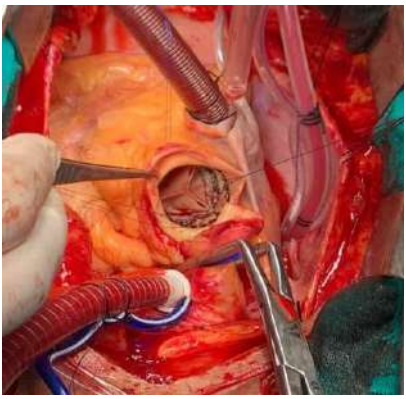

Resim 17. İmplantasyonu tamamalanmış dikişsiz supraanuler biyoprotezin görünüşü

Kapak Seçimi ve Antitrombotik Tedavi

Mekanik ve biyoprotez olmak üzere iki çeşit kalp kapağı bulunmaktadır. Kapak seçimi yapılırken her hastanın bireysel özellikleri göz önünde bulundurularak karar verilmelidir. Hastanın yaşam tarzı, kapağın dayanıklılığı, uzun süreli antikoagulan kullanımı, tromboembolik risk faktörleri, kadınlarda çocuk beklentisi gibi pek çok özellik göz önünde bulundurulmalı ve seçilecek protezin tipine hasta ile birlikte karar verilmelidir.

Yetişkin hastalarda 19 numara kapak postoperatif ciddi rezidüel gradiyent yaratması nedeni ile takılmamalıdır. 21 numaralı kapak ise vücut yüzey alanı 1.5-1.7 m^2 olan ve sedanter yaşam tarzı olanlar dışında tercih edilmemelidir (7).

Aort kapak seçimi ile ilgili ulusal ve uluslararası kılavuz önerileri Tablo 8 de gösterilmiştir (8,15,21).

Tablo 8: Mekanik ve biyoprotez kapak önerileri

	Öneri	Öneri sınıfı	Kanıt düzeyi
TKDCD ACC/AHA	Mekanik ve biyoprotez kapak tercihi bilgilendirilmiş hastanın isteğine göre yapılır.	I	C
TKDCD ESC/EACTS	Uzun süreli antikoagulasyon için kontrendikasyon yok ise mekanik kapak önerilir.	I	C
TKDCD ESC/EACTS ACC/AHA	Antikoagulan tedavinin kontrendike olduğu ya da uygun şekilde yönetilemeyeceği herhangi bir yaşta ve kanama riski yüksek olan hastalarda biyoprotez kapak önerilir.	I	C
TKDCD ESC/EACTS	Mekanik kapak trombozu nedeniyle yeniden cerrahi için biyoprotez kapak önerilir.	I	C
TKDCD ESC/EACTS	Redo kapak cerrahisi riski ve olasılığı düşük olan hastalarda biyoprotez seçilmelidir.	IIa	C
TKDCD ESC/EACTS	Önceden başka bir pozisyonda mekanik protez nedeniyle antikoagulasyon alan hastada mekanik protez düşünülmelidir.	IIa	C
TKDCD ESC/EACTS	Hasta <60 yaş ise aortik pozisyonda, <65 yaş ise mitral pozisyonda mekanik protez düşünülmelidir.	IIa	C
TKDCD ESC/EACTS	Gelecekte redo cerrahinin yüksek riskli olduğu ve 10 yılın üstünde bir sağ kalım beklentisi olan hastalarda mekanik protez düşünülmelidir.	IIa	C
TKDCD ESC/EACTS	Gebelik düşünen genç kadınlarda biyoprotez düşünülmelidir	IIa	C

AKR sonrası tromboembolik riskin en yüksek olduğu dönem operasyon sonrası ilk aylardır. Postoperatif en erken dönemde antikoagulan tedavi başlanmalıdır. Oral antikoagulasyon ile istenilen INR hedeflerine ulaşana kadar unfraksiyone heparin veya düşük molekül ağırlıklı heparinler ile köprüleme

yapılmalıdır (27,28). Mekanik kapak replasmanı uygulanan hastalara ömür boyu vitamin K antagonisti verilmeli ve INR düzeyi hedefi 2.5 civarında olacak şekilde takip edilmelidirler. Antiagregan tedaviler antikoagulan tedaviye eklendiğinde tromboemboli riskleri azalmakla birlikte kanama riski artacağı için hastanın aterosklerotik risk faktörlerine göre karar verilmeli ve düşük doz antiagregan tercih edilmelidir.

Tablo 9: Mekanik ve biyoprotez kapak replasmanlarında antiembolik tedavi önerileri

	Öneri-Mekanik	Öneri sınıfı	Kanıt düzeyi
ACC/AHA	Tüm mekanik kapaklı hastalarda ömür boyu VKA ile oral antikoagulasyon ve INR monitorizasyonu önerilir.	I	A
TKDCD ESC/EACTS	VKA tedavisi kesilecek ise UFH ya da DMAH terapotik dozu ile geçiş önerilir	I	C
TKDCD ESC/EACTS	Yeterli INR'ye rağmen tromboemboli durumunda VKA'ya düşük doz aspirin (75-100 mg/gün) düşünülmelidir.	IIa	C
TKDCD ESC/EACTS	Eş zamanlı aterosklerotik hastalık durumunda VKA'ya düşük doz aspirin (75-100 mg/gün) düşünülebilir.	IIb	C
TKDCD ESC/EACTS	Akut koroner sendrom gibi yüksek iskemik riskli durumlarda üçlü tedavi (75-100 mg aspirin, 75 mg klopidogrel, VKA) 1-6 ay arası düşünülmelidir	IIa	B
TKDCD ESC/EACTS	Perkütan koroner girişim uygulanan hastalarda antiplatelet tedavi 12 ay sürdürülmelidir.	IIa	B
TKDCD ESC/EACTS	VKA'ya ilaveten aspirin ve/veya klopidogrel gerektiren hastalarda VKA dozu önerilen doz aralığının en alt sınırında hedef İNR dikkatlice düzenlenmelidir.	IIa	B
ACC/AHA	Mekanik bi-liflet AVR'li ve herhangi bir tromboemboli risk faktörü olmayan hastalarda VKA ile antikoagulasyon İNR 2,5 olacak şekilde sürdürülmelidir	I	B
	Öneri-Biyoprotez	Öneri sınıfı	Kanıt düzeyi
TKDCD ESC/EACTS	Başka nedenle antikoagulasyon endikasyonu olan ve biyoprotez yerleştirilen hastalarda ömür boyu oral antikoagulasyon önerilir.	I	C
TKDCD ESC/EACTS	Aort biyoprotezi ya da kapak koruyucu cerrahiden sonra ilk 3 ay düşük doz aspirin düşünülmelidir.	IIa	C
TKDCD ESC/EACTS	Cerrahi aort biyoprotezinden sonra ilk 3 ay oral antikoagulasyon düşünülmelidir.	IIb	C

Günümüzde Kullanılan Aort Kapak Protezleri

İdeal bir protez kolay takılmalı, uzun dönem durabilitesi olmalı, trobojenik olmamalı, enfeksiyona dirençli olmalı ve sonrasında rezidüel gradiyente yol açmamalıdır. Günümüzde tüm bu özellikleri karşılayan ideal bir protez bulunmamaktadır. Cerrahın protez seçiminde hastanın bireysel özelliklerini değerlendirmesinin dışında sağlık otoritesinin denetim ve kontrolünde olan firmaların teknik, ürün ve servis desteği, protez maliyeti gibi durumlar da etkili olmaktadır. Tüm bu faktörler göz önüne alındığında günümüzde kullanılabilecek protez çeşitleri Tablo 10, Tablo 11 ve Tablo 12 de gösterilmiştir.

Tablo 10. Biyolojik aort kapak tipleri

Üretici Firma	Kapak Modeli
• Medtronic (Minneapolis,USA)	• Avalus • Hancock II • Mosaic
• Abbott (Santa Clara, USA)	• Trifecta • Trifecta GT • Biocor-Epic • Biocor-Epic Supra
• Corcym-Sorin (Saluggia, Italy)	• Mitroflow • Crown
• Edwards Lifesciences (Irvine, CA, USA)	• Insipiris • CE Perimount 2700 • CE Magna 300

Tablo 11. Dikişsiz biyolojik aort kapak tipleri

Üretici Firma	Kapak Modeli
• Corcym-Sorin (Saluggia, Italy)	• Perceval
• Edwards Lifesciences (Irvine, CA, USA)	• Intuity Elite
• ATS (Mineapolis, USA)	• ATS 3f Enable Bioprosthesis

Tablo 12. Mekanik aort kapak tipleri

Üretici Firma	Kapak Modeli
• Corcym-Sorin (Saluggia, Italy)	• Carbomedics Orbis • Carbomedics Standard • Carbomedics Tophat
• Medtronic (Minneapolis,USA)	• Medtronic Open Pivot AP
• St Jude (Mineapolis, USA)	• St Jude HP • St Jude Regent • St Jude Standard
• Cryolife (Texas, USA)	• OnX

Kaynaklar

1. Nkomo VT, Gardin JM, Skelton TN, Gottdiener JS, Scott CG and Enriquez-Sarano M. Burden of valvular heart diseases: a population-based study. Lancet. 2006; 368:1005-11
2. Shu, L.; Yuan, Z.; Li, F.; Cai, Z. Oxidative stress and valvular endothelial cells in aortic valve calcification. *Biomed. Pharmacother.* 2023, *163*, 114775.
3. Arsenault BJ, Loganath K, Girard A, et al. Lipoprotein(a) and Calcific Aortic Valve Stenosis Progression. *JAMA Cardiol.* 2024, e241882
4. Enar, R. (2007). Aort sklerozu, kalsifik aort stenozu. Rasin Enar (Ed.), *Temel Kardiyoloji* (s 905-917). İstanbul: Nobel Tıp Kitabevleri
5. Otto CM. Calcific aortic stenosis--time to look more closely at the valve. *N Engl J Med*. 2008; 359:1395-8.
6. Demirbag R, Sade LE, Aydin M, Bozkurt A and Acarturk E. The Turkish registry of heart valve disease. *Turk Kardiyol Dern Ars*. 2013;41:1-10.
7. Kırali, K., Rabuş, MB. (2013). Aort Darlığı. Mustafa Paç, Atıf Akçevin, Serak Aykut Aka, Suat Büket, Tayyar Sarıoğlu (Ed.), *Kalp ve Damar Cerrahisi* içinde (2. Baskı, s. 627-664). Ankara: MN Medikal & Nobel Tıp Kitabevi
8. Diken, Aİ., Özyalçın, S., Yalçınkaya, A., Türel HA. (2020). Aort Kapak Darlığı. Adem İlkay Diken, Selim Erentürk, Murat Bülent Rabuş, Ahmet Rüçhan Akar, Murat Sargın, Mehmet Ali Özatik (Ed.), *Kalp Kapak Hastalıkları Kılavuzu* içinde (s. 10-20). Ankara: Sözkesen Matbaacılık
9. Larry, R.K., Kron, I.L. & Spray, T.L. (2013). Mastery of Cardiothoracic Surgery (Adem GÜNGÖR, Çev.ed.). Ankara: Güneş Tıp Kitabevleri
10. Ross J, Braunwald E. Aortic stenoisis. Circulation 1968; 38:61
11. Jacobs JP, Shahian DM, Prager RL, et all. The Society of Thoracic Surgeons National Database 2016 Annual Report. *Ann Thorac Surg*. 2016; 102:1790-1797
12. Tsampasian V, Grafton-Clarke C, Ramos AEG, et al. "Management of asymptomatic severe aortic stenosis: a systematic review and meta-analysis." *Open Heart* 9.1 (2022): e001982.
13. Paolisso P, Beles M, Belmonte M, et al. "Outcomes in patients with moderate and asymptomatic severe aortic stenosis followed up in heart valve clinics." *Heart* 109.8 (2023): 634-642.
14. O'Keefe, JH., Hammill, SC., Freed, M., Pogwizd, SM. (2001). EKG Kriterleri ve Kalp Yaşam Desteği El Kitabı (Zeki ÖNGEN, Çev. Ed.). İstanbul: Avrupa Tıp Kitapçılık LTD.ŞTİ. Yayınları

15. Vahanian A, Beyersdorf F, Praz F, et al. "2021 ESC/EACTS Guidelines for the management of valvular heart disease: developed by the Task Force for the management of valvular heart disease of the European Society of Cardiology (ESC) and the European Association for Cardio-Thoracic Surgery (EACTS)." *European heart journal* 43.7 (2022): 561-632.
16. Zamorano JL, Badano LP, Bruce C, et al. EAE/ASE recommendations for the use of echocardiography in new transcatheter interventions for valvular heart disease. *Eur Heart J*. 2011; 32:2189-214
17. Rafique AM, Biner S, Ray I, Forrester JS, Tolstrup K and Siegel RJ. Meta-analysis of prognostic value of stress testing in patients with asymptomatic severe aortic stenosis. *Am J Cardiol*. 2009; 104:972-7
18. Marechaux S, Hachicha Z, Bellouin A, et al. Usefulness of exercise-stress echocardiography for risk stratification of true asymptomatic patients with aortic valve stenosis. *Eur Heart J*. 2010; 31:1390-7
19. Cartlidge TR, Bing R, Kwiecinski J*, et a.l* Contrast-enhanced computed tomography assessment of aortic stenosis *Heart* 2021;107:1905-1911.
20. Clavel MA, Malouf J, Michelena HI, et al. B-type natriuretic peptide clinical activation in aortic stenosis: impact on long-term survival. *J Am Coll Cardiol*. 2014; 63:2016-25.
21. Otto, C, Nishimura, R. et al. 2020 ACC/AHA Guideline for the Management of Patients With Valvular Heart Disease: A Report of the American College of Cardiology/American Heart Association Joint Committee on Clinical Practice Guidelines. *JACC.* 2021 Feb, 77 (4) e25–e197.
22. Goyal A, Chhabra L, Parekh A, et al. Minimally Invasive Aortic Valve Surgery. [Updated 2024 Feb 2]. In: StatPearls [Internet]. Treasure Island (FL): StatPearls Publishing; 2024 Jan-. Available from: https://www.ncbi.nlm.nih.gov/books/NBK470376
23. Kouchoukos, N.T., Blackstone, E.H., Hanley, F.L., Kirkling, J.K. (2013). Kirkling / Barratt-Boyes Cardiac Surgery (Fourth Edition). Philedelphia: Elsevier Saunders
24. Khonsari, S., Sintek, C.F.(2011). Kalp Cerrahisi Temel Teknikler, Tehlikeler ve Önlemleri. (Erol ŞENER, Çev.Ed.). Ankara: Güneş Tıp Kitabevleri
25. Vasanthan V, et al. "Perceval valve implantation: technical details and echocardiographic assessment." *The Annals of Thoracic Surgery* 107.3 (2019): e223-e225.

26. Glauber M, Miceli A, di Bacco L. "Sutureless and rapid deployment valves: implantation technique from A to Z—the Perceval valve." *Annals of cardiothoracic surgery* 9.4 (2020): 330.
27. Iung B, Rodes-Cabau J. The optimal management of anti-thrombotic therapy after valve replacement: certainties and uncertainties. Eur Heart J 2014; 35:2942–2949
28. Rivas-Gandara N, Ferreira-Gonzalez I, Tornos P, Torrents A, Permanyer-Miralda G, Nicolau I, et al. Enoxaparin as bridging anticoagulant treatment in cardiac surgery. Heart 2008; 94:205–210

7. Bölüm

AORT KAPAK CERRAHİSİNDE AORT KÖKÜ GENİŞLETME TEKNİKLERİ

Yasin İNAL*

ÖZET

Aort kapak replasmanı (AVR), aort kapak hastalıklarının cerrahi tedavisinde standart yaklaşım olup, sol ventrikül yükünü azaltarak klinik sonuçları iyileştirmek amaçlanmaktadır. Ancak küçük aort anulusuna sahip hastalarda protez–hasta uyumsuzluğu (PPM), artmış morbidite ve mortalite ile ilişkili önemli bir sorundur. Bu nedenle, uygun protez kapak implantasyonunu sağlamak amacıyla aort kökü genişletme (ARE) teknikleri geliştirilmiştir.

ARE teknikleri anterior ve posterior yaklaşımlar olarak sınıflandırılmaktadır. Konno-Rastan ve Hvass gibi anterior teknikler daha geniş anüler genişleme sağlarken, artmış cerrahi kompleksite ve komplikasyon riski ile ilişkilidir. Buna karşılık Nicks, Manouguian ve Nuñez gibi posterior teknikler daha sınırlı genişletme sunmakla birlikte daha düşük cerrahi risk profiline sahiptir. Molina'nın çift yama tekniği ve Yamaguchi'nin kombine yaklaşımı gibi modifikasyonlar ise genişletme kapasitesi ile cerrahi güvenlik arasında denge kurmayı amaçlamaktadır.

Mevcut veriler, ARE uygulamalarının ameliyat süresini uzatmasına rağmen ek mortalite artışına yol açmadığını ve PPM insidansını azaltarak fonksiyonel sonuçları iyileştirdiğini göstermektedir.

Sonuç olarak, uygun hasta seçimi ve deneyimli merkezlerde uygulandığında ARE teknikleri güvenli ve etkili olup, AVR sonuçlarının optimize edilmesinde önemli rol oynamaktadır.

Anahtar Kelimeler: Aort kapak replasmanı, aort kökü genişletme, protez–hasta uyumsuzluğu, Konno-Rastan, Nicks tekniği, Manouguian tekniği

* Op.Dr., T.C. Sağlık Bakanlığı Isparta Şehir Hastanesi
yasininal32@gmail.com

Giriş

Aort kapak replasmanı (AVR); aort kapak cerrahisinde sol ventrikül basınç ve hacim yükünü azaltmayı, hastanın semptomlarınıgidermeyi, beklenen yaşam süresini arttırmayı hedefleyen standart bir tekniktir (1). Cerrahi teknikler ve protez tasarımındaki gelişmeler morbidite ve mortalitede azalmaya katkı sağlamıştır. Ancak hala küçük anulusa sahip hastalarda protez hasta uyumsuzluğunun (PPM) oluşmaması için ek cerrahi prosedürler gerekebilmektedir.

Hasta Protez Uyumsuzluğu (PPM)

Hasta protez uyumsuzluğu; protez kapağın efektif orifis alanının nativ kapak alanına göre daha küçük olduğu durum olarak tanımlanır (2). Pibarot ve arkadaşları protez kapak efektif orifis alanını, vücut yüzey alanına endekslemiş ve sonuç olarak 0.85 cm^2/m^2 veya daha az olmasını hasta protez uyumsuzluğu olarak tanımlamışlardır (3). Blais ve arkadaşları ise 0.65 cm^2/m^2 veya daha düşük değerleri ‘’ciddi’, 0.65 - 0.85 cm^2/m^2 arasındaki değerleri ‘’orta’’, 0.85 cm^2/m^2 ve üzerindeki değerleri ‘’normal’’ olarak sınıflandırmışlardır (4).

Hasta protez uyumsuzluğu AVR sonrası ciddi morbidite ve mortalite nedenlerinden biridir. AVR sonrası hasta protez uyumsuzluğunun insidansının %44 seviyelerine ulaştığı bildirilmiştir (5).

Aortik Kök Genişletme Cerrahi Tekniklerinin Değerlendirilmesi

Birden fazla aort kökü genişletme tekniği bulunmaktadır. Bunların içerisinden bazıları konjenital kalp cerrahisinde uygulanabilirken, bazıları erişkin kalp cerrahisinde uygulanabilmektedir. Bu bölümde ele aldığımız teknikler, erişkin kalp cerrahisinde uygulanabilen, daha önceden tanımlanmış veya tanımlanan tekniklerde önemli bir değişikliğe yol açtığı savunulan modifikasyonları içermektedir.

Aort kökü genişletme tekniklerini gerçekleştirebilmek öncelikle aort kapağın anatomisine hakim olmayı gerektirmektedir. Özellikle mitral kapak anterior liflet ile ilişkisine, iletim yollarına, koroner arterlerin kökenine ve seyrine, sol atriyum ile ilişkisine, pulmoner arter ve pulmoner kapakla olan ilişkisine hakim olunmalıdır (6).

Anterior Aort Kökü Genişletme Teknikleri

a. Konno-Rastan Tekniği

1975 yılında Konno ve arkadaşları (7), ardından Rastan ve Koncz (8) tarafından ayrı ayrı tanımlanmış bir tekniktir. Bu teknik subvalvüler,valvüler ve supravalvüler stenozun düzeltilmesine olanak sağlamaktadır (9).

Kardiyak arrest sonrası aort diseksyonu longitüdinal olarak gerçekleştirilir (Resim-1). Diseksyon sağ koroner arterin 4-5 mm solundan geçecek şekilde interventriküler septuma doğru uzatılır (Resim-2). Bir diğer kesi aort anulusundan başlayarak, eğrisel bir şekilde, sağ ventrikül çıkış yoluna (RVOT), anteriora uzatılır (Resim-2). Böylece aort kökü ve sol ventrikül çıkış yolu (LVOT) geniş bir şekilde açılmış olur. Bu kesi büyük bir kapak implantasyonu için olanak sağlar.

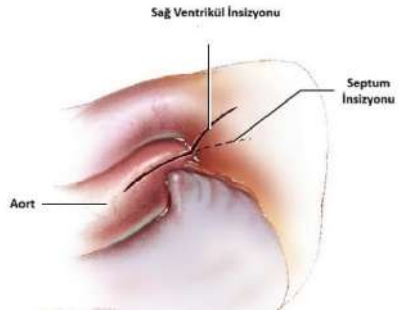

Resim 1. Aortotomi ve Sağ Ventrikül İnsizyonu

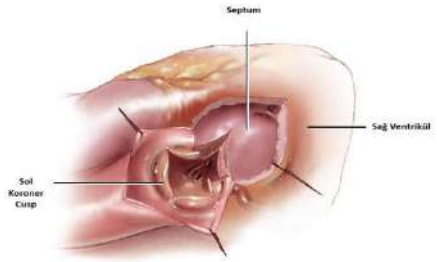

Resim 2. Ventriküler Septuma Uzatılmış Kesi

Oluşan defekt iki katmanlı dakron yama ile kapatılır. Aort kapak protezi bölünmüş aort anulusunun çevresine yerleştirildikten sonra dakron yama kesinin en alt ucundan başlanarak interventriküler septuma sütüre edilir(Resim-3). Yamanın derin kısmı aort insizyonunu kapatmak için kullanılırken, yüzeyel kısmı RVOT'u kapatması için ön yüzeye katlanır (Resim-3), (Resim- 4).

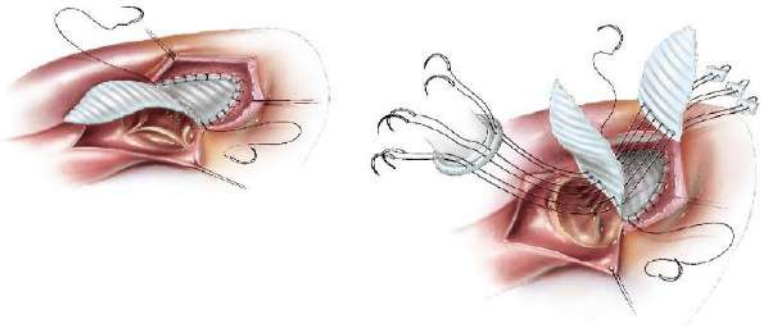

Resim 3. Çift Katmanlı Patch Yama

Resim 4. Aortotomi ve Ventrikülotominin Onarılması

Rastan ve arkadaşları ise longitüdinal aortotomiyi pulmoner kapağın altında kalacak şekilde RVOT 'a doğru daha sonra interventriküler septuma kadar uzatmışlardır. Bu insizyon interventriküler septumun daha kolay incelenmesine olanak sağlamıştır.

Konno–Rastan aortoventrikülopLastisi, aort kökünü maksimum düzeyde genişletirken çok seviyeli darlıkların düzeltilmesine olanak sağlar. Ancak işlem sırasında sağ koroner arter ve dalları, sol ön inen arterin septal dalı ve pulmoner kapak korunmalıdır. Günümüzde cerrahlar çoğunlukla pulmoner anulusun yaklaşık 5 mm altında enine bir kesi tercih ederken (10), bazıları RVOT kesisini yönlendirmek ve pulmoner kapağı korumak amacıyla ana pulmoner arterde küçük bir kesi yapmaktadır (11).

Yöntemin en önemli komplikasyonu kanamadır; Dacron yamalar, hipertrofik kas boyunca derin, tam kalınlıkta sütürler ve neo-anulus düzeyinde kullanılan kapak dikiş plejitleri hemostaza katkı sağlar. Aort protezlerinin kullanılamadığı yenidoğan ve bebeklerde, pulmoner kapağın daha büyük olması nedeniyle Ross prosedürü Konno işlemiyle kombine edilebilir. Uygun pulmoner kapak anatomisi mevcutsa, bu yaklaşım, enfektif endokarditli yetişkinlerde de uygulanabilmektedir (12).

b. Hvass'ın Aortaventriküloplastisi

Hvass ve arkadaşları (13), Konno tekniğiyle ilişkili komplikasyonları azaltmak amacıyla aortoventriküloplasti prosedürüne pulmoner otogreft hasadı tekniğini entegre etmişlerdir (11). Bu teknikte otogreft çıkarımına ilişkin cerrahi kılavuzlar doğrultusunda, pulmoner arter kapağı sağ ventrikülden kısmen mobilize edilir. Bu işleme, kapak sinüslerinin altındaki anterior sağ ventrikül duvarına yapılan kısa bir insizyon ile başlanır. Bu amaçla pulmoner arter gövdesinin kontrollü olarak açılması, sinüslerin doğrudan görülmesini sağlayarak uygun diseksiyon düzleminin belirlenmesini kolaylaştırabilir ve kapak yapraklarının zarar görme riskini azaltabilir. Anterior insizyon, pulmoner kapak yapraklarından yaklaşık 3–5 mm uzaklıkta olacak şekilde lateral yönde ilerletilir. Sol tarafa doğru yapılan keskin diseksiyon, sol ön inen koroner arter bölgesine ulaşılmadan önce sonlandırılır. Sağ tarafa doğru ise insizyon, arteriyel yaralanma riskini önlemek amacıyla ilk septal dalın seyrettiği posterior bölgeye yaklaşana kadar pulmoner kapak çevresinde devam ettirilir (Resim- 5).

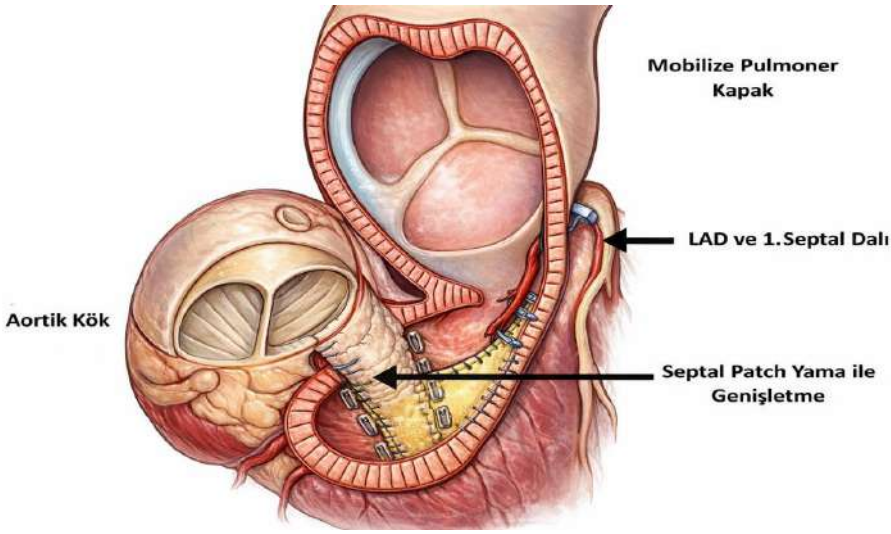

Resim 5. Hvass'ın Aortoventriküloplastisi

Bu manevra, interkoroner komissür ile hizalanan interventriküler septumun açığa çıkmasını sağlar. Bu seviyede aort duvarının kalıntısı açılır ve insizyon aort anulusunun kesilmesiyle sürdürülür; ardından açıklık interventriküler septuma doğru yaklaşık 3 cm uzatılır. Genişletilmiş açıklığa uyum sağlayacak şekilde yaklaşık 2 × 4 cm boyutlarında bir Dacron yama hazırlanır ve septal açıklığın sağ tarafına yerleştirilir. Bu rekonstrüksiyon ile aort anulus çevresi yaklaşık 1,5 cm

genişlemiş olur (Resim- 5). Daha sonra hastanın nativ anulusuna ve Dacron yama uzantısına protez kapak implante edilir.

Ardından asendan aort, Dacron tüp greft ile replase edilir. Mobilize edilen pulmoner kapak ise, Dacron septal genişletmesinin oluşturduğu minimal yer değişikliğine uyum sağlayacak şekilde başlangıçtaki anatomik konumuna yeniden yerleştirilir.

Hvass ve arkadaşları tarafından gerçekleştirilen bu teknikte ek bir protez rekonstrüksiyona gerek duyulmamış; sağ ventrikül çıkış yolunun doğal esnekliği, ortaya çıkan küçük geometrik farkı absorbe etmeye yeterli bulunmuştur (13).

Posterior Aort Kökü Genişletme Teknikleri

a. Nicks-Carmill-Bernstein Tekniği

Bu teknik 1970 yılında Nicks, Carmill ve Bernstein tarafından tanımlanmıştır (14). Aortotomi, genellikle oblik şekilde yapılır (Resim-6) ve non-koroner aort sinüsünden başlayarak aort, anulusa doğru mitral kapağın başlangıç noktasına kadar uzatılır. İnsizyonun daha fazla ilerletilmesi, mitral kapağın koaptasyonuna zarar vermemek amacıyla mitral kapağın merkezine doğru yönlendirilir (Resim-7). Ardından aort kapağı eksize edilir.

Resim 6. Oblik Aort İnsizyonu

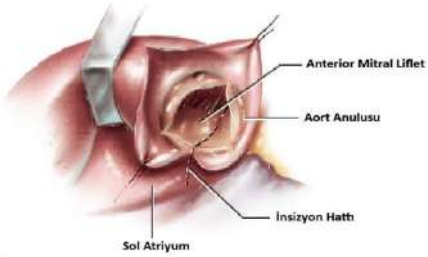

Resim 7. Anterior Mitral Liflete İlerlemiş İnsizyon

Dacron greftten köşe biçiminde bir parça hazırlanır ve mitral anulusun fibröz başlangıç noktasına tespit edilir. Bu dikişler daha sonra aort insizyonunun ön ve arka kenarları boyunca devam ettirilir . Protez kapak, dikiş halkasının bir kısmı içeriden sabitlenmiş yamaya bakacak şekilde implante edilir (Resim-8).

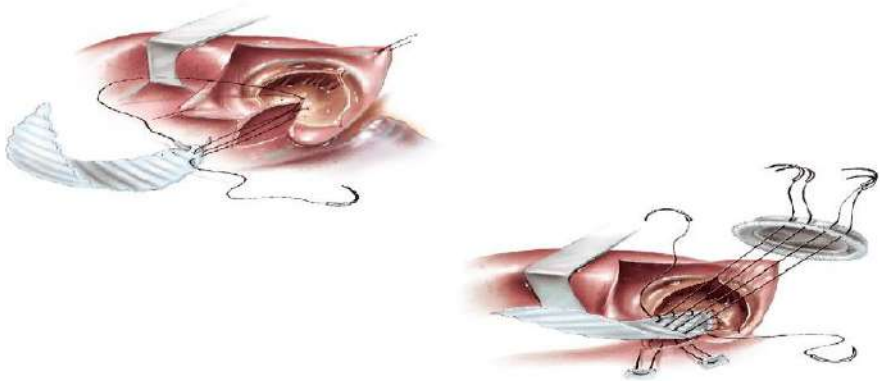

Resim 8. Dakron Yama Ve Protez Kapak İmplantasyonu

Dacron yamasının üst kısmı aortotomi kapatılmasına dahil edilerek supravalvüler aort segmentinin genişletilmesine olanak sağlanır. Günümüzde birçok cerrah, protez kapağın yamaya dış taraftan yerleştirilen plejitlerle birlikte sabitlemeyi tercih etmektedir (Resim-9).

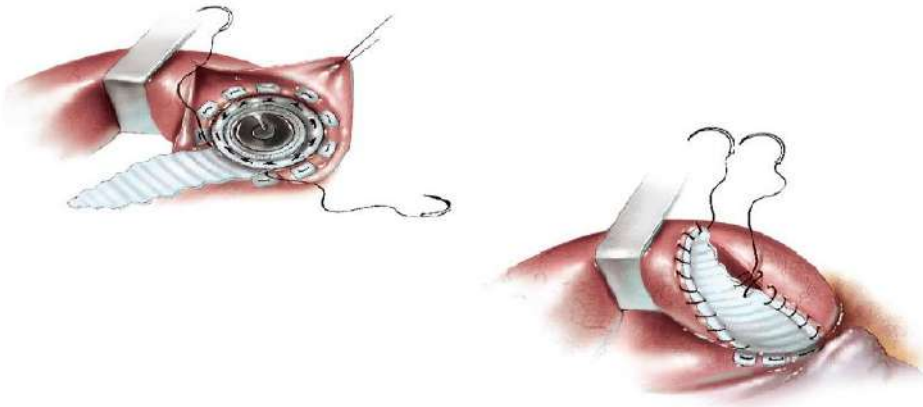

Resim 9. Aortotominin Kapatılması

Nicks–Cartmill–Bernstein yöntemi, aort kökü genişletilmesi için tanımlanan ilk tekniklerden biri olup cerrahi açıdan görece basit bir yaklaşımdır. Bununla birlikte diğer tekniklere kıyasla daha sınırlı düzeyde anüler genişleme sağlar. Ayrıca nadir de olsa atriyoventriküler düğüm yaralanması gelişebilir (11).

b. Manouguian-Seybold-Epting/Rittenhouse-Manouguian Tekniği

1979 yılında Manouguian (15) ve ark. ile Rittenhouse (16) ve ark. tarafından ayrı ayrı tanımlanmış bir tekniktir. Bu yöntemle Nicks tekniğinden daha büyük

bir protez kapak yerleştirmeyi aynı zamanda Konno-Rastan prosedürünün morbidite ve mortalitesinden kaçınmayı amaçlamışlardır.

Aort transvers olarak açılır ve insizyon inferior yönde ilerletilerek sol koroner ve non-koroner kapakçıkların komissürünü geçecek şekilde uzatılır (Resim-10). Bu kesi, aort anulusunu bölerek anterior mitral kapağın fibröz kökeninin merkezine kadar ilerletilir. İnsizyon aynı hat boyunca devam ettirilir ve anulus-liflet birleşim hattının hemen distalinde sonlandırılır. Kapak implantasyonundan sonra aortotomi dacron yama ile kapatılır(Resim-11). Bu yaklaşım, kapak genişletme işlemi sonrasında oluşabilecek komplikasyonların önlenmesine katkı sağlar.

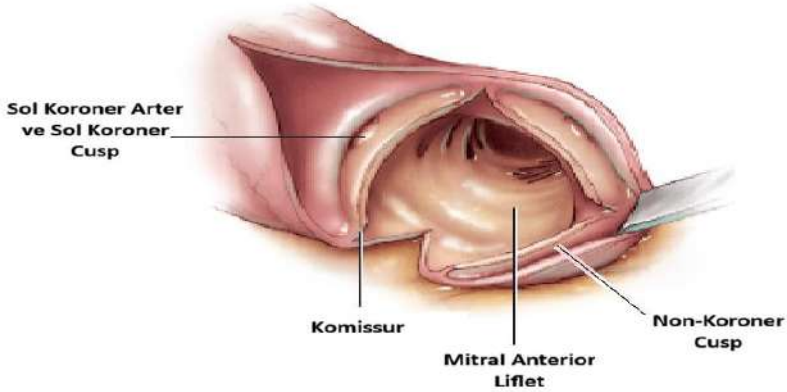

Resim 10. Manougian Tekniği Aortik Kök Genişletilmesi

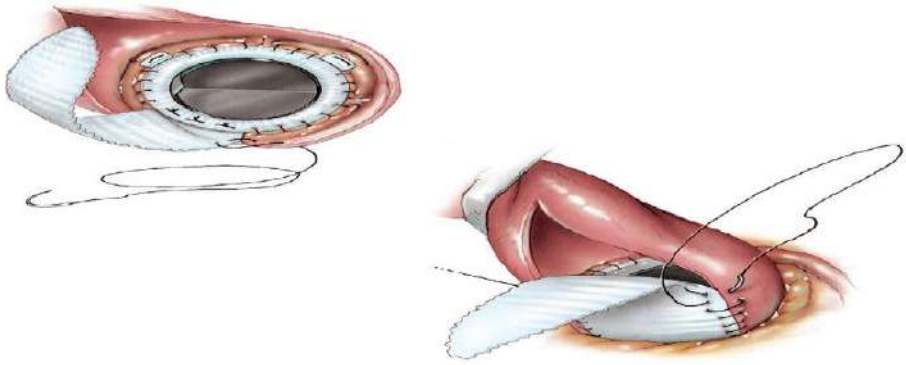

Resim 11. Kapak İmplantasyonu ve Aortotominin Kapatılması

Cerrahi erişimi artırmak amacıyla sol atriyal açıklık superior yönde genişletilebilir (Resim-12). Hazırlanan yama (Dacron, otolog perikard veya sığır perikardı), anterior mitral kapaktaki defekt ile aort duvarına dikilerek rekonstrüksiyon sağlanır. Kapak protezi, yamanın dışında kalan destek plejitleri üzerinden yerleştirilen yatay matriks sütürler aracılığıyla implante edilir. Yama, işlemin sonunda aort sütür hattının kapatılmasında da kullanılır. Ardından sol atriyum yamaya adapte edilerek dikilir.

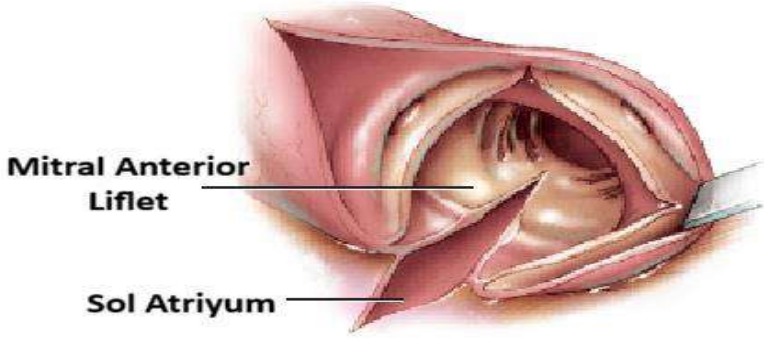

Resim 12. Sol Atriyal Genişletme

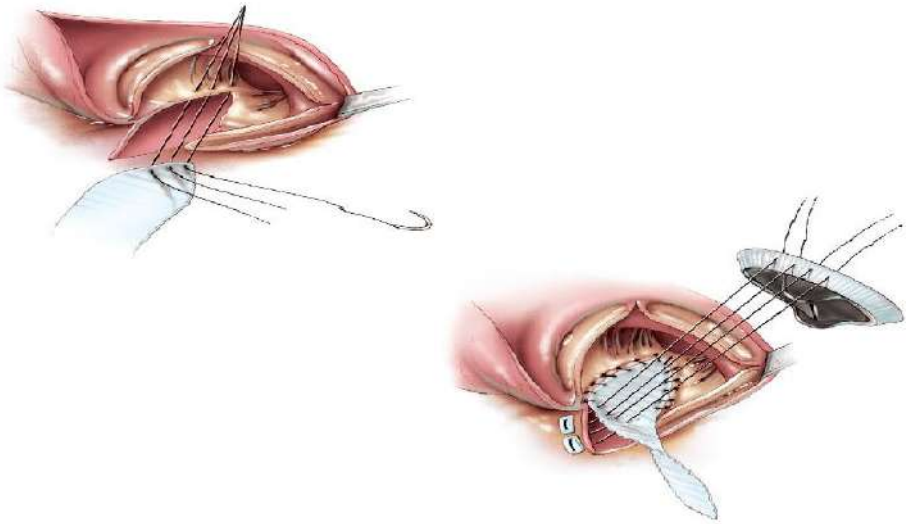

Resim 13. Sol Atriyum Kapatılması ve Kapak İmplantasyonu

Anterior mitral kapaktaki insizyonun sınırlı bir mesafede kaldığı durumlarda, sol atriyum da yama ile anterior mitral kapak arasındaki sütür hattına dahil edilebilir (Resim-13). Rittenhouse ve arkadaşları, tabanı kapağa bakan ayrı bir üçgen yama kullanarak sol atriyum çatısını kapatmış ve bu yamayı, dikiş halkasını oval yamaya sabitleyen sütürlere entegre etmişlerdir (16). Bu teknik, iletim sistemine ve ana koroner arterlere zarar verme riskini minimalize etmektedir (11).

Cerrahi işlemin başarısı açısından, insizyonun dikkatli planlanması ve rekonstrüksiyonun özenle gerçekleştirilmesi büyük önem taşır; bu sayede postoperatif mitral yetmezlik gelişimi önlenebilir. Aort klempi kaldırıldıktan sonra sol atriyum tavanına erişim zorlaştığından, bu bölgenin dikkatli bir şekilde kapatılması gerekmektedir.

c. Nuñez Tekniği

Nuñez ve arkadaşları (17) tarafından tanımlanan teknik, anulus insizyonunun lokalizasyonu açısından Manouguian–Rittenhouse tekniği ile benzerlik göstermektedir. Bununla birlikte, söz konusu yöntemde sol atriyum açılmamakta ve insizyon mitral kapağa kadar ilerletilmemektedir. Bu yaklaşım, daha sınırlı bir diseksiyon gerektirmesine rağmen, nativ kapağa kıyasla 2–3 size daha büyük protez kapak implantasyonuna olanak tanımaktadır (11).

Nuñez ve ark. tarafından bildirilen diğer avantajlar arasında, Dacron yamasının anterior mitral yaprakçık yerine daha sağlam anatomik yapılara (fibroz mitral anulus ve aort duvarı) sabitlenmesi ve oluşturulan yeni aort anulusunun mitral kapağın üzerinde konumlanması yer almaktadır (17).

Cerrahi teknikte, transvers aortotomi ve patolojik kapağın eksizyonunu takiben, aort kesisi sol ve non-koroner komissürlere doğru uzatılmakta ve fibroz mitral anulusa kadar derinleştirilmektedir. Ardından, sol atriyum çatısı aorttan, adventisyal plan boyunca gerçekleştirilen künt diseksiyon ile ayrılmaktadır. Komissürün rezeksiyonu ile sol ve non-koroner kapakçıklar arasındaki mesafe artırılmakta ve böylece genişletme için gerekli alan sağlanmaktadır. Oluşan defekt, geniş tabanlı bir Dacron yama ile rekonstrükte edilmektedir. Kapak protezi implante edildikten sonra, aynı yama aortotomi hattının kapatılmasında kullanılmaktadır.

Bortolotti ve arkadaşları (18), komissür rezeksiyonunun yapılmadığı daha basitleştirilmiş bir modifikasyon tanımlamışlardır. Daha yakın dönemde ise Borowski ve Kurt, özellikle kalsifiye ve rijit anuluslarda uygulanmak üzere, non-koroner anulu(pps ve ilişkili sinüsün parsiyel rezeksiyonunu içeren benzer bir yaklaşım bildirmişlerdir (19).

e. Molina'nın Çift Yama Tekniği

Manouguian tekniği sırasında mitral kapak aparatında oluşabilecek yaralanma riskine ilişkin endişeler doğrultusunda, Molina ve arkadaşları mitral kapağın rekonstrüksiyonu için ince politetrafloroetilen (Gore-Tex) materyali kullanılan bir modifikasyon tanımlamışlardır (20).

Bu teknikte, transvers aortotomi insizyonu sol ve non-koroner kapakçıklar arasındaki komissüre kadar uzatılmakta ve buradan anterior mitral yaprakçığa doğru ilerletilmektedir. Mitral kapakta oluşturulan defektin onarımı amacıyla, üçgen formda hazırlanmış Gore-Tex yama kullanılmaktadır. Aort duvarındaki defekt ise ayrı bir üçgen Dacron yama ile kapatılmaktadır.

Kapak protezinin implantasyonu sırasında kullanılan polyester sütürler beş katmanı içerecek şekilde yerleştirilmektedir: kapak dikiş halkası, Gore-Tex yama, Dacron yama, atriyal duvar ve karşı tarafta destek amacıyla kullanılan keçe şerit. Bu çok katmanlı sütür tekniği, rekonstrüksiyonun stabilitesini artırmayı amaçlamaktadır.

Gore-Tex yamanın küçük por çapı, fibrotik doku oluşumunu sınırlamakta ve yapılan ekokardiyografik değerlendirmelerde, yamanın kapanma fazında doğal mitral kapağın hareketlerini takip edebilen, esnek ve mobil bir yapı sergilediği gösterilmiştir (11). Buna karşın, orijinal Manouguian tekniğinde mitral defektin yalnızca Dacron materyali ile onarılması durumunda benzer bir hareket kabiliyetinin sağlanamadığı gözlemlenmiştir.

f. Yamaguchi'nin Aort Kapak Halkasının Bilateral Genişlemesi - Okati'nin İki Yönlü Aort Anüler Genişlemesi

Kombine aort kökü genişletme yaklaşımlarının geliştirilmesindeki temel amaç, anterior ve posterior tekniklerin avantajlarını tek bir cerrahi stratejide birleştirmektir. Bu doğrultuda, Yamaguchi ve arkadaşları (21) tarafından özellikle pediatrik hasta grubunda tanımlanan teknik dikkat çekicidir.

Bu yöntemde, ters Y şeklinde bir aortotomi uygulanır. İnsizyonun sol kolu, Konno-Rastan tekniğinde olduğu gibi interkoroner komissüre doğru uzatılır; ancak interventriküler septumu geçmez ve sağ ventrikül çıkış yoluna (RVOT) ilerlemeden sonlandırılır. İnsizyonun sağ kolu ise Nicks-Cartmill-Bernstein yaklaşımına benzer şekilde non-koroner sinüsün ortasına yönlendirilir, fakat mitral kapak yaprakçığına ulaşmadan sonlandırılır. Bu sayede hem anterior hem posterior genişletme hatları kontrollü biçimde oluşturulur.

Oluşturulan defektin rekonstrüksiyonu için genellikle pantolon şeklinde hazırlanmış bir Dacron yama kullanılır. Yama, plejitli dikişler ile defekt kenarlarına sabitlenir ve sütür hattı superior yönde devam ettirilerek daha geniş

bir neoaortik anulus oluşturulur. Aort kapak protezinin implantasyonunun ardından, aynı yama aortotomi hattının kapatılmasında da kullanılır.

Bu yaklaşımın erişkin hastalara uyarlanmış bir varyasyonu, Otaki ve arkadaşları tarafından "iki yönlü aort anulus genişletme" tekniği olarak tanımlanmıştır (22). Bu modifikasyonda, sağ taraftaki insizyon non-koroner sinüs yerine sol ve non-koroner komissür arasına uzatılabilir; böylece genişletmenin yönü ve dağılımı cerrahi ihtiyaca göre optimize edilebilir.

Daha ileri bir modifikasyon ise Peng ve Hasan tarafından önerilmiştir (23). Bu teknikte, iki ayrı destek parçası ile oluşturulan H şeklinde aortotomi uygulanır ve genişletme için iki ayrı yama kullanılır. Bu düzenleme, yamaların kıvrılmasını önleyerek daha stabil bir rekonstrüksiyon sağlar ve aynı zamanda supravalvüler düzeyde genişlemeye de olanak tanır (11).

Kombine yaklaşımın en önemli avantajı, aort kapak protezinin daha merkezi ve koaksiyel yerleştirilebilmesine imkân tanımasıdır. Bu durum, hem daha fizyolojik akım dinamikleri sağlar hem de protez–hasta uyumsuzluğu riskini azaltarak uzun dönem hemodinamik sonuçları iyileştirir (22).

Aort Kök Genişletme İşlemlerinin Karşılaştırılması

Özellik	**Nicks prosedürü**	**Manouguian prosedürü**	**Konno-Rastan prosedürü**	**Yamaguchi (Kombine)**
Yaklaşım	Posterior	Posterior + mitral	Anterior (septal)	Anterior + posterior
İnsizyon	Non-koroner sinüs	Mitral liflete kadar	IV septum içine	Ters Y (iki yönlü)
Genişletme miktarı	+	++	+++	++ (dengeli)
Risk	Düşük	Mitral hasar	Yüksek (VSD, iletim)	Orta, kontrollü
Teknik zorluk	Düşük	Orta	Yüksek	Orta-Yüksek
Geometri	Asimetrik	Posterior ağırlıklı	Anterior ağırlıklı	Simetrik

Aort Kök Genişletme İşlemlerinin Sonuçları

Aort kökü küçük olup aort kapak replasmanı (AVR) gerektiren hastalarda uygun boyutta protez kapak implantasyonunu sağlamak amacıyla aort anulusunun genişletilmesine yönelik çeşitli cerrahi teknikler ve bunların modifikasyonları geliştirilmiştir. Bununla birlikte, söz konusu aort anulus genişletme tekniklerinin klinik kabulü büyük ölçüde ameliyat sonrası sonuçlara ve erken ile uzun dönem takipte sağladıkları faydalara bağlıdır.

Mortalite ve morbiditede artışa yol açabileceği yönündeki düşünceler, birçok cerrahın aort kök genişletme (ARE) prosedüründen kaçınmasına neden olmuştur.

Ancak, mevcut çalışmalar ARE'nin anlamlı bir ek mortalite artışı olmaksızın başarılı cerrahi sonuçlarla ilişkili olduğunu göstermektedir (24) (25) (26). ARE'nin ameliyat süresini bir miktar uzattığı bildirilmiş olsa da (24) (26) (27) (28), kanama nedeniyle reoperasyon gereksinimi, kalıcı pace-maker implantasyonu, postoperatif miyokard enfarktüsü veya inme açısından istatistiksel olarak anlamlı bir artış saptanmamıştır (24) (29).

Buna ek olarak, ARE uygulanan hastalarda konjestif kalp yetmezliği nedeniyle yeniden hastaneye yatış oranlarının daha düşük olduğu ve uzun dönem takipte New York Kalp Derneği (NYHA) fonksiyonel sınıflarının daha iyi olduğu gösterilmiştir (24) (29).

Aort kapak replasmanı (AVR) ile AVR'ye ek olarak aort kök genişletme (ARE) uygulanan hastalarda hastane içi mortalite oranlarının benzer olduğu bildirilmiştir (24) (26) (27) (28) (29). Bununla birlikte, bazı çalışmalar ARE'nin koroner arter baypas greftleme (CABG) ve diğer eş zamanlı kardiyak girişimlerle birlikte uygulandığı durumlarda mortalite oranlarının artabileceğini öne sürmektedir (26) (27). Öte yandan, uzun dönem takipte sağkalım açısından belirgin bir avantaj gösterilememiştir (24) (28) (29).

Sá ve meslektaşlarının 13.174 hastayı içeren 10 çalışmayı kapsayan meta-analizinde, kalıcı kalp pili implantasyonu, kanama nedeniyle yeniden ameliyat, perioperatif miyokard enfarktüsü ve perioperatif inme oranlarının AVR ve AVR+ARE grupları arasında benzer olduğu saptanmıştır (28). İzole cerrahi işlemler açısından ameliyat mortalitesinin AVR lehine daha düşük olduğu bildirilmiş olmakla birlikte bu fark istatistiksel olarak anlamlı bulunmamıştır (28). Ancak, CABG veya mitral kapak replasmanı gibi eş zamanlı girişimlerin eklenmesi, ARE uygulanan hastalarda ameliyat mortalitesinde anlamlı bir artış ile ilişkilendirilmiştir.

Yu ve meslektaşları tarafından Kanada'nın Ontario eyaletindeki 11 merkezde AVR uygulanan 16.656 hastayı kapsayan çalışmada, eş zamanlı cerrahi girişim uygulanan hastalar dışlanmıştır (29). Bu çalışmada ARE grubunda 30 günlük mortalite %2 olarak saptanmış; hastaların %4,8'ine kalıcı kalp pili implantasyonu uygulanmış ve %5,1'inde göğüs yeniden eksplorasyonu gerekmiştir (29). Sekiz yıllık sağkalım oranı %75,4 olup, yalnızca AVR uygulanan grupla benzer bulunmuştur (29). Bu analizde, farklı posterior kök genişletme tekniklerinin kombinasyonları yer almaktadır.

Anterior yaklaşım, posterior tekniklere kıyasla daha yüksek cerrahi karmaşıklık göstermektedir. Sakamoto ve meslektaşlarının 63 hastayı içeren takip çalışması, daha sonra Matsuzaki ve meslektaşları tarafından sürdürülmüş; sırasıyla 10 ve 20 yıllık izlemde sağkalım oranları %87,7 ve %84,5 olarak bildirilmiştir (30) (31). Bu seride bir erken mortalite olgusu ve bir hastada tam

atriyoventriküler blok gelişimi gözlenmiştir. İletim sistemi hasarını önlemek amacıyla Konno insizyonunun medial papiller kastan uzak bir noktadan yapılması önerilmektedir (30) (31).Aynı çalışmada üç hastada kapak trombozu gelişmiş ve yeniden cerrahi müdahale gerekmiştir. Yirmi yıllık takipte sağ kalan hastalar ekokardiyografi ve kardiyak kateterizasyon ile değerlendirilmiş; septal flepte akinetik/diskinetik segmentler bulunmasına rağmen sol ventrikül ejeksiyon fraksiyonunun korunduğu saptanmıştır (30) (31).

Suri ve meslektaşları, 53 hastayı kapsayan çalışmalarında benzer uzun dönem sağkalım oranları bildirmiş; ancak kalıcı kalp pili implantasyonu gereksiniminin daha yüksek olduğunu (%11) belirtmişlerdir (32). Ayrıca, altı hastada pulmoner yetmezlik geliştiği ve bu hastaların üçünde ileri dönemde pulmoner kapak replasmanı gereksinimi ortaya çıktığı rapor edilmiştir (32). Konno ameliyatı sonrasında gelişen pulmoner yetmezliğin olası etiyolojik faktörleri arasında; iyatrojenik pulmoner kapak hasarı, pulmoner infundibulumun yapısal bütünlüğünün bozulması, sağ ventrikül yamasına bağlı pulmoner anüler deformasyon ve sol ventrikül çıkış yolu obstrüksiyonu bulunan hastalarda kronik olarak artmış sol kalp basınçlarının pulmoner kapak üzerindeki olumsuz etkileri yer almaktadır (32).

Diğer komplikasyonlar kanama nedeniyle reoperasyon, rezüdü ventriküler septal defekt ve infektif endokarditttir (32) (33) (34).

Sonuç

Aortik kök genişletme teknikleri cerrahlar tarafından genel olarak kabul görmekle birlikte, olası komplikasyonlar nedeniyle klinik pratikte hâlen temkinli bir yaklaşımla ele alınmakta ve zaman zaman uygulanmaktan kaçınılmaktadır. Bununla birlikte, mevcut literatürde yer alan çalışmalar bu tekniklerin güvenli ve etkili olduğunu, başarılı klinik sonuçlar sağladığını ortaya koymaktadır. Özellikle deneyimli merkezlerde gerçekleştirilen aortik kök genişletme prosedürlerinin, hasta-protez uyumsuzluğuna (PPM) bağlı morbidite ve mortalite oranlarında anlamlı düzeyde azalma sağladığı gösterilmiştir.

Kaynakça

1. Bonow, RO, Carabello, BA, Chatterjee, K., de Leon Jr, AC, Faxon, DP, Freed, MD, ... & Shanewise, JS (2006). ACC/AHA 2006 kapak kalp hastalığı olan hastaların yönetimi için kılavuzlar: Amerikan Kardiyoloji Koleji/Amerikan Kalp Derneği Uygulama Kılavuzları.
2. Rahimtoola, S. H. (1978). The problem of valve prosthesis-patient mismatch. Circulation, 58(1), 20-24.
3. Pibarot, P., Dumesnil, J. G., Lemieux, M., Cartier, P., Metras, J., & Durand, L. G. (1998). Impact of prosthesis-patient mismatch on hemodynamic and symptomatic status, morbidity and mortality after aortic valve replacement with a bioprosthetic heart valv.
4. Blais, C., Dumesnil, J. G., Baillot, R., Simard, S., Doyle, D., & Pibarot, P. (2003). Impact of valve prosthesis-patient mismatch on short-term mortality after aortic valve replacement. Circulation, 108(8), 983–988. https://doi.org/10.1161/01.CIR.00000851.
5. Head, S. J., Mokhles, M. M., Osnabrugge, R. L., Pibarot, P., Mack, M. J., Takkenberg, J. J., ... & Kappetein, A. P. (2012). The impact of prosthesis–patient mismatch on long-term survival after aortic valve replacement: a systematic review and meta-analys.
6. Sankalp, S., Yadav, M., Kunwar, S. S., & Gupta, A. (2021). Analysis of various techniques of aortic root enlargement. Asian Cardiovascular and Thoracic Annals, 29(6), 565-573.
7. Konno, S., Imai, Y., Iida, Y., Nakajima, M., & Tatsuno, K. (1975). A new method for prosthetic valve replacement in congenital aortic stenosis associated with hypoplasia of the aortic valve ring. The Journal of thoracic and cardiovascular surgery, 70(5),.
8. Rastan, H., & Koncz, J. (1976). Aortoventriculoplasty: a new technique for the treatment of left ventricular outflow tract obstruction. The Journal of thoracic and cardiovascular surgery, 71(6), 920-927.
9. Sankalp, S., Yadav, M., Kunwar, S. S., & Gupta, A. (2021). Analysis of various techniques of aortic root enlargement. Asian Cardiovascular and Thoracic Annals, 29(6), 565-573.
10. Bobylev, D., Breymann, T., & Ono, M. (2014). Aort kapak replasmanı tekrarlama işlemleri için Konno aortoventriküloplastisinin modifiye edilmiş bir tekniği. Göğüs ve Kalp Damar Cerrahı , 62 (03), 222-223.
11. Sankalp, S., Yadav, M., Kunwar, S. S., & Gupta, A. (2021). Analysis of various techniques of aortic root enlargement. Asian cardiovascular & thoracic annals, 29(6), 565–573. https://doi.org/10.1177/0218492320988457.

12. Roeser, M. E. (2015). The Konno-Rastan procedure for anterior aortic annular enlargement. Operative Techniques in Thoracic and Cardiovascular Surgery, 20(3), 219-233.
13. Hvass, U., Baron, F., & Elsebaey, A. (2003). A new aortoventriculoplasty for prosthetic aortic valve replacement. The Journal of Thoracic and Cardiovascular Surgery, 126(3), 818-820.
14. Nicks, R., Cartmill, T., & Bernstein, L. (1970). Aort kökünün hipoplazisi: aort kapak replasmanı sorunu. Thorax , 25 (3), 339-346.
15. Manouguian, S., & Seybold-Epting, W. (1979). Patch enlargement of the aortic valve ring by extending the aortic incision into the anterior mitral leaflet: new operative technique. The Journal of thoracic and cardiovascular surgery, 78(3), 402-412.
16. Rittenhouse, E. A., Sauvage, L. R., Stamm, S. J., Mansfield, P. B., Hall, D. G., & Herndon, P. S. (1979). Radical enlargement of the aortic root and outflow tract to allow valve replacement. The Annals of thoracic surgery, 27(4), 367-373.
17. Nuñez, L., Aguado, M. G., Pinto, A. G., & Larrea, J. L. (1983). Enlargement of the aortic annulus by resecting the commissure between the left and noncoronary cusps. Texas Heart Institute Journal, 10(3), 301.
18. Bortolotti, U., Scioti, G., Milano, A., Nardi, C. ve Tartarini, G. (1998). Aort kapak değişimi sırasında aort halkasının glutaraldehitle sabitlenmiş sığır perikardı ile genişletilmesi. Kalp Kapak Hastalığı Dergisi , 7 (3), 299-304.
19. Borowski, A., & Kurt, M. (2008). A modification to the Manouguian aortoplasty for biological valve implantation in patients with small (≤ 19 mm) aortic anuli—rationale and benefit. Texas Heart Institute Journal, 35(4), 425.
20. Molina, J. E. (2002). Enlargement of the aortic annulus using a double-patch technique: a safe and effective method. The Annals of thoracic surgery, 73(2), 667-670.
21. Yamaguchi, M., Ohashi, H., Imai, M., Oshima, Y., & Hosokawa, Y. (1991). Bilateral enlargement of the aortic valve ring for valve replacement in children: new operative technique. The Journal of Thoracic and Cardiovascular Surgery, 102(2), 202-206.
22. Otaki, M., Oku, H., Nakamoto, S., Kitayama, H., Ueda, M., & Matsumoto, T. (1997). Two-directional aortic annular enlargement for aortic valve replacement in the small aortic annulus. The Annals of thoracic surgery, 63(1), 261-263.

23. Peng, E., & Hasan, A. (2013). Çocuklarda aort kökü rekonstrüksiyonuna yönelik değiştirilmiş bir yaklaşım: Genişletilmiş 2 yamalı kök genişletme tekniği. Toraks ve Kardiyovasküler Cerrahi Dergisi , 146 (6), 1547-1549.
24. Kulik, A., Al-Saigh, M., Chan, V., Masters, R. G., Bédard, P., Lam, B. K., ... & Ruel, M. (2008). Enlargement of the small aortic root during aortic valve replacement: is there a benefit?. The Annals of thoracic surgery, 85(1), 94-100.
25. Zhong, Q., Xiao, Y., Chen, J., & Ma, R. (2010). Strategy of aortic root enlargement in patients undergoing aortic and mitral valve replacement. The Annals of thoracic surgery, 90(3), 782-787.
26. Rocha, R. V., Manlhiot, C., Feindel, C. M., Yau, T. M., Mueller, B., David, T. E., & Ouzounian, M. (2018). Surgical enlargement of the aortic root does not increase the operative risk of aortic valve replacement. Circulation, 137(15), 1585-1594.
27. Dhareshwar, J., Sundt III, T. M., Dearani, J. A., Schaff, H. V., Cook, D. J., & Orszulak, T. A. (2007). Aortic root enlargement: what are the operative risks?. The Journal of Thoracic and Cardiovascular Surgery, 134(4), 916-924.
28. Sá, M. P. B. O., Carvalho, M. M. B., Sobral Filho, D. C., Cavalcanti, L. R. P., Diniz, R. G. S., Rayol, S. C., ... & Lima, R. C. (2019). Impact of surgical aortic root enlargement on the outcomes of aortic valve replacement: a meta-analysis of 13 174 pati.
29. Yu, W., Tam, D. Y., Rocha, R. V., Makhdoum, A., Ouzounian, M., & Fremes, S. E. (2019). Aortic root enlargement is safe and reduces the incidence of patient-prosthesis mismatch: a meta-analysis of early and late outcomes. Canadian Journal of Cardiology, 35.
30. Sakamoto, T., Matsumura, G., Kosaka, Y., Iwata, Y., Yamamoto, N., Saito, S., ... & Kurosawa, H. (2008). Long-term results of Konno procedure for complex left ventricular outflow tract obstruction. European journal of cardio-thoracic surgery, 34(1), 37-41.
31. Matsuzaki, Y., Hiramatsu, T., Sakamoto, T., Nagashima, M., Niinami, H., & Yamazaki, K. (2018). Twenty-year experience with the Konno operation: Konno incision does not impair LV function. General Thoracic and Cardiovascular Surgery, 66(5), 270-275.
32. Suri, R. M., Dearani, J. A., Schaff, H. V., Danielson, G. K., & Puga, F. J. (2006). Long-term results of the Konno procedure for complex left ventricular outflow tract obstruction. The Journal of thoracic and cardiovascular surgery, 132(5), 1064-1071.

33. Erez, E., Tam, V. K., Williams, W. H., & Kanter, K. R. (2001). The Konno aortoventriculoplasty for repeat aortic valve replacement. European journal of cardio-thoracic surgery, 19(6), 793-796.
34. Ullmann, M. V., Gorenflo, M., Sebening, C., Lange, R., Jakob, H. G., Ulmer, H. E., & Hagl, S. (2003). Long-term results after reconstruction of the left ventricular outflow tract by aortoventriculoplasty. The Annals of thoracic surgery, 75(1), 143-146.

8. Bölüm

AORT YETMEZLİĞİ VE CERRAHİ TEDAVİSİ

Aykut ŞAHİN*

GİRİŞ

Aort yetmezliği (AY), aort kapakçıklarında, aort kökünde, çıkan aortada veya hepsinde meydana gelen patolojik değişiklikler sonucu ortaya çıkar. (1,2) Aort yetmezliği genel olarak aort kapağının koaptasyon kusurlarına bağlı sistolde aortaya iletilen kanın geri dönerek ventrikülü doldurmasıdır. Bunun sonucunda kısmi inefektif ventrikül sistolü meydana gelir. Ülkemizde yapılan, Türkiye kalp kapak hastalıkları kayıt çalışmasına göre aort yetmezliği, doğal sol kalp kapak hastalıkları arasında en az görülenidir ve sıklığı %4'tür.(6) Aort kapak replasmanı veya tamiri tek cerrahi tedavi yöntemidir. (3)

TARİHÇE

1950'li yılların başlarında Charles Hufnagel ve J. Moore Campbell aorta kapağının yetersizliğinin tedavisi için deney hayvanlarında yeni bir yaklaşımla toplu kafes modeli yapay kapaklar geliştirdiler. Campbell, bu kapakları insanlarda hiç kullanmadı. Hufnagel ise 1950'de ileri derecede aort kapak yetersizliği olan bir hastada inen torasik aortaya bu yapay kapağı başarıyla yerleştirerek kalp cerrahisinde yeni bir çığır açtı. (4) Ülkemizde ise 1991 yılı Ocak-Nisan ayları arasında Ege Üniversetisinde Dr. İsa Durmaz ve arkadaşları tarafından ilk aortik Homogreft ameliyatları uygulandı (5)

ANATOMİ

Bilindiği üzere aort kapak üç yaprakçıktan oluşur. Ancak kapağın ana yapısı aslında sol ventrikül çıkım yolunun bir parçasıdır. Yaprakçıklar, aortik annulus, sinotubuler bileşke ve sinüs valsalva tüm bu yapının bileşenleridir. Aortik annulus kalbin fibröz iskeleti ile dolayısıyla da mitral kapak ile direk ilişkilidir. Aort yaprakçıklarının her birinin kenarları daha sert ve dayanıklı yapıya sahiptir. Her yaprakçığın tutunduğu sinüs valsalva bölgesi sağ, sol ve non

* OsmangaziÜniversitesi, KVC Kliniği -Eskişehir
draykut@yahoo.com

koroner sinüs olarak adlandırılır. Sinotübüler bileşke aortanın başlangıcı sayılabilecek sinüsler ile aortanın birleştiği alandır. Sol ventrikül çıkım yolunda interventriküler septum, kalbin fibröz iskeletinin bir bölümü ve sol ventrikülün miyokardı bulunur.

SINIFLAMA

Aort kapak yetmezliğinde daha önce de birçok (anatomik, fizyolojik, patolojik vb..) sınıflama yapılmış olup son olarak El Khoury sınıflaması kabul görmüştür. Bu sınıflama Tablo 1.'de gösterilmiştir.

Tablo 1	Aort kapak yetmezliğinde El Khoury sınıflaması
Tip 1	Normal aort kapak yaprakçıkları
1a	Sinotubuler bileşke ile birlikte aort dilatasyonu
1b	Sinüsler, sinotübüler bileşke ve aort dilatasyonu
1c	Tüm fonksiyonel aort kapak yapılarının dilatasyonu
1d	Yaprakçık yırtılması
Tip 2	Aort yaprakçıklarının prolapsusu
Tip 3	Aort kapak yaprakçıklarının kalınlaşması ve/veya retraksiyonu

ETYOLOJİ

Aort kapak yetmezliği genellikle değişmese de bu nedenlerin sıklığı ve görülme durumları yıllar içinde gelişen tedavi yöntemleri ile değişmiştir. Bu nedenler Tablo 2 de özetlenmiştir.

Tablo 2 Aort kapak yetmezliği nedenleri		
1		Kapak yaprakçığına bağlı nedenler
	1a	Kalsifik dejenerasyon
	1b	Romatizmal ateş
	1c	Konjenital biküspit aorta
	1d	İnfektif endokardit
	1e	Ventriküler septal defekt
	1f	Travma(İyatrojenik, künt)
	1g	Miksamatöz değişiklikler
	1h	Karsinoid sendromlar
2		Aort köküne bağlı nedenler
	2a	Konnektif doku hastalıkları(Marfan vb)
	2b	Aort diseksiyonu
	2c	Dejeneratif Dilatasyon
	2d	Sistemik hipertansiyon
	2e	Sistemik aortitler (Takayasu vb..)

Akut aort yetmezliğinin en sık nedenleri; infektif endokardit, aort diseksiyonu, göğüs travması ve günümüzde sıklığı giderek artan perkütan işlemlere bağlı iyatrojenik travmadır. Kronik aort yetersizliğinde ise aort kökü ve/veya asendan aort hastalığı, konjenital nedenler (sıklıkla biküspid kapak, Marfan sendromu) ve kalsifik dejenerasyon sayılabilir. Ülkemizde ise kronik aort yetmezliğinin en sık nedenlerini kalsifik dejenerasyon (%40), romatizmal (%24) ve konjenital (%3) sebepler oluşturmaktadır. (6) Son yapılan çalışmalar bazı zayıflama ilaçlarının da aort yetmezliğine sebep olabileceğini göstermiştir. (7)

PATOFİZYOLOJİ

AKUT AORT KAPAK YETMEZLİĞİ

Ani olarak ortaya çıkan ve sol ventrikül diyastol sonu basıncı artartışı, kardiyak debi düşüşü, taşikardi ve ciddi koroner iskemi ile kendini gösterebilen bir kompleks tablodur. Akut aort yetmezliğinde pulmoner ödem ve kardiyojenik şok ortaya çıkma olasılığı çok yüksektir ve bu nedenle akut AY'nin tedavisi acil cerrahidir. Kronik aort kapak yetmezliğindeki ventrikül hipertrofisi olmadığından kompansatuar mekanizmalar akut aort kapak yetmezliğinde devreye giremez ve tablo çok gürültü seyreder. Minimal düşük volüme sahip yetmezliklerde bile sol ventrikül diyastol sonu basıncı hızla yükselir. Buna rağmen tablo giderek tolere edilmez hale gelir ve ani ölümler gerçekleşebilir.

KRONİK AORT KAPAK YETMEZLİĞİ

Uzun süreler içinde sessizce seyredebilen tüm kapak hastalıkları içinde en yüksek sol ventrikül diyastol sonu volümüne yol açan bir durumdur. Kronik aort yetmezliği, zaman içerisinde sol ventrikül yapısını değiştirerek ciddi dilatasyona, ilerleyen dönemlerde ekzantrik hipertrofiye ve sonunda sistolik - diyastolik disfonksiyona sebep olarak kalp yetmezliğine neden olur. Bu nedenle sol ventrikül disfonksiyonu ağırlaştıkça efor dispnesi, ortopne, paroksisal nokturnal dispne ve pulmoner ödem gelişir. (8,9) Hastalık ilerledikçe sol ventrikül ön yük rezervi tükenerek ard yükte gelen ufak artışlarda bile ciddi bulgular ortaya çıkabilir. Sol ventrikül dilatasyonu ve sonrasında gelişen hipertrofi nedeni ile oksijen ihtiyacı miyokardta artar. Göreceli koroner iskemi oluşur. Ek koroner arter hastalığı bulguların artmasına neden olabilir.

AORT KAPAK YETMEZLİĞİNDE PERİFERİK MUAYENE BULGULARI

Akut aort yetmezliğinde klinik aniden bozulur. Hasta hızlı şekilde kardiyak, dekompansasyona gider. Bu nedenle periferik muayene bulguları oluşamadan hasta gürültülü bir tablo ile kardiyojenik şoka girer. Tablo 3 de kronik aort kapak yetmezliğinde gözlenen periferik muayene bulguları özetlenmiştir.

Tablo 3. Kronik aort kapak yetmezliğinde periferik bulgular
Corrigan nabzı: Geniş nabız basıncı (sistolik basınç yüksek, diyastolik basınç düşük)
De Musset belirtisi: Her sistolde başın öne arkaya sallanması
Quinke nabzı: Tırnak yatağına hafifçe bastırıldığında soluklaştıktan sonra hiperemik bölgenin her nabızda genişleyip daralması
Pistol shot: Femoral arter üzerinde oskültasyon ile tüfek sesine benzer bir ses duyulması
Müller belirtisi. Uvuladaki sistolik pulsasyon
Duroziez üfürümü: Femoral arter üzerine stetoskopla basıldığında duyulan çift fazlı üfürüm
Hill belirtisi: Alt ekstremite arteryal basıncının brakiyel arter basıncından >40 mmHg olması

TANIDA KULLANILAN YÖNTEMLER

Elektrokardiyogramda bazı spesifik bulgular (V1-3'te geniş q dalagaları gibi) gözlense de ekokardiyografi için yönlendirici olmaktadır. Egzersiz testleri erken diyastolik disfonksiyonun tanısında faydalı olabildiği gibi fonksiyonel kapasiteninde belirlenmesinde faydalı olabilir. Telekardiyogram kalp büyüklüğü veya aort hakkında bilgi verse de spesifik bir tanı koydurma yöntemi değildir.

Ekokardiyografi tanı ve takipte kullanılan non-invaziv asıl tanı metodudur. Aort yetmezliğinin derecesi, aort kapak ve kökünün detayları, sol ventrikül fonksiyonlarını teşhis etmek adına kullanılır. (10) Semptomlar ortaya çıkmadan cerrahi kararın verilebilmesi için ekokardiyografik ölçümlere başvurulur. Eşlik eden koroner arter hastalığının değerlendirilmesi içinkoroner anjiografi ve kateterizasyon yapılabilir. Manyetik rezonans görüntüleme ile yapılan sineanjiyografi pahalı olması nedeniyle tercih edilmese de ekokardiyografi ve kateterizasyona göre aort kapağı ve çevre dokuların ayrıntılı anatomisi daha yüksek çözünürlükte elde edilebilir. Zorlu vakalarda veya tedavi stratejisinin belirlenmesinde güçlük çekiliyorsa manyetik rezonans görüntülemeye başvurulabilir.

TEDAVİ

MEDİKAL TEDAVİ

Akut aort kapak yetmezliğindegenellikle ağır seyreder ve medikal tedaviye rağmen pulmoner konjesyon, ventriküler aritmi ve dolaşım kollapsı gelişebilir. Akut ciddi AY'nin tedavisi acil cerrahidir. Akut aort kapak yetmezliğinde

antiödem tedavi, inotropik ajanlar cerrahi girişim öncesinde geçici olarak verilebilir. Tüm yapılan tedaviler hastayı hızlıca ameliyata alabilmek için köprüleme amaçlıdır. Akut aort kapak yetmezliğinde intraotik balon pompası kontrendikedir. (11)

Birçok çalışmada infektif endokardite bağlı olarak oluşan akut hafif aort kapak yetmezliğinde olan hastalarda, hemodinamik instabilite yok ise, tek başına antibiyotik tedavisi yeterli olabileceği gösterilmiştir. (12,16) Ancak yine de hastanın çok yakın izlemi gereklidir.

Kronik aort kapak yetmezliği gelişen asemptomatik hastalarda semptomlar, ventrikül disfonksiyonu ve/veya ciddi LV dilatasyonu gelişinceye kadar vazodilatörler; hemodinamiyi iyileştirmek, kardiyak debiyi artırmak ve remodelling üzerinde olumlu etkileri olduğu düşünüldüğü için kullanılabilir. Ancak vazodilatörlerin uzun süreli kullanımı genellikle endike değildir. (13) Beta blokerler ise diyastolün uzamasına bağlı olarak aortadan sol ventriküle kaçan regurjitan volümü artırdığı için kontrendikedir.

Cerrahi Tedavi

Daha önce de belirtildiği gibi ciddi akut aort kapak yetmezliğinde kompansatuar mekanizmalar devreye giremeyeceğinden hasta acil olarak aort kapak cerrahisine alınmalıdır.

Kronik aort kapak yetmezliğinin üç temel cerrahi endikasyonu hastanın semptomatik hale gelmesi, istirahat altındeyken sol ventrikül sistolik disfonksiyonunun tespit edilmesi (EF<%50) ve sol ventrikül dilatasyonu gelişmesidir (sol ventrikül sistol sonu çap >55 mm, sol ventrikül diyastol sonu çap >75 mm) Tablo 4 te Türk Kalp ve Damar Cerrahisi Derneğinin kılavuzundaki endikasyonlar özetlenmiştir.

Tablo 4. Aort Kapak Yetmezliğnde Cerrahi Endikasyonları

Cerrahi Girişim Endikasyonları	Sınıf	Düzey
Semptomatik hastalarda cerrahi girişim gereklidir.	I	B
İstirahatte SoVEF <%50 olan asemptomatik hastalarda cerrahi girişim gereklidir.	I	B
KABG veya çıkan aort cerrahisi veya başka bir kapağa cerrahi uygulanacak hastalarda cerrahi girişim gereklidir.	I	C
Aort kapak onarımı, kapak replasmanına alternatif olabilecek seçilmiş hastalarda Kalp Ekibi tartışması önerilir.	I	
Asemptomatik, istirahat SoVEF >%50 ve şiddetli SoV dilatasyonu olan hastalarda cerrahi girişim düşünülmelidir.	IIa	B
Deneyimli cerrahlar tarafından yapıldığında, aort kökü genişlemesi ve triküspit aort kapaklarına sahip genç hastalarda aort anuloplasti tekniğiyle re-implantasyon veya remodeling kullanılarak aort kapak onarımı önerilir.	I	C

Aort kökü hastalığı bulunan ve maksimum çıkan aort çapı ≥50 mm olan Marfan sendromlu hastalarda cerrahi girişim gereklidir.	I	C
Marfan sendromunda, risk faktörleriyle birlikte ≥45 mm ya da TGFBR1 ya da TGFBR2 mutasyonu varsa (Loeys–Dietz sendromunu içeren).	IIa	C
Biküspit kapaklı hastalarda risk faktörleri ya da koarktasyon ile birlikte ≥50 mm.	IIa	C
Diğer hastalarda ≥55 mm olması durumunda cerrahi girişim düşünülebilir.	IIb	C
Aort kapağı için birincil endikasyon cerrahi girişim olduğunda, özellikle biküspit kapak varlığında, aort kökü veya tubüler çıkan aort ≥45 mm olduğunda replasman düşünülmelidir.		

Hastanın genel durumu ve komorbiditeleri göz önüne alınarak cerrahi yöntemin aort kapak değişimi, tamiri veya Transkateter Aort Kapak İmplantasyonu (TAVİ) olacağı seçimi yapılır.

Cerrahi Tedavi Seçenekleri

Aort Kapak Tamiri (Rekonstrüksiyonu)

Aort kapak yetmezliği durumunda, kapak rekonstrüksiyonu (onarım cerrahisi), kapak replasmanına bir alternatif olarak doğal kapak yapısını koruma amacıyla giderek daha fazla tercih edilmektedir. Bu yöntem, uzun dönemde daha iyi hemodinamik sonuçlar ve azalmış antikoagülan ihtiyacı gibi avantajları nedeniyle özellikle genç ve aktif yaşam tarzı olan hastalarda önemlidir.

Aort Kapak Rekonstrüksiyonunun Temel Prensipleri

1. Detaylı Değerlendirme: Kapak anatomisi, fonksiyonu ve ilişkili patolojiler TTE (transtorasik ekokardiyografi), TEE (transözofageal ekokardiyografi) ve Manyetik Rezonans gibi görüntüleme teknikleriyle incelenmelidir.
2. Etiyolojiye Uygun Cerrahi Planlama: Kapak yetmezliğinin nedenine bağlı olarak cerrahi strateji belirlenir:
   - Primer nedenler: Kapak prolapsusu, kalsifikasyon, perforasyon veya yaprakçık dejenerasyonu.
   - Sekonder nedenler: Aort kökü dilatasyonu veya diseksiyonu.
3. Kapak Yapısının Korunması: Mümkün olduğu kadar doğal kapak yapıları ve fonksiyonel hareket korunur.

Kapak Rekonstrüksiyon Yöntemleri

1. Anuloplasti: Kapak yaprakçıklarının optimal koaptasyonunu sağlamak için aort kökü veya anulus dilatasyonuna bağlı yetmezlik vakalarında kullanılan bir yöntemdir. Bu yöntemde anulusun çapı, dikişlerle veya

sentetik halkalarla daraltılır. Subkomissür plikasyon uygulanabilir. Harici destek halkaları (eksternal annuloplasty) stabilizasyonu uygulanabilir.

2. Yaprakçık Onarımı: Simetrik ve stabil koaptasyon sağlamak amaçlı yaprakçık prolapsusunun düzeltilmesi için resuspansiyon ve fazla dokunun eksizyonu yapılır. Yaprakçıkların perforasyon veya ciddi deformasyonu durumunda otolog perikardiyal yamaların kullanılabilir.
3. Reimplantasyon (David Prosedürü): Aort kökü anevrizması veya diseksiyonuna bağlı aort kapak yetmezliğinde kullanılan bir yöntemdir. Aort kökü sentetik bir greft ile değiştirilir. Kapak yaprakçıkları bu greft içerisine yeniden yerleştirilir. Kapak yapısı korunarak kökün tamir edilmesi büyük avantajıdır.
4. Remodeling (Yacoub Prosedürü): Aort kökü dilatasyonunda endikedir. Teknik olarak kökün dilate olan bölümü segmental olarak değiştirilir. Komissürlerin stabilizasyonu sağlanır, ancak anulus desteklenmez. Bu nedenle anulus dilatasyonuna bağlı olarak uzun dönemde yetmezlik tekrarlayabilir.
5. Dekalsifikasyon: Kapak yaprakçıklarında kalsifikasyonun neden olduğu hareket kısıtlamalarında kullanılabilir. Kalsifiye dokular temizlenir ve yaprakçık hareketliliği sağlanır. Çok ciddi kalsifikasyonlarda yetersizdir ve sonuçları iyi değildir.
6. Komissüretomi: Kapak yaprakçıklarının komissür yapışıklıkları ile daraldığı durumlarda kullanılabilir. Komissürlerin ayrılması ve serbestleştirilmesi uygulamasıdır.

Aort kapak rekonstrüksiyonu, doğal yapının korunması ve uzun dönem avantajları nedeniyle çoğu hastada etkili bir tedavi seçeneği sunar. Doğru cerrahi tekniklerin uygulanması ve hasta seçiminin dikkatle yapılması, başarılı sonuçlar elde edilmesini sağlar. David ve Yacoub gibi özel prosedürlerin uygun endikasyonlarla kullanılması önemlidir. Her hastaya uygulanamayacağı ve hasta seçiminin sınırlı olması aort kapak onarımlarının en büyük engeldir. Sonuçları mitral kapak onarımındaki kadar iyi değildir. (14)

Aort Kapak Replasmanı

Aort kapak replasmanında kapak seçimi mekanik ve biyolojk kapak olarak değişmektedir. Hastanın yaşı, gebelik ihtimali ve hasta uyumu göz önüne alınmalıdır. Biyolojik kapak ve mekanik kapak seçimine hasta ve doktor beraber karar vermelidir. Mekanik kapak varfarin kullanımı gerektirmekle birlikte daha uzun ömürlü olması nedenli genç hastalarda tercih edilebilmektedir. Biyolojik kapak ise gebelik ihtimali olan genç kadınlarda tercih edilebilir olsa da daha göreceli olarak genç hastalarda kısa kullanım

süresi mevcuttur. (17) Ayrıca Shigeyuki Ozaki 2007 yılında ilk kez hastanın kendi perikard dokusunu kullanarak yeni bir aort kapağı oluşturulmasını içeren bir teknik geliştirmiştir. Günümüzde Ozaki Tekniği geliştirilerek kullanılmaya devam etmektedir. Minimal invaziv cerrahi, robotik cerrahi ve transkateter aort kapak implantasyonu (TAVI) gibi yenilikçi yöntemler, cerrahi tedavi seçeneklerini çeşitlendirmiş ve yüksek riskli hastalar için yeni tedavi olanakları sunmuştur. Aort kapak replasmanında da tamirinde de kardiyopulmoner bypass a girmek ve kalp arrest iken prosedürleri gerçekleştirmek gerekir. Aortik (veya arteriel) kanülasyon ile unikaval (veya periferal kanülasyon) kanülasyon sonrası eğer uygunsa hastaya antegrad ve retrograd kardiyopleji uygulaması ile kalp te arrest sağlanarak yapılır. Bunun istisnası olarak TAVİ prosedürü özellikli seçilen hastalarda güvenle uygulanabilmektedir.

POSTOPERATİF HASTA TAKİBİ

Hastaların protez kapak ve sol ventrikül fonksiyonu açısından yakından izlenmesi gerekir. Ayrıca hasta enfeksiyon bulgusu, ritim bozuklukları yönünden de takipte olmalıdır. Aort kapak replasmanı sonrası sol ventrikülün toparlanması 3 yıla kadar sürebilmektedir, ancak esas düzelme ilk 6 ay içersinde olmaktadır. (15) Postoperatif takiplerde en dramatik düzelme ilk 2 hafta içerisinde sol ventrikül diyatol sonu çaptaki azalma olarak karşımıza çıkar.

SONUÇ

Kısaca özetlemek gerekirse akut aort kapak yetmezliği, klinik olarak hızlı şekilde hastanın genel durumunda bozulmaya sebep olduğu için tedavisi acil cerrahi gerektirmektedir. Kronik aort kapak yetmezliği ise yıllar içersinde gelişim göstererek kompansatuar mekanizmalarla organizma tarafından tolere edilebilmektedir. Bu nedenle medikal tedavi ve görüntüleme yöntemleri ile takibi yapılarak cerrahi endikasyon oluşturduğu takdirde işlem gerektirir.

Kaynaklar

1 - Belov IuV, Stepanenko AB, Charchian ER. [Valve sparing operation in a patient with aneurysm of ascending aorta with aortic regurgitation and concomitant ischemic heart disease]. Kardiologiia. 2005;45(6):101-4. Russian. PMID: 16007041.

2-Baumgartner H, Falk V, Bax JJ, Bonis MD, Hamm C, Holm PJ et al. ESC Scientific Document Group, 2017 ESC/EACTS Guidelines for the management of valvular heart disease, European Heart Journal 2017;38(36):2739–2791.

3-Aort Yetersizliğinde Cerrahi Zamanlama Doç.Dr. Serkan BULUR*, Uzm.Dr. Feyza AKSU

4- Örer, A., Oto, Ö., Eylül Üniversitesi Tıp Fakültesi Göğüs Kalp ve Damar Cerrahisi Anabilim Dalı Araştırma Gör, D., & Eylül Üniversitesi Tıp Fakültesi Göğüs Kalp ve Damar Cerrahisi Anabilim Dalı Başkanı, D. (n.d.). *Dünden Bugüne Kalp Cerrahisi*.

5- Durmaz I., Buket S., Özbaran M., Alayunt A., Süzer K., Hamulu A., Okur F., Atay Y., Tokbaş A., Karali H.: Aortİk homogreft kapak replasmanı. Türk Kardiyoloji Derneği Arşivi, 1991,19:394

6-Demirbağ R, Sade LE, Aydın M, Bozkurt A, Acartürk E. The Turkish registry of heart valve disease. Turk Kardiyol Dern Ars 2013;41:1-10.

7-Hensrud DD, Connolly HM, Grogan M, Miller FA, Bailey KR, Jensen MD: Echocardiographic improvement over time after cessation of use of fenfluramine and phentermine. Mayo Clin Proc 1999;74:1191–1197.

8-Operasyonu, D. (2000). Valve-Sparıng (Davıd-1) Operatıon For Aneurysm Of The Ascendıng Aorta And Aortıc Regurgıtatıon. In *Tgkdcd* (Vol. 8, Issue 2).

9- Zendaoui A, Lachance D, Roussel E, Couet J, Arsenault M. Usefulness of carvedilol in the treatment of chronic aortic valve regurgitation. Circ Heart Fail. 2011;4(2):207-213.

10- Zoghbi, W. A., Enriquez-Sarano, M., Foster, E., Grayburn, P. A., Kraft, C. D., Levine, R. A., Nihoyannopoulos, P., Otto, C. M., Quinones, M. A., Rakowski, H., Stewart, W. J., Waggoner, A., & Weissman, N. J. (2003). Recommendations for Evaluation of the Severity of Native Valvular Regurgitation with Two-dimensional and Doppler Echocardiography. *Journal of the American Society of Echocardiography*, *16*(7), 777–802.

11. Weisenberg D, Omelchenko A, Shapira Y, Vaturi M, Monakier D, Bental T, et al. Mid-term echocardiographic progression of patients with moderate aortic regurgitation: implications for aortic valve surgery. J Heart Valve Dis. 2013 Mar;22(2):192-4.

12. Moon MR, Miller DC, Moore KA, Oyer PE, Mitchell RS, Robbins RC, et al. Treatment of endocarditis with valve replacement: the question of tissue versus mechanical prosthesis. Ann Thorac Surg 2001; 71:1164
13. Greenberg B, Massie B, Bristow JD, Cheitlin M, Siemienczuk D, Topic N, et al. Long-term vasodilator therapy of chronic aortic insufficiency. A randomized double-blinded, placebo-controlled clinical trial. Circulation 1988; 78(1):92-103.
14-Yadgir, S., Johnson, C. O., Aboyans, V., Adebayo, O. M., Adedoyin, R. A., Afarideh, M., Alahdab, F., Alashi, A., Alipour, V., Arabloo, J., Azari, S., Barthelemy, C. M., Benziger, C. P., Berman, A. E., Bijani, A., Carrero, J. J., Carvalho, F., Daryani, A., Durães, A. R., Esteghamati, A., … Global Burden of Disease Study 2017 Nonrheumatic Valve Disease Collaborators (2020). Global, Regional, and National Burden of Calcific Aortic Valve and Degenerative Mitral Valve Diseases, 1990-2017. *Circulation*, *141*(21), 1670–1680.
15-Hegglin R, Scheu H, Rothlin M. Aortic insufficiency. Circulation. 1968 Jul;38(1 Suppl):77-92. doi: 10.1161/01.cir.38.1s5.v-77. PMID: 4238575.
16-Griffin FM Jr, Jones G, Cobbs CC. Aortic insufficiency in bacterial endocarditis. Ann Intern Med. 1972 Jan;76(1):23-8. doi: 10.7326/0003-4819-76-1-23. PMID: 5021551. Griffin FM Jr, Jones G, Cobbs CC. Aortic insufficiency in bacterial endocarditis. Ann Intern Med. 1972 Jan;76(1):23-8. doi: 10.7326/0003-4819-76-1-23. PMID: 5021551.
17-Danial P, Girdauskas E, Aissani A, Debauchez M, Lebreton G, Leprince P, Reichenspurner H, Petersen J, Lansac E. Outcomes of surgical bioprosthetic aortic valve replacement for aortic insufficiency. Arch Cardiovasc Dis. 2022 Nov;115(11):588-597. doi: 10.1016/j.acvd.2022.08.001. Epub 2022 Sep 29. PMID: 36272966.

9. Bölüm

ASENDAN AORT HASTALIKLARI CERRAHİSİ

Çağatay ENGİN[*], Ümit KAHRAMAN[**], Ayşen Yaprak KAPKIN[***]

GİRİŞ VE TARİHÇE

Son 40 yılda yükselen aort cerrahisinde kayda değer başarılar elde etmiştir. Rüptür veya diseksiyon gibi ciddi ve ölümcül komplikasyonlara yol açabilen aort hastalıkları artık durabilitesi uzun ve düşük operatif mortalite oranlarıyla tedavi edilebilmektedir. Anevrizma için profilaktik müdahalenin başarısı, komplikasyonlar ortaya çıkmadan önce aort hastalığının teşhisi için yoğun çabalara yol açmıştır.

Gladyatör karşılaşmalarından edinilen tecrübeler aort hastalıkları ile ilgili ilk bilgileri beraberinde getirmiş, uzun bir süre sonra Morgagni 18. yüzyılın sonlarında aort disseksiyonlarını tanımlamıştır (1,2).

19. yüzyılın sonlarında ise anevrizmalara obliteratif endoanevrizmorafi tekniği geliştirilmiştir (3).

1956'da Cooley ve DeBakey kardiyopulmoner baypas altında homograft kullanarak ilk asendan aort replasmanını yapmışlardır (4).

Suni greft materyallerinin geliştirilmesi ve kan sızdırmazlığının çeşitli impregnasyon yöntemleriyle daha iyi sağlanmasıyla beraber aort cerrahisinde önemli bir aşamaya geçilmiş ve 1963 ve 1964 yıllarında Bentall ve Wheat operasyonları uygulanmış ve tanımlanmıştır (5,6).

CERRAHİ ANATOMİ

Aort kökü aort kapağı, sinüs valsalva, aortik annulus, komissürlerin altındaki üçgen şeklinde bölümler ve sinotubuler bileşkeden oluşur (7). Çıkan aort,

[*] Prof. Dr., Ege Üniversitesi Tıp Fakültesi Hastanesi, Kalp ve Damar Cerrahisi Anabilim Dalı, Bornova, İzmir, e-mail: cagatayengin@yahoo.com

[**] Dr. Öğr. Üyesi, Ege Üniversitesi Tıp Fakültesi Hastanesi, Kalp ve Damar Cerrahisi Anabilim Dalı, Bornova, İzmir, e-mail: umitkahraman81@gmail.com

[***] Dr. Öğr. Üyesi, Ege Üniversitesi Tıp Fakültesi Hastanesi, Kalp ve Damar Cerrahisi Anabilim Dalı, Bornova, İzmir, yaprak.engin2009@gmail.com

Yazışma e-mail: cagatayengin@yahoo.com

histolojik olarak bir rezervuar görevi görmesini sağlayan ve genişlerken sistolik nabız dalgasından gelen kinetik enerjiyi depolayarak bunu bir geri tepme yoluyla diyastol sırasında akışı sürdürmek için kullanan uyumlu elastik doku içerir. Çıkan aort bazal laminaya yapışmış tek bir endotel hücresi katmanından oluşan intima, elastin tabakaları kolajen düz kas hücreleri ve hücre dışı matriks katmanlarından oluşan media ve vasa vasorum ve sinirleri içeren adventisyal bir dış katmandan oluşur. Aortun elastin içeriği distalde azalır ve abdominal aortta çıkan aorttakinin yarısından azdır (8,9)

Çıkan aortta anevrizma oluşumunun temel biyolojik nedenleri inen ve abdominal aortlardaki başlıca aterosklerotik değişikliklerle karşılaştırıldığında elastik ortamdaki dejeneratif süreçlerle ilgilidir (10). Çıkan aort anevrizması oluşumu çeşitli biyolojik ve mekanik mekanizmaların sonucudur. Aort duvarındaki elastik ve kolajen elementler proteoglikanlar proteolitik enzimler ve bunların inhibitörleri ile enflamatuvar mediyatörler gibi homeostatik mekanizmalar arasındaki dengenin bozulması son aşamada rüptür veya diseksiyona yol açan aort genişlemesi şeklinde kendini gösteren bir aort patolojisi spektrumuna neden olur. Anevrizmalar elastik tabakalar parçalandıkça düz kas hücreleri işlevsiz hale geldikçe ve sonunda elastik ve düz kas bileşenlerinin yerini kistik görünümlü mukoid bir materyal aldıkça oluşur (11).

Bu süreç kistik medial dejenerasyon olarak adlandırılır. Daha az ölçüde, aort duvarının hafif dejenerasyonu ileri yaşla birlikte yaygındır ve yaşla birlikte çıkan aortun yavaş genişlemesinden sorumludur. Sigara içmek bu dejenerasyonu şiddetlendirme eğilimindedir (12). Young-Laplace ilişkisi aort çapı ve duvar gerilimi arasındaki ilişkiyi tanımlar; burada aort duvar çapındaki artışlar benzer basınçlarda duvar geriliminde artışlara yol açar. Aort duvarı kompliyansındaki değişiklikler, genel olarak basınçtaki bir değişiklikle damar hacmindeki değişiklik olarak tanımlanır, sistolik impuls sırasında aort duvarına uygulanan stresin artmasına yol açar ve anevrizma oluşumuna yol açan biyolojik dengesizlikleri daha da şiddetlendirir (13).

Dejeneratif aort anevrizmaları iç kurvatür boyunca uzanan aort segmenti pulmoner artere yapıştığından çıkan aortta asimetrik genişlemeye neden olur (14). Anevrizmal genişleme tipik olarak aortu sinotübüler bileşke seviyesine kadar içerir ve sıklıkla koroner olmayan sinüsü daha az ölçüde içerir (15).

Sinotübüler bileşke seviyesindeki bu genişleme aort yetmezliğinden sorumludur ve sıklıkla sinotübüler bileşkiye tüp greft yerleştirilmesi önemli santral aort yetmezliğini çözecektir. Bu vakalarda sol ve nonkoroner sinüsler oldukça normaldir.

SPESİFİK ETİYOLOJİLER

Marfan Sendromu (MFS)

MFS, otozomal dominant bir sendromdur. Geleneksel olarak aort duvarı proteini fibrillin-1'i kodlayan gendeki (FBM1) değişikliklerin elastin dengesizliğine medial dejenerasyona ve anevrizma oluşumuna yol açtığı düşünülmektedir (16). MFS'li hastaların yaklaşık %80'inde aort kökü anevrizmaları yaklaşık yarısında mitral yetersizliği gelişir (17). Anatomik olarak MFS şiddetli aortoannüler ektazi ile sonuçlanır ve kitlesel olarak genişlemiş sinüsler ve aortik anulus içerebilir.

Loeys-Deitz Sendromu

Loeys-Deitz sendromu (LDS) daha yakın zamanda tanımlanan otozomal dominant bir sendromdur. Ancak fibrillin-1 defektinden ziyade 1 ve 2 TGF beta reseptörlerinde mutasyon vardır. Histolojik olarak artmış medial kolajen ve ince yaygın bir elastik lif parçalanması ve hücre dışı matriks birikimi ile ilişkilidir. LDS MFS'den daha hızlı bir klinik seyre sahiptir ve profilaktik aort kökü replasmanı veya reimplantasyonu genellikle daha genç yaşlarda ve daha küçük aort boyutlarında önerilmektedir (18,19).

Ehlers-Danlos Sendromu

Ehlers-Danlos sendromu ya sporadik mutasyon ya da kalıtsal otozomal dominant özellikten kaynaklanır ve kusurlu tip III kolajen sentezinden kaynaklanan bir bağ dokusu bozukluğuna yol açar. Ehlers-Danlos sendromunun tip IV varyantı spontan arteriyel rüptür ile ilişkilidir. Bu durum en sık mezenterik veya karotid arterlerde görülür. Ancak inen aort ve aortik arkın spontan rüptürü de tanımlanmıştı (20). Bu hastaların arter duvarı son derece ince ve gevrektir. Çıkan aort tutulumu birincil brakiyosefalik dal patolojisinin retrograd uzanımı sonucunda ortaya çıkabilir.

Ailesel Torasik Aort Anevrizmaları ve Diseksiyonları

Torasik aort anevrizması olan hastaların yaklaşık %20'sinin birinci derece akrabasında aort anevrizması vardır (21). Bu aileler genellikle MFS veya LDS gibi açıkça tanımlanabilir sendromik bağ dokusu bozukluğu olmaksızın torasik aort anevrizması oluşumu için güçlü eğilimler sergiler. Ailesel torasik aort anevrizmaları ve diseksiyonları (FTAAD) olarak gruplandırılan ACTA2, SMAD3 TGFBR1, TGFBR2, TGFB2 ve MYH11 mutasyonlarınınhastaları otozomal dominant bir şekilde torasik aort anevrizmalarına ve diseksiyonlarına yatkın hale getirdiği tespit edilmiştir. Yeni kanıtlar bu hastaların LDS ve MFS hastalarında görüldüğü gibi 5 cm'den küçük çaplarda erken yırtılma ve

diseksiyon açısından artmış risk altında olduğunu göstermektedir. Genetik testler bu hastaları katmanlara ayırma ve yırtılma açısından en yüksek risk altında olanları belirleme fırsatına sahiptir.

Enfeksiyöz ve Enflamatuar Etiyolojiler

Enfeksiyonlar ve sistemik enflamatuar bozukluklar zaman zaman çıkan aort duvarında hasara neden olarakanevrizma oluşumuna yol açabilir. Sıklıkla, yüksek kaliteli preoperatif görüntülemeye ve hatta intraoperatif doku patolojisine rağmen farklı olası etiyolojileri kesin olarak ayırt etmek mümkün değildir. Enfeksiyonun neden olduğu çıkan aort anevrizmaları son derece nadirdir. Bu tür mikotik çıkan aort anevrizmaları sıklıkla eşlik eden sol taraflı valvüler endokardit ile ilişkilidir. Treponema pallidum spiroketinin neden olduğu sifiliz antibiyotik öncesi dönemde çıkan aort anevrizmalarının başlıca nedeniydi ve tüm kardiyovasküler ölümlerin %5 ila 10'undan sorumluydu (22).

Patolojik süreç medial elastik liflerin dejenerasyonuna yol açan vasa vasorumun multifokal lenfoplazmasitik infiltrasyonunu içerir. Diğer sistemik arterit durumları da çıkan aort anevrizmalarına yol açabilir.

Biküspit Aortopati

Biküspit aort kapağı 3:1 erkek baskınlığı olan karmaşık bir ailesel sendromdur. Aortik dilatasyon sıklıkla biküspit aortik kapak hastalığı ile ilişkilidir; ancak bunun oluş mekanizması iyi tanımlanmamıştır. Başlangıçta poststenotik dilatasyonun bir sekeli olduğu düşünülen aort anevrizması oluşumu biküspit aort kapağı olan hastalarda Valsalva'nın proksimal sinüslerinde ve inen aortta açıkça akım perturbasyonu olmasına rağmen önemli bir aort darlığı olmadan da meydana gelebilir (23). Son araştırmalar embriyolojik olarak aort kapağının ve çıkan aortun nöral krest hücrelerinden ortaya çıktığını biküspit aort kapağının gelişimi ve ardından anevrizma oluşumu için potansiyel bir ortak mekanizma olduğunu göstermiştir (24). Biküspit aort kapak hastalığı olan hastalarda aort duvarı artmış elastik parçalanma fibrillin-1 eksikliği matriks bozulması matriks metalik proteinazların artmış seviyeleri ve düz kas hücresi apoptozisi göstermektedir (24,25).

Fazel ve arkadaşları küme tipi bir analiz kullanarak tek başına aort kökü (%13), tek başına çıkan aort (%10), çıkan aort ve proksimal transvers ark (%28) ve aort kökü, çıkan aort ve proksimal transvers ark (%45) olmak üzere dört farklı aort dilatasyonu modeli tanımlamıştır (26). Bu çalışma daha genç hastalarda aort dilatasyonu ile birlikte biküspit aort kapak hastalığının kesin tedavisinin aort kökü çıkan aort ve proksimal transvers hemi-arka yönelik stratejiler gerektirdiğini göstermektedir. İzole Valsalva Sinüsü Anevrizması

Valsalva sinüslerinin (SVA) izole lezyonlar olarak ortaya çıkan anevrizmaları etkilenen sinüsün medial tabakası ile aort kapak anulusu arasındaki devamlılıkta doğuştanbir kusurdan veya daha az yaygın olarak endokardit, sifiliz, tüberküloz fokal diseksiyon, iyatrojenik nedenler gibi edinilmiş nedenlerden kaynaklanan nadir anormalliklerdir (27). Erkeklerde daha sık görülür subaortik stenoz, ventriküler septal defektler ve aort yetmezliği ile ilişkili olabilir. Vakaların %90'ından fazlasında sağ koroner sinüsü tutarlar. Koroner olmayan sinüs ikinci en sık yerleşim yeridir ve bu anevrizmalar sol koroner sinüste son derece nadirdir. Genellikle intrakardiyak şantlara neden olduklarında yırtılana kadar genellikle asemptomatiktirler. Sağ sinüs Valsalva anevrizmaları tipik olaraksağ ventriküle doğru yırtılır ve ventriküler septal defekte benzer bir hemodinamik defekte neden olur. Koroner olmayan sinüsün anevrizmaları tipik olarak sağ atriyuma yırtılır ve sol koroner sinüs pulmoner artere veya sol ventriküle yırtılır. Bazen yırtılmamış bir sol koroner sinüs Valsalva anevrizması sol ana koroner arteri sıkıştırabilir (28).

KLİNİK SUNUM

Çıkan aort anevrizmalarının çoğu tanı konulduğunda asemptomatiktir ve göğüs röntgeni veya ekokardiyogramda tesadüfen fark edilir. Anterior göğüs ağrısı en sık görülen semptomdur.

Ağrı yaklaşan yırtılmayı işaret eden akut başlangıçlı olabileceği gibi üstte yatan sternumun sıkışmasından kaynaklanan kronik kemirici bir ağrı da olabilir. Bazen süperior vena kava (SVC) veya hava yolu basısı bulguları mevcuttur. Sol rekürren laringeal sinirin gerilmesinden yaralanmasından kaynaklanan ses kısıklığı distal aortik arkın veya proksimal inen torasik aortun tutulduğunu gösterir. Daha seyrek olarak çıkan aort veya aort kökü anevrizmaları sağ atriyuma veya SVC'ye rüptüre olabilir yüksek debili kalp yetmezliği ile kendini gösterebilir veya akciğerlere kanayarak hemoptiziye yol açabilir. Çıkan aortanın akut diseksiyonuhastaların %75'inden fazlasında şiddetli yırtılma ağrısı ile kendini gösterir (29).

TANI ÇALIŞMALARI

Ekokardiyografi

Transözofageal ekokardiyografi (TEE) çıkan aort anevrizmalarını, diseksiyonları ve intramural hematomu doğru bir şekilde tespit eden ve birbirinden ayıran taşınabilir bir tanısal araçtır (30).

TEE invaziv bir görüntüleme yöntemidir ve özofagus perforasyonu, solunum tehlikesi ve hemodinamik instabilite açısından küçük bir risk taşır. Distal çıkan aortun görüntülenmesi TEE'de trakeobronşiyal ağaçtaki hava tarafından

engellenir ve distal boyutunun %40'a varan kısmı iyi görüntülenemez; ancak bu durum modern çok düzlemli probların kullanımıyla bir miktar hafifletilmiştir. Biraz operatöre bağlı olsa da TEE annulus, sinüs, sinotubüler bileşke ve çıkan aort boyutlarını ölçmek için güvenilirdir. Transtorasik ekokardiyografi çok daha az güvenilirdir ancak aort yetersizliğinin ciddiyetini değerlendirmek için yararlıdır.

Bilgisayarlı Tomografi

Kontrastlı BT torasik aortu görüntülemek için en yaygın kullanılan noninvaziv tekniktir (31).

BT taraması hastalık sürecinin boyutu kapsamı ve yeri açısından çıkan aortun hızlı ve kesin bir şekilde değerlendirilmesini sağlar (Resim 1-3).

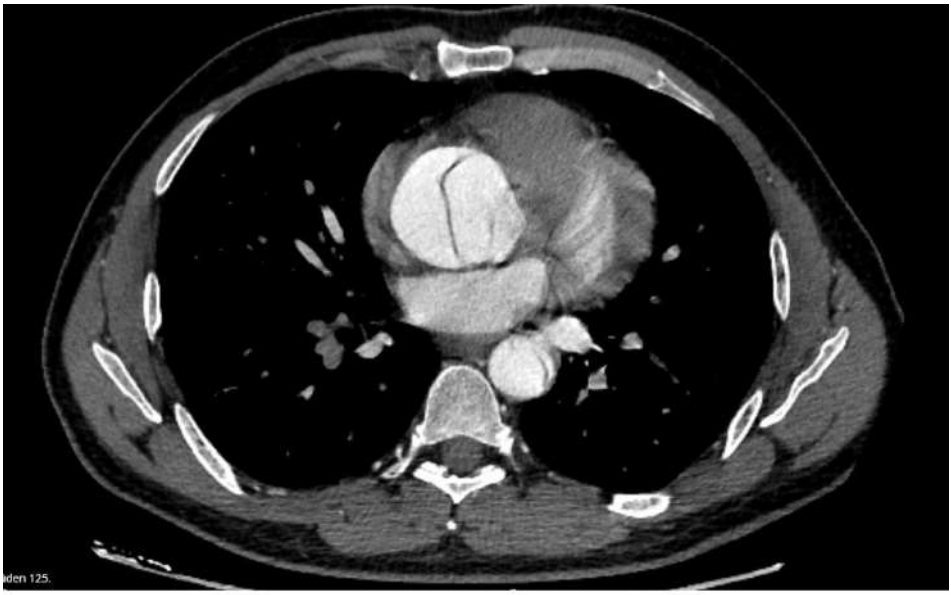

Resim 1: Tip A (Tip 1) akut aort disseksiyonu kontrstlı bilgisayarlı tomografi görüntüsü.

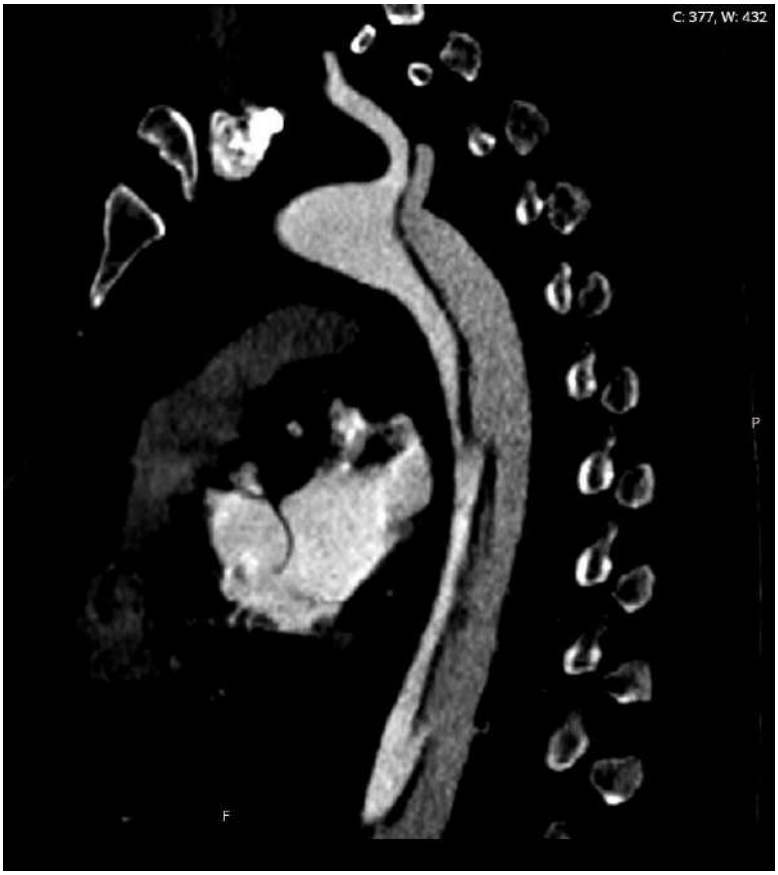

Resim 2: Kontrastlı BT'de sahte ve gerçek lümen görüntüsü.

Resim 3: Tip A Aortik intramural hematom kontrastlı BT görüntüsü. Genellikle disseksiyon gibi tedavi edilmesi önerilir.

BT taraması kalsifikasyon alanlarını tespit eder, diseksiyonları ve mural trombüsü doğru bir şekilde tanımlar. Üç boyutlu görüntü oluşturma, gerçek düzlem içi aort çaplarını belirleme ve aort hastalığının ark damarlarına göre proksimal ve distal boyutunu saptamak için son derece yararlı bir araçtır; bu da cerraha ameliyat planlamasında yardımcı olur. İdeal olarak, tüm torasik ve abdominal aorta eşlik eden anevrizmaları da tespit edebilme adına incelenmelidir. Nefrotoksik opak madde ihtiyacı en önemli dezavantajıdır. Kontrastsız BT taramaları aort çaplarının değerlendirilmesine izin verir ancak diseksiyon fleplerini veya diğer akut patolojileri tanımlayamaz.

DOĞAL HİKAYE

Elektif aort replasmanı yüksek mortalite taşıyan diseksiyon ve rüptür gibi aort patolojilerini önlemek için profilaktik bir araç olarak kullanılmaktadır. Uluslararası Akut Aort Diseksiyonları kayıtlarından (IRAD) alınan son veriler acil A tipi aort diseksiyonu onarımı için operatif mortalitenin ilk 48 saati baz alındığına %4.4 olduğunu ve çeşitli nedenlerle (ileri yaş, ciddi komorbidite) tıbbi olarak izlenen olgularda saat başına %0,5 mortalite olduğunu göstermektedir. Sağkalım elde edilebilirliği açısından cerrahi gurup oldukça ağır basmaktadır (32). Ayrıca cerrahi mortalite oranları deneyimli merkezlerde

çok daha düşüktür. Bununla birlikte malperfüzyon varlığında cerrahi mortalite riski yükselir (33).

Bickerstaff ve arkadaşları aort anevrizması tanısı konan ve ameliyat edilmeyen 72 hastanın doğal seyrini incelemiştir (34). 5 yıllık takip süresi boyunca hastaların %74'ünde aort rüptürü veya diseksiyonu yaşanmıştır. Bunların %94'ü ölmüştür. Genel 5 yıllık sağkalım tedavi edilmeyen anevrizma hastalarında sadece %13 iken aort anevrizması olmayan kontrol hastalarında %75'tir. Geleneksel olarak, elektif olarak çıkan aort replasmanı için en önemli kriter maksimal aort çapıdır. Coady ve arkadaşları tarafından yapılan doğal gidş çalışmalarında 3,5 ila 3,9 cm aort anevrizması olan hastaların 3 ila 4 yıl içinde yırtılma olasılığı çok düşüktü ve bu noktadan itibaren her 1 cm'lik artış yırtılma riskini artırdı (35)

5 cm'den büyük anevrizması olan hastalar ilk yıl içinde önemli ölçüde daha yüksek diseksiyon ve yırtılma riski gösterdi. Lojistik regresyon modeli kullanarak maksimum çapı 6,0 ila 6,9 cm olan anevrizmanın 4,0 ila 4,9 cm çapındaki bir anevrizmaya göre 4,3 kat daha fazla rüptür veya diseksiyon riski taşıdığını bulmuşlardır. Çapı 4 cm'den küçük aort anevrizmaları için büyüme oranları yılda yaklaşık 0,1 cm'dir ve bu oran aort boyutu arttıkça kademeli olarak yılda 0,4 cm'ye kadar yükselir (36) Kontrolsüz hipertansiyon sigara kullanımı ve bağ dokusu bozukluklarının varlığı daha hızlı aort büyümesiyle ilişkilidir. MFS'li hastalar daha küçük boyutlarda rüptür veya diseksiyon açısından özellikle yüksek risk altındadır ve diseksiyon sıklıkla 5 ila 6 cm'den daha küçük bir çıkan aort boyutunda görülür (37).

Çarpıcı bir şekilde tedavi edilmemiş MFS'li hastaların ortalama ölüm yaşı 32'dir ve bu ölümlerin %60 ila 80'inden aort kökü komplikasyonları sorumludur (38). Ailesinde erken diseksiyon veya rüptür öyküsü olan Marfan hastaları daha küçük boyutlarda meydana gelen aort felaketi açısından en yüksek risk altındadır (39).

Çap, yırtılma riskiyle açıkça ilişkili olsa da birçok aort diseksiyonunun çapı 5,5 cm'den az olan çıkan aortlarda meydana geldiğini belirtmek önemlidir. IRAD kayıtlarında, akut tip A aort diseksiyonu olan 591 kayıtlı hastanın %59'undan fazlasında maksimum aort boyutları 5,5 cm'den %40'ında ise 5,0 cm'den azdı (40).

Aort anevrizması oluşumunun arkasındaki biyolojik mekanizmaların anlaşılması geliştikçe, gelecekte serum biyolojik belirteçleri ve aort gerilme özellikleri veya kompliyansındaki ince değişiklikleri tespit edebilen hassas görüntüleme teknikleri yüksek riskli aortun daha doğru tanımlanmasını sağlayabilir.

AMELİYAT ENDİKASYONLARI

Herhangi bir yeni akut tip A diseksiyon, rüptür veya tip A intramural hematom genellikle acil ameliyat endikasyonudur. Çap ve büyüme hızı diğer endikasyonları belirler. Çapta dejeneratif anevrizmalar için 5. 5cm ve yılda 1cm'yi bulan büyüme hızı endikasyondur. Bazı gruplar vücut yüzey alanine da hesaplara katmıştır. Mfs'li ve Loeys-Dietz'li hastalarda rüptür riski düşük çapta daha yüksektir ve çıkan aort 4. 5cm i aştığında değiştirilmelidir (41,42).

EACTS/STS kılavuzları 5.0 cm (ailede aort diseksiyonu öyküsü veya MFS, LDS hastalığı varsa 4.5 cm) çapı endikasyon olarak önerilmiştir (43). Genel olarak, diğer kalp cerrahisi uygulanacak olgularda sınır 4. 5cm'dir (41, 43).

DOLAŞIM YÖNETİMİ, PERFÜZYON, KANÜLASYON VE BEYİN KORUMASI

Torasik aort cerrahisi, yeterli organ perfüzyonu ve koruması için kardiyopulmoner baypas, (KPB), sistemik hipotermi ve/veya seçici organ perfüzyonu gerektirebilir.

Kanülasyon stratejileri merkezden merkeze değişkenlik göstermektedir. CPB'nin arteriyel girişi için çeşitli kanülasyon bölgeleri tanımlanmıştır ve bunlar daha fizyolojik bir akım yönü olan antegrad ve 2. olarak retrograd kanülasyon olarak sınıflandırılabilir. Antegrad kanülasyon yöntemleri arasında çıkan aort, aort arkı ve subklavyen/aksiller veya karotis arterinin doğrudan kanülasyonu yer alır. Retrograd kanülasyon ise genellikle femoral arterin kanülasyonu ile gerçekleştirilir.

Bir kısım olguda çıkan aort çapı distalde küçükse ve kros klemp sonrası anastomoz için uygun sağlıklı alan varsa aort kanülü asendan aortun distaline veya proksimal arkus aortaya yerleştirilebilir. Yine derin hipotermi ile açık anastomozun uygulanacağı anevrizma olgularında asendan aort başta kanüle edilebilir ve replasman sonrası T greft vasıtasıyla tekrar pompaya girilebilir. Diğer olgularda femoral veya aksiller arter yoluyla arteriyel kanülasyon uygulanır. Aksiller arter kanülasyonu direkt olarak veya 8 veya 10 mm'lik bir Dakron grefti aracılığıyla yapılabilir.

Retrograd femoral arter kanülasyonu, özellikle hemodinamik şoktaki hastalar için hızlı ve kolay bir şekilde uygulanabilir. Ancak, tip 1 aort disseksiyonunda malperfüzyon riski taşır ve serebral embolizasyon riski antegrada oranla daha yüksektir; bu da inme ve erken mortalite üzerinde olumsuz bir etkiye neden olabilir (44,45).

Asendan aortun distali de dahil tamamının değiştirilmesi, hastalığın bitiş yeri arkus aort sınırında ise açık distal anastomozla mümkündür. Böylece, aort

arkının küçük kurvaturudaelektif ve acil senaryolarda mükemmel sonuçlarla rezeke edilebilir (46,47).

Bu teknik sağlıklı ve sağlam bir anastomoz sağlar ancak dolaşımın durdurulduğu hipotermik sirkulatuvar arrest ve arrestin uzayabileceği olgularda selektif (seçici) serebral perfüzyon gerektirir. Yine geleneksel yöntemlerle arkus aortun replase edileceği tüm olgularda dolaşımın hipotermik sirkulatuvar arresti ve supraaortik damarların selektif perfüzyonuna ihtiyaç vardır. Bu nedenle, özellikle aort hemiarkı veya total arkus replasmanı geçiren hastalarda, KPB girişi için antegrad perfüzyon özellikle sağ aksiller/subklavyen arter tercih edilen kanülasyon bölgesi olmuştur ve innominat arter klemplendiğinde nispeten basit antegrad seçici tek taraflı serebral perfüzyona izin verir. Sağ aksiller/subklavyen arterin yan greft aracılığıyla kanülasyonunun, Seldinger tekniğiyle doğrudan kanülasyondan daha üstün olduğu gösterilmiştir (48).

Bazı merkezler, özellikle serebral malperfüzyon ve tip A diseksiyonu olan hastalarda, arteriyel giriş için karotis arterini de kullanır (49).

Ancak, karşılaştırılabilir veriler eksiktir ve kanülasyon genellikle karotis arterinin en azından kısmen klemplenmesini gerektirir ve serebral perfüzyon üzerinde olası olumsuz etkilere sahiptir. İnnominat arter kanülasyonu, antegrad serebral perfüzyon için bir diğer güvenli seçenektir (50).

Son olarak, arkus aort cerrahisi sırasında çıkan aort veya aort arkının rutin kanülasyonuyla iyi sonuçlar bildirilmiştir. Tip A aort disseksiyonu olan hastalarda bu, gerçek lümenin TÖE kılavuzluğunda Seldinger kanülasyonu ile sağlanır (51).

Yöntem hızlı ve güvenli olduğu gösterilmiş olsa da, bu yaklaşım arkus prosedürü sırasında serebral perfüzyon için ek ve daha karmaşık ölçümler gerektirir. Bununla birlikte, subklavyen veya innominat arter diseksiyonu varsa ve bu arterlerin kanülasyonu yeterli KPB akışı sağlamıyorsa uygun bir seçenektir.

Arkusu ilgilendiren patolojilerde sağlıklı bir tamir, insan vücudunun metabolik hızını ve oksijen ihtiyacını azaltan ve cerrahların dolaşımı geçici olarak durdurmasına olanak tanıyan hipoterminin uygulanmasıyla mümkün hale gelebilmiştir. Derin hipotermik sirkulatuvar arrest (DHCA; 14,1-20°C) kullanılarak yapılan ilk başarılı aort arkı ameliyatları serisi 1975 yılında Griepp ve arkadaşları tarafından bildirilmiştir (52).

O zamandan beri teknik geliştirimiş ve hasta sonuçlarını iyileştirmek için ek modifikasyonlar yapılmıştır. Kazui ile Bachet ve arkadaşları dolaşım durması döneminde antegrad serebral perfüzyon ve daha ılımlı hipotermi seviyelerini uygulamaya koymuşlardır (53,54).

Nazofaringeal ve özofageal sıcaklıkların soğutma ve yeniden ısıtma sırasında beyin sıcaklığına en çok benzediği gösterilmiştir. DHCA'nın 30 dakikalık arrest sürelerine kadar yeterli beyin ve uç organ koruması sağladığı gösterilmiştir (55). Bundan sonra nörolojik olay ve ölüm riski artar. Ek olarak, DHCA koagülopati, sistemik inflamatuar yanıt, uç organ disfonksiyonu ve nöronal apoptozis ile ilişkilidir (56).

Bu etkileri azaltmak için, antegrad serebral perfüzyonla birlikte daha ılımlı hipotermik seviyelere doğru bir kayma olmuştur. Manoly ve meslektaşlarının 5869 hastayı içeren bir meta-analizi, derin hipotermi kohortuna kıyasla orta dereceli hipotermi ve antegrad serebral perfüzyon grubunda önemli ölçüde azalmış mortalite ve felç oranları göstermiştir (56). Benzer sonuçlar, 3 farklı hipotermi seviyesinin hasta sonuçları üzerindeki etkisini araştıran başka bir çalışma grubu tarafından elde edilmiştir (57). Derin hipotermik dolaşım durması (≤20°C), orta HCA (20,1-25°C) ve hafif HCA (≥25°C) ile karşılaştırıldı. Bu meta-analize toplam 12. 370 hasta dahil edildi. Yazarlar, orta ila hafif hipotermi stratejilerinin antegrad serebral perfüzyonla birlikte kullanıldığında, operatif mortalitenin ve postoperatif inme riskinin azalmasıyla ilişkili olduğu sonucuna vardılar. Ancak, özellikle daha uzun dolaşım arresti dönemlerinde omuriliğin ve diğer organların aynı şekilde korunup korunmadığı kritik olarak sorgulanmalıdır. Sonuç olarak aort arkı cerrahisi için optimal serebral koruma yöntemi hala tartışmalıdır ve tutarlı bir genel yaklaşım hâlâ eksiktir.

Antegrad serebral perfüzyon daha iyi uzun dönem sağ kalım ve daha iyi nörolojik fonksiyon ile ilişkilidir (58). Antegrad akım, tek taraflı karotis arter perfüzyonu (tek taraflı serebral perfüzyon) veya her iki karotis arteri (bilateral serebral perfüzyon) yoluyla gerçekleştirilebilir. Karotis arterler ek bir kateter ile kanüle edilebilir veya aksiller/subklavyen veya innominat arter KPB kanülasyonu durumunda, sağ karotis arterine antegrad akışın sağlanması için innominat arter klemplenebilir. Ameliyat öncesi koroner BT'de Willis halkasının eksik olduğu teşhis edilen hastalarda, sol karotisin ek kanülasyonu düşünülebilir.

Proksimal arkus aort ameliyatlarında (hemiark replasmanı), superior vena kava yoluyla retrograd perfüzyon, antegrad serebral perfüzyon kohortunda bulunanlara benzer sonuçlar göstermiştir (59,60). Ancak bu çalışmalarda alt vücut HCA süresi yaklaşık 30 dakika olmuştur ve hastaların çoğunluğu derin hipotermi seviyelerine kadar soğutulmuştur. Takagi ve meslektaşlarının 495 yaptığı güncel bir meta-analiz, antegrad serebral perfüzyon ve retrograd serebral perfüzyon arasında postoperatif felç ve ölüm insidansında bir fark olmadığını ortaya koymuştur, ancak antegrad serebral perfüzyon grubunda geçici nörolojik

defisitin azalmasına doğru bir eğilim olduğunu belirtmiştir. Bu analize dahil edilen yazıların çoğunluğu kısmi ark replasmanı üzerinde durmuştur (61).

ASENDAN AORT HASTALIKLARINDA CERRAHİ YAKLAŞIM

Aort kökü

Aort kapak yapısının bozuk olduğu olgularda daha iyi uzun dönem sonuçları nedeniyle koroner reimplantasyonla ve kökün kapakla birlikte tamamen replase edildiği modifiye Bentall operasyonu önerilmektedir (62) (Resim 4,5).

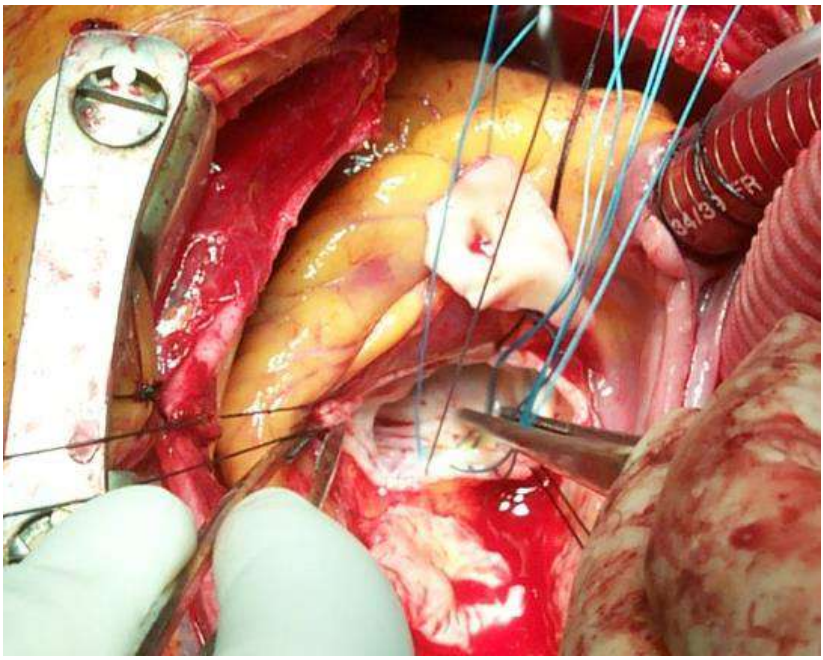

Resim 4: Bentall operasyonu; butonların hazırlanması ve kompozit greft replasmanı için aort kapağına konulan plejitli sütürler.

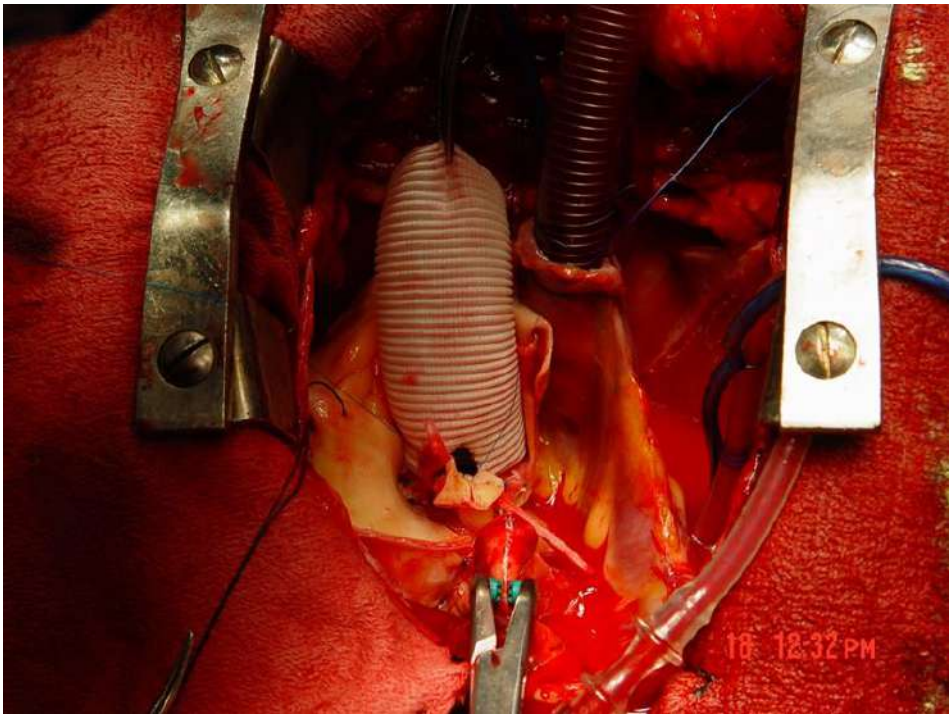

Resim 5: Bentall operasyonu; teflon felt desteğiyle koroner buton re-implantasyonu.

Bununla birlikte kökün geniş olmadığı olgularda koroner re-implantasyon olmaksızın kökte minimal doku bırakılarak yapılan aort kapak replasmanı ve asendan aort replasmanı (Wheatt operasyonu) da iyi bir seçenektir. Geçmişte Bentall operasyonuna göre mortalitesi daha düşük iken günümüzde bu fark tecrübeyle birlikte kapanmıştır.

Aort kökünü içeren aort dilatasyonları ve anevrizmaları (Resim 6: "kök fenotipi dilatasyonu") için seçenekler arasında, aort kapağı ve sinüslerin kompozit replasmanıyla birlikte koroner ostiyumların doğrudan reimplantasyonu (modifiye Bentall-De Bono operasyonu), Swensonn modifikasyonu (Resim 7) ve kapak koruyucu kök replasmanının farklı varyantları yer almaktadır. Tipik olarak ailesel aort hastalıklarıyla ilişkili olduğu bilinen bu dilatasyon modelinin, genel popülasyonda da klinik olarak giderek daha kötü huylu olduğu kabul edilmektedir (63).

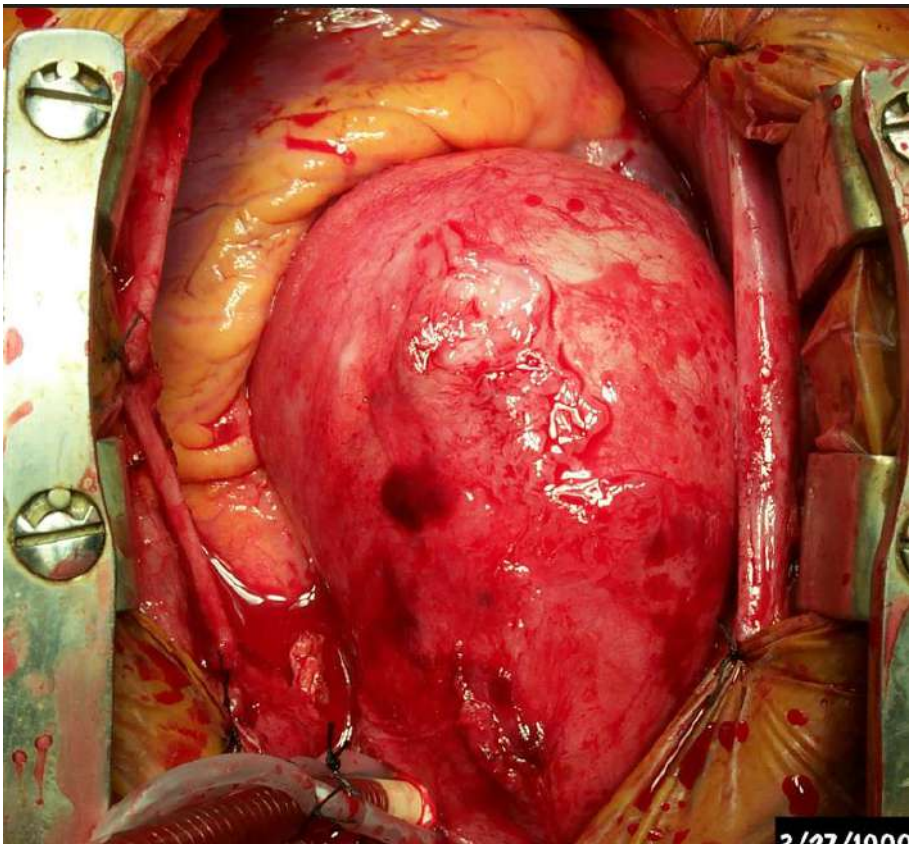

Resim 6: Aort kökünün geniş olduğu Bentall operasyonu uygulanacak bir olgunun intraoperatif görüntüsü.

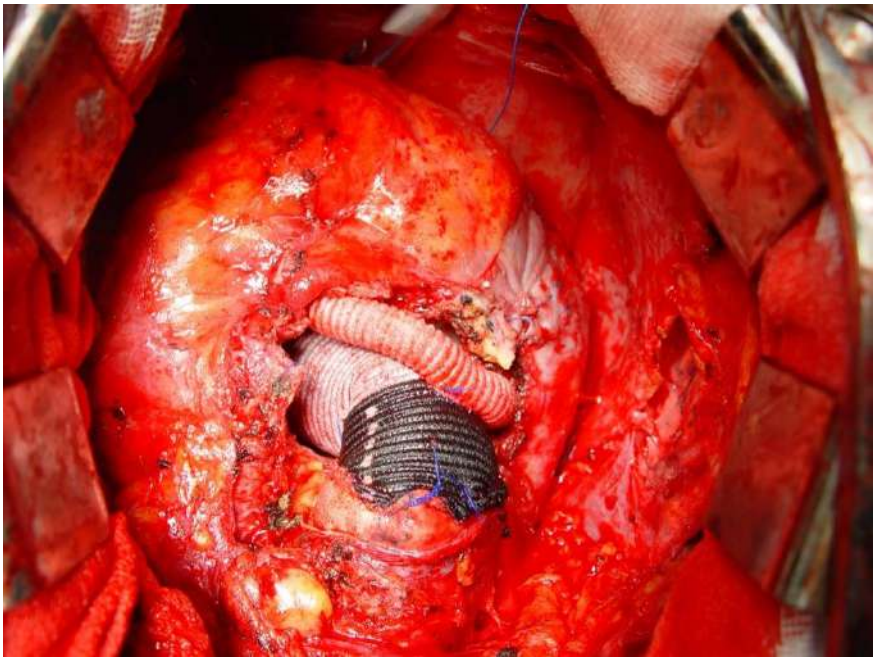

Resim 7: Özellikle butonların serbestleştirilmesinin zor olduğu redo olgularda uygulanan Swenson modifikasyonuyla aort kök replasmanı.

Bu teknikte her iki koroner buton 8-10mm dacron greft ile birleştirilir ve bu greft asendan aort greftine side to side anastomoze edilir.

Elektif ortamda, Bentall–De Bono operasyonu, düşük hastane içi mortalite (en son %1-2) ve iyi uzun vadeli sağkalım (10 yılda %78-93) sağlar (62), ve uzun dönem komplikasyon riski kapak protez tipine (mekanik/biyolojik) bağlıdır (64).

Akut aort disseksiyonunda uygulandığında ise erken mortalite daha yüksektir (65); bu nedenle, özellikle uzun bir operasyon öngörülüyorsa ve kökte giriş yırtığı yoksa, kapak resüspansiyonu ile basit Teflon keçe takviyesi tercih edilebilir. Ciddi aort kapak yetmezliği varlığında dahi eğer aort kapağında yapısal bir bozukluk yoksa basit bir tamir yöntemi olan resüspansiyon ile oldukça yüz güldürücü sonuçlar alınabilir (Resim 8-10).

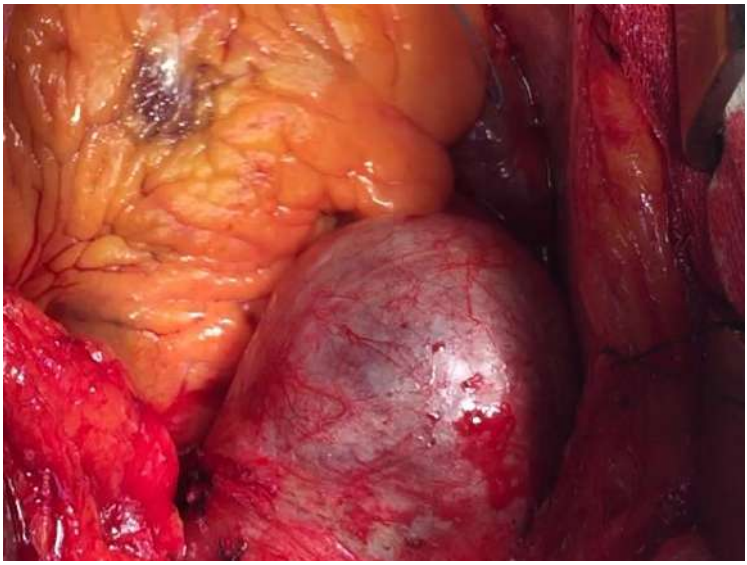

Resim 8: Akut tip A aort disseksiyonlu bir olgunun intraoperatif görüntüsü

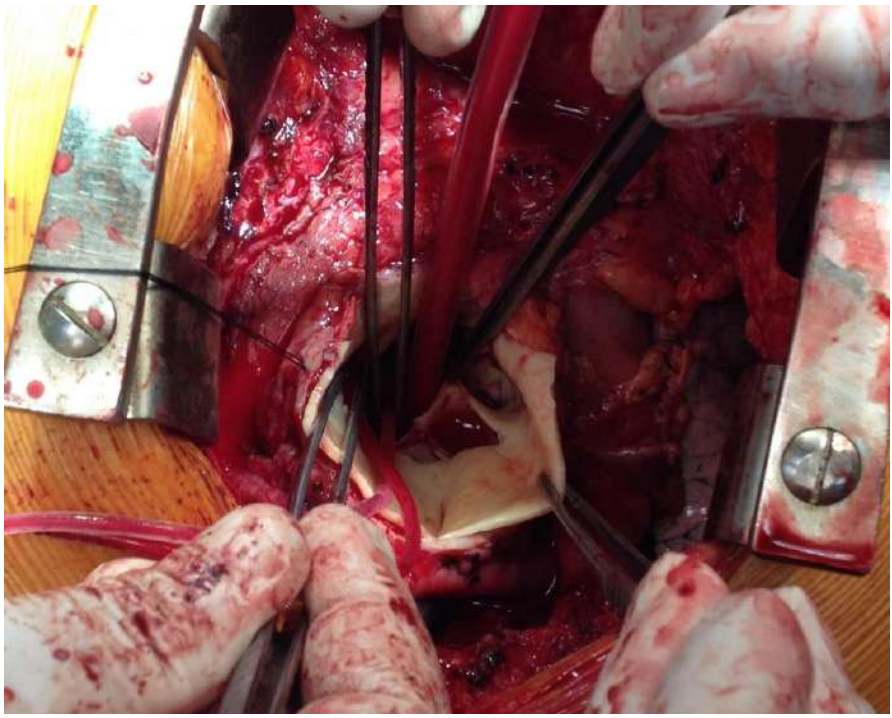

Resim 9: İntimal yırtık.

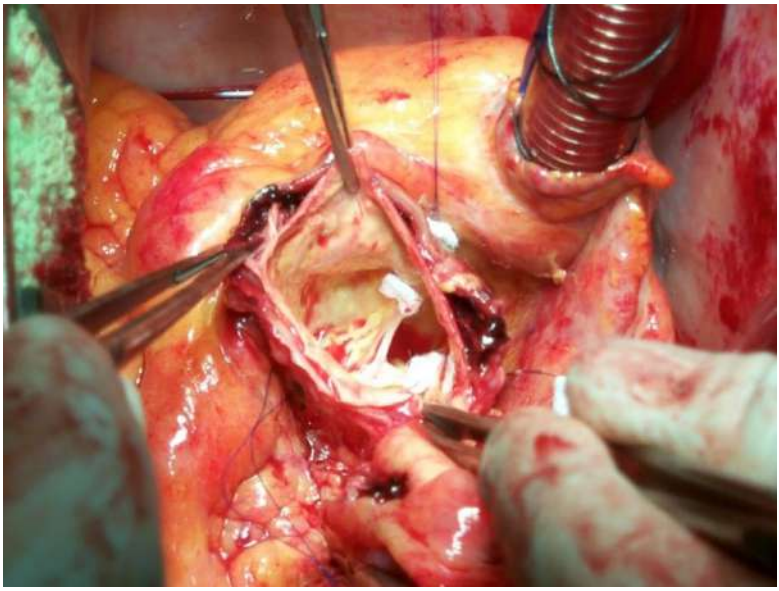

Resim 10: Aort kapağı resüspansiyonu.

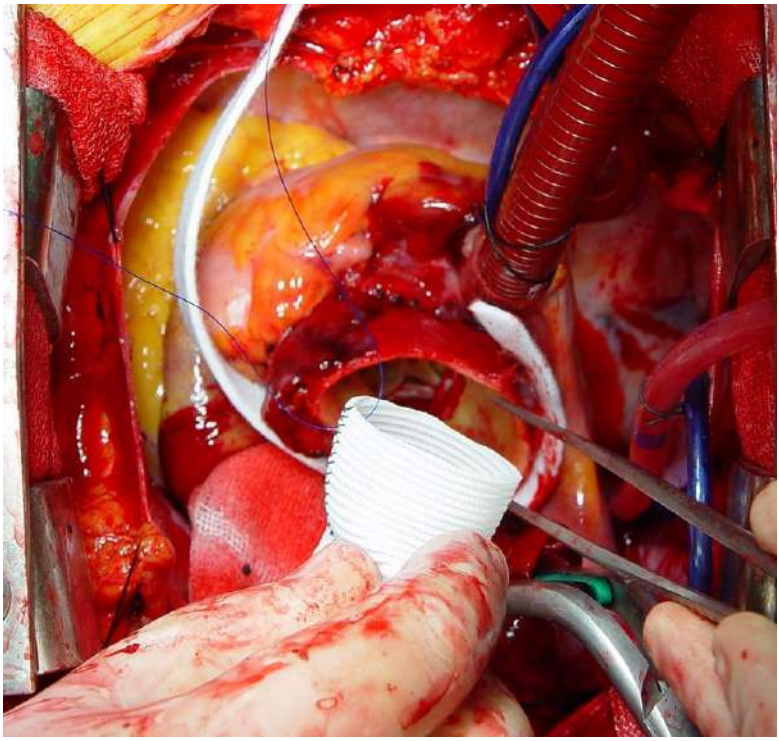

Resim 11: Aort cerrahisinde teleskopik anastomoz; teflon felt en dışta, nativ aort dokusu ortada ve suni greft en içte kalacak şekilde anastomoz gerçekleştirilir. Kanamanın engellenmesi açısından avantajlı bir tekniktir.

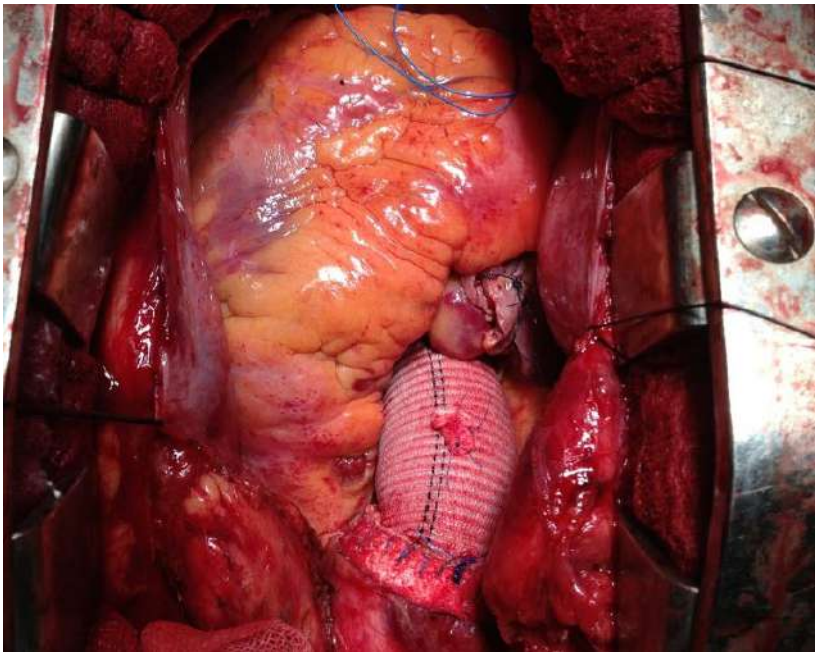

Resim 12: Asendan aort tubuler greft replasmanı.

Teflon feltin en dışta, nativ damarın ortada ve suni greftin en içte yeraldığı teleskopik anastomoz oldukça sağlam ve hemostatik bir anastomoz yapma imkanı verir (Resim 11,12).

Rekonstrükte edilen kökün çap büyümesi çok yavaş olabilir (66), ancak, geç re-operasyon ihtiyacı Bentall–De Bono operasyonundan daha fazladır(67).

Akut aort disseksiyonlarında sinüs bölgesinde yırtık yoksa kök replasmanının hangi kesin kritere (örneğin kök boyutları) göre yapılması gerektiği konusunda kanıtlar yetersizdir.

Kapak koruyucu kök replasmanı prosedürleri geçmişte aort yetmezliği hafif ve genişlemiş kökü olan hastalar için önerilse de günümüzde ise gerekli olan, yetmezliğe sahip olsa da belirgin dejenerasyon ve kalsifikasyonu olmayan bir kapaktır (68). Gerçekten de, en azından özel uzmanlığa sahip cerrahlar tarafından gerçekleştirildiğinde, anüloplasti ile birlikte kök re-implantasyonunun (David operasyonu) veya aort kökünün yeniden şekillendirmesinin (Yacoub operasyonu) elektif şartlarda %0,3 ile %1,5 arasında hastane içi mortalite oranı vardır. Bununla birlikte ailesel tip fenotipte ameliyat sonrası geç dönemde anüler genişleme ve aort yetersizliğinin tekrarlaması/oluşması endişeleri nedeniyle anüloplasti yapılmadan yapılan yeniden şekillendirme tekniği tercih edilmemelidir (69).

Orta-çıkan aort anevrizması nedeniyle ameliyat edilen hastalarda, genişlememiş veya sadece hafifçe genişlemiş (≤45 mm) bir kök ("çıkan fenotip dilatasyonu"),

hastanın genç yaşı, ailede disseksiyon öyküsü veya bilinen ailesel geçiş ile ilgili endişeler olmadığı sürece değiştirilmemelidir. Elektif asendan aort cerrahisinde değiştirilmemiş köklerin yavaş büyüdüğü (0,4-0,8 mm/yıl, genellikle TAV'dan ziyade BAV ile daha yavaş) ve nadiren tekrar ameliyat gerektirdiği gösterilmiştir (70,71).

Bazı asendan fenotip dilatasyonlarında, bir sinüs eş zamanlı olarak genişler (örn. sağ-sol kaynaşmış biküspit aort kapaklarında non-koroner) ve seçici olarak sadece bu kısım rezeke edilir ve greft şekli de buna uygun hale getirilerek anastomoz uygulanabilir (72).

Asendan aort replasmanında proksimal anastomoz

Asendan aort anevrizmasının cerrahi tedavisinin amacı, genişlemiş alanları çıkararak ve yerine normal aort çaplarını geri kazandırarak aort yırtılmasını veya diseksiyonunu önlemektir. Anevrizma çıkan aortun tübüler kısmıyla sınırlıysa ve patoloji kökü ve arkı etkilemiyorsa, suprakoroner çıkan aort replasmanı en basit ve etkili tedavi yöntemidir. Özellikle poststenotik dilatasyon gibi aort çapı çok geniş ve duvarı çok ince olmayan olgularda efektif yapıldığında aortoplasti ile de iyi sonuç almak mümkünse de bu yaklaşım genel kabul görmemiştir.

Birçok hastada arkusun kısmi tutulumu olan asendan aort anevrizması görülür. Bu vakalar, aort kros klemp konulmasının mümkün olmadığı durumlarda açık anastomoz ve hemiarkus replasmanı ile etkin bir şekilde tedavi edilebilir. Bu durumda, arkus anevrizması olmayan bir proksimal aort anevrizması onarımına göre operatif risk bir miktar daha yüksektir (73). Dolaşım durması sağlandıktan sonra, önceden var olan bir arkus anevrizmasına dair kanıt yoksa, aort eğimli bir şekilde arkus aortaya doğru kesilir ve hemiarkus replasmanı gerçekleştirilir.

Arkus aort

Yetişkinlerde herhangi bir türdeki izole arkus aort hastalığı nadirdir ve izole cerrahi replasman da son derece az uygulanır (74).

Arkus aort lezyonlarında genellikle asendan ve proksimal desendan aort etkilenir. Bu nedenle, cerrahi kararlar proksimal ve distal aortu, boyun damarlarını ve beyin koruma stratejilerini içerir. Endovasküler veya açık ark tedavisini desteklemek için özellikle randomize kontrollü çalışmalara htiyaç vardır. Bu hususlar göz önünde bulundurulduğunda, arkus replasmanı açık veya endovasküler yaklaşımla gerçekleştirilebilir.

Cerrahi total arkus replasmanında ise ameliyatın yönetiminde akut ve kronik durumlar ile anevrizmalar ve diseksiyonlar arasında çok az farklılık bulunmaktadır. Total arkus replasmanı sadece kardiyovasküler cerrahide değil, tüm cerrahideki en agresif ve invaziv operasyonlardan biri olarak kabul edilmektedir (Resim 13).

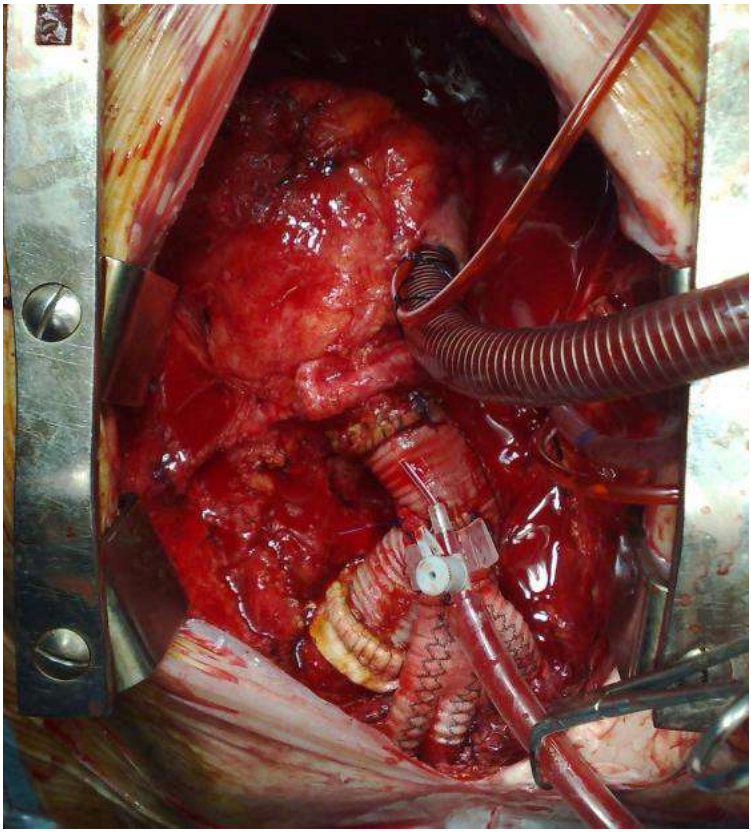

Resim 13: Arkus aort replasmanı.

İzole arkus replasmanını savunan yayınlarda dahi bu teknik çoğu kez Elephant Trunk (Fil hortumu) veya Frozen Elephant Trunk (FET) tekniğine ihtiyaç duyar (75).

Güncel eğilimler, distal ekstansiyonlu kompleks ark anevrizmaları için FET'in tercih edilen teknik olarak giderek benimsendiğini doğrulamaktadır (76). FET, aort arkını değiştirmek için standart bir Dakron vasküler greft ve proksimal desenden torasik aorta antegrad olarak yerleştirilen bir stent greft bileşeninden oluşan önceden monte edilmiş bir hibrit protezin kullanılmasını gerektirir. FET yaklaşımı, stent bileşenine dayalı olarak proksimal inen torasik aortanın doğrudan tedavisi seçeneğiyle birlikte tüm arkın tek aşamada değiştirilmesine olanak tanır ve daha distalde daha ileri endovasküler tedavi için güvenli bir iniş bölgesi oluşturur. Bu tekniğin dikkat çekici özelliği, distal anastomozu arkusa daha proksimalden (3. bölgeden 0. bölgeye) gerçekleştirme olanağı sunmasıdır. Bu, daha kolay bir distal anastomoz, daha kısa DHCA süresi ve daha düşük parapleji riski (<%5) sağlar. Bununla birlikte aort diseksiyonlarında uygulanabilirliği veya faydası ile ilgili tartışmalar devam etmektedir (77).

Bazı yaş gruplarında, artan morbidite ve mortalite ve yaşlı hastalarda beklenen daha düşük takip sağ kalımı nedeniyle FET ile birlikte veya FET olmadan total arkus replasmanının makul bir prosedür olup olmadığı konusunda da tartışmalar vardır (78).

Arkus aortayı tedavi etmek için eş zamanlı veya ardışık olarak uygulanan hibrit bir yaklaşım, aort kros klemp, KPB ve DHCA'nın zararlı etkilerini ortadan kaldırarak cerrahi travmayı azaltmak üzere tasarlanmıştır. Bu yaklaşım, cerrahi açıdan yüksek riskli olduğu düşünülen hastalarda özellikle önemlidir. Nihai amaç, proksimal Ishimaru bölgelerine (0-2) endovasküler bir cihaz yerleştirmek için yeterli bir iniş bölgesi oluşturmaktır. Değişken dallanma paterni ve farklı patolojik durumlara göre, supra-aortik damarların vasküler transpozisyonu debranching ile yapılır ve sonrasında endovasküler tedavi uygulanır. Hasta seçimi son derece önemlidir çünkü anatomik debranching ve endovasküler greftleme benzerihibrit prosedürlerin artmış ölüm ve inme riski içerdiği bilinmektedir (79).

Endovasküler arkus aort onarımı

Arkus aorta, aortun son derece karmaşık anatomik ve işlevsel bir bölgesidir. Teknolojideki istikrarlı gelişmeler, total arkus ile açık cerrahi onarım için çok yüksek riskli olduğu kabul edilen belirli bir hasta gurubunu hedeflemektedir ve farklı dallanma modifikasyonlarına sahip aort arkı endogreftlerinin kullanılmasına neden olmuştur (80). Yeterli deneyim, kümülatif veri ve takip eksikliğine rağmen, gelecekte yüksek riskli veya ameliyat edilemez hastalarda TAR'a bir alternatif oluşturabileceğine dair kanıt bulunmaktadır (81). Anekdotsal klinik vakalarla desteklenen ileri araştırmalar, endovasküler Bentall konseptinin tanıtılmasıyla yetersiz proksimal iniş bölgesinin sınırlamalarının üstesinden gelmeye de odaklanmaktadır (82).

SONUÇ

Aort organına dair anlayışımız, özellikle patofizyolojisi, tedavi zamanlaması, mevcut tedavi stratejilerinin uygulanması ve yeni tedavi stratejilerinin geliştirilmesi açısından sürekli olarak gelişme kaydetmektedir. Aort hastalıkları sağlık ve ekonomik açıdan önemli sonuçlara sahiptir ve kardiyovasküler cerrahi için özel bir uzmanlık alanı olarak öne çıkmaktadır. Aort hastalıklarının güncel klavuzların da ışığıyla uzmanlaşmış bir merkezde, disiplinlerarası bir aort ekibi tarafından tedavi edilmesi, başarılı kısa ve uzun dönem sonuçlar için gerekli olan ilk şarttır (83).

KAYNAKLAR

1. Elkin DC: Aneurysms following surgical procedures. Ann Surg 1948; 127:769-779.
2. Bergqvist D: Historical aspects on aneurysmal disease. Scand J Surg 2008; 97(2):90-99.
3. Matas R: An operation for the radical cure of aneurism based upon arteriorrhaphy. Ann Surg 1903; 37:161.
4. Cooley DA, De Bakey ME: Surgical considerations of intrathoracic aneurysms of the aorta and great vessels. Ann Surg 1952; 135:660.
5. Wheat MWJ, Wilson JR, Bartley TD: Successful replacement of the entire ascending aorta and aortic valve. JAMA 1964; 188:717.
6. Bentall H, De Bono A: A technique for complete replacement of the ascending aorta. Thorax 1968; 23:338.
7. Sutton JP 3rd, Ho SY, Anderson RH: The forgotten interleaflet triangles: a review of the surgical anatomy of the aortic valve. Ann Thorac Surg 1995; 59(2):419-427.
8. Nejjar I, Pieraggi MT, Thiers JC, Bouissou H: Age-related changes in the elastic tissue of the human thoracic aorta. Atherosclerosis 1990; 80(3):199-208.
9. Greenwald SE. Ageing of the conduit arteries. J Pathol 2007; 211(2):157-172.
10. Halloran BG, Davis VA, McManus BM, Lynch TG, Baxter BT: Localization of aortic disease is associated with intrinsic differences in aortic structure. J Surg Res 1995; 59(1):17-22.
11. Homme JL, Aubry MC, Edwards WD, et al: Surgical pathology of the ascending aorta: a clinicopathologic study of 513 cases. Am J Surg Pathol 2006; 30(9):1159-1168.
12. Cohen JR, Sarfati I, Wise L: The effect of cigarette smoking on rabbit aortic elastase activity. J Vasc Surg 1989; 9(4):580-582.
13. Okamoto RJ, Xu H, Kouchoukos NT, Moon MR, Sundt TM 3rd: The influence of mechanical properties on wall stress and distensibility of the dilated ascending aorta. J Thorac Cardiovasc Surg 2003; 126(3): 842-850.
14. Grande KJ, Cochran RP, Reinhall PG, Kunzelman KS: Stress variations in the human aortic root and valve: the role of anatomic asymmetry. Ann Biomed Eng 1998; 26:534-545.
15. Agozzino L, Ferraraccio F, Esposito S, et al: Medial degeneration does not involve uniformly the whole ascending aorta: morphological, biochemical and clinical correlations. Eur J Cardiothorac Surg 2002; 21:675-682

16. Dietz HC, Cutting GR, Pyeritz RE, et al: Marfan syndrome caused by a recurrent de novo missense mutation in the fibrillin gene. Nature 1991; 352(6333):337-339.
17. Marsalese DL, Moodie DS, Vacante M, et al: Marfan's syndrome: natural history and long-term follow-up of cardiovascular involvement. J Am Coll Cardiol 1989; 14:422.
18. Van Hemelrijk C, Renard M, Loeys B: The Loeys-Dietz syndrome: an update for the clinician. Curr Opin Cardiol 2010; 25(6):546-551.
19. Maleszewski JJ, Miller DV, Lu J, Dietz HC, Halushka MK: Histopathologic findings in ascending aortas from individuals with Loeys-Dietz syndrome (LDS). Am J Surg Pathol 2009; 33(2):194-201.
20 Shields LB, Rolf CM, Davis GJ, Hunsaker JC 3rd: Sudden and unexpected death in three cases of Ehlers-Danlos syndrome type IV. J Forensic Sci 2010; 55(6):1641-1645.
21. Guo DL, Papke CL, Tran-Fadulu V, et al: Mutations in smooth muscle alpha-actin (ACTA2) cause coronary artery disease, stroke, and Moyamoya disease, along with thoracic aortic disease. Am J Hum Genet 2009; 84(5):617-627.
22. Tavora F, Burke A: Review of isolated ascending aortitis: differential diagnosis, including syphilitic, Takayasu's and giant cell aortitis. Pathology 2006; 38(4):302-308.
23. Guntheroth WG, Spiers PS: Does aortic root dilatation with bicuspid aortic valves occur as a primary tissue abnormality or as a relatively benign poststenotic phenomenon? Am J Cardiol 2005; 95(6):820.
24. Jain R, Engleka KA, Rentschler SL, et al: Cardiac neural crest orchestrates remodeling and functional maturation of mouse semilunar valves. J Clin Invest 2010 Dec 13; pii: 44244.
25. LeMaire SA, Wang X, Wilks JA, et al: Matrix metalloproteinases in ascending aortic aneurysms: bicuspid versus trileaflet aortic valves. J Surg Res 2005; 123(1):40-48.
26. Fazel SS, Mallidi HR, Lee RS, et al: The aortopathy of bicuspid aortic valve disease has distinctive patterns and usually involves the transverse aortic arch. J Thorac Cardiovasc Surg 2008; 135(4):901-907.
27. Feldman DN, Roman MJ: Aneurysms of the sinuses of Valsalva. Cardiology 2006; 106(2):73-81.
28. Brandt J, J. gi P, L. hrs C: Sinus of Valsalva aneurysm obstructing coronary arterial flow: case report and collective review of the literature. Eur Heart J 1985; 6(12):1069-1073.

29. Collins JS, Evangelista A, Nienaber CA, et al: International Registry of Acute Aortic Dissection (IRAD). Differences in clinical presentation, management, and outcomes of acute type A aortic dissection in patients with and without previous cardiac surgery. Circulation 2004; 110(11 Suppl 1):II237-242.
30. Bossone E, Evangelista A, Isselbacher E, et al: International Registry of Acute Aortic Dissection Investigators: Prognostic role of transesophageal echocardiography in acute type A aortic dissection. Am Heart J 2007; 153(6):1013-1020.
31. Theisen D, von Tengg-Kobligk H, Michaely H, Nikolaou K, Reiser MF, Wintersperger BJ. CT Angiographie der Aorta [CT angiography of the aorta]. Radiologe. 2007 Nov; 47(11):982-92.
32. Harris KM, Nienaber CA, Peterson MD, et al. Early Mortality in Type A Acute Aortic Dissection: Insights From the International Registry of Acute Aortic Dissection. JAMA Cardiol. 2022 Oct 1; 7(10):1009-1015.
33. Yagdi T, Atay Y, Engin C, Mahmudov R, Tetik O, Iyem H, Posacioglu H, Apaydin AZ, Buket S. Impact of organ malperfusion on mortality and morbidity in acute type A aortic dissections. J Card Surg. 2006 Jul-Aug; 21(4):363-9.
34. Bickerstaff LK, Pairolero PC, Hollier LH, et al: Thoracic aortic aneurysms: a population-based study. Surgery 1982; 92(6):1103-1108.
35. Coady MA, Rizzo JA, Hammond GL, et al: What is the appropriate size criterion for resection of thoracic aortic aneurysms? J Thorac Cardiovasc Surg 1997; 113:476.
36. Masuda Y, Takanashi K, Takasu J, et al: Expansion rate of thoracic aortic aneurysms and influencing factors. Chest 1992; 102:461.
37. Gott VL, Greene PS, Alejo DE, et al: Replacement of the aortic root in patients with Marfan's syndrome. N Engl J Med 1999; 340:1307.
38. Murdoch JL, Walker BA, Halpern BL, Kuzma JW, McKusick VA: Life expectancy and causes of death in the Marfan syndrome. N Engl J Med 1972; 286(15):804-808.
39. Marsalese DL, Moodie DS, Vacante M, et al: Marfan's syndrome: natural history and long-term follow-up of cardiovascular involvement. J Am Coll Cardiol 1989; 14:422.
40. Pape LA, Tsai TT, Isselbacher EM, et al: International Registry of Acute Aortic Dissection (IRAD) Investigators: Aortic diameter > or = 5. 5 cm is not a good predictor of type A aortic dissection: observations from the International Registry of Acute Aortic Dissection (IRAD). Circulation 2007; 116(10):1120-1127.

41. Ergin MA, Spielvogel D, Apaydin A, et al: Surgical treatment of the dilated ascending aorta: when and how? Ann Thorac Surg 1999; 67:1834.
42. Baumgartner WA, Cameron DE, Redmond JM, et al: Operative management of Marfan syndrome: the Johns Hopkins experience. Ann Thorac Surg 1999; 67:1859.
43. Authors/Task Force Members; Czerny M, Grabenwöger M, Berger T, et al. EACTS/STS Guidelines for Diagnosing and Treating Acute and Chronic Syndromes of the Aortic Organ. Ann Thorac Surg. 2024 Jul; 118(1):5-115.
44. Benedetto U, Mohamed H, Vitulli P, Petrou M. Axillary versus femoral arterial cannulation in type A acute aortic dissection: evidence from a metaanalysis of comparative studies and adjusted risk estimates. Eur J Cardiothorac Surg. 2015; 48:953-959.
45. Ren Z, Wang Z, Hu R, et al. Which cannulation (axillary cannulation or femoral cannulation) is better for acute type A aortic dissection repair? A meta-analysis of nine clinical studies. Eur J Cardiothorac Surg. 2015; 47:408-415.
46. Malaisrie SC, Duncan BF, Mehta CK, et al. The addition of hemiarch replacement to aortic root surgery does not affect safety. J Thorac Cardiovasc Surg. 2015; 150:118-124. e2.
47. Preventza O, Coselli JS, Price MD, et al. Elective primary aortic root replacement with and without hemiarch repair in patients with no previous cardiac surgery. J Thorac Cardiovasc Surg. 2017; 153:1402-1408.
48. Puiu PC, Pingpoh C, Beyersdorf F, et al. Direct versus side graft cannulation from the right axillary artery in thoracic aortic surgery. Ann Thorac Surg. 2021; 112:1433-1440.
49. Urbanski PP, Lenos A, Lindemann Y, Weigang E, Zacher M, Diegeler A. Carotid artery cannulation in aortic surgery. J Thorac Cardiovasc Surg. 2006; 132:1398-1403.
50. Payabyab EC, Hemli JM, Mattia A, et al. The use of innominate artery cannulation for antegrade cerebral perfusion in aortic dissection. J Cardiothorac Surg. 2020; 15:205. 449
51. Kreibich M, Chen Z, Rylski B, et al. Outcome after aortic, axillary, or femoral cannulation for acute type A aortic dissection. J Thorac Cardiovasc Surg. 2019; 158:27-34. e9.
52. Griepp RB, Stinson EB, Hollingsworth JF, Buehler D. Prosthetic replacement of the aortic arch. J Thorac Cardiovasc Surg. 1975; 70:1051-1063.

53. Kazui T, Kimura N, Komatsu S. Surgical treatment of aortic arch aneurysms using selective cerebral perfusion. Experience with 100 patients. Eur J Cardiothorac Surg. 1995; 9:491-495.
54. Bachet J, Guilmet D, Goudot B, et al. Cold cerebroplegia. A new technique of cerebral protection during operations on the transverse aortic arch. J Thorac Cardiovasc Surg. 1991; 102:85-94.
55. Griepp RB, Di Luozzo G. Hypothermia for aortic surgery. J ThoracCardiovasc Surg. 2013; 145(suppl):S56-S58.
56. Manoly I, Uzzaman M, Karangelis D, et al. Neuroprotective strategies with circulatory arrest in open aortic surgery—a meta-analysis. Asian Cardiovasc Thorac Ann. 2022; 30:635-644.
57. Abjigitova D, Notenboom ML, Veen KM, et al. Optimal temperature management in aortic arch surgery: a systematic review and network metaanalysis. J Card Surg. 2022; 37:5379-5387.
58. Abjigitova D, Veen KM, van Tussenbroek G, et al. Cerebral protection in aortic arch surgery: systematic review and meta-analysis. Interact CardioVasc Thorac Surg. 022; 35:ivac128.
59. Apaydin AZ, Islamoglu F, Askar FZ, Engin C, Posacioglu H, Yagdi T, Ayik F. Immediate clinical outcome after prolonged periods of brain protection: retrospective comparison of hypothermic circulatory arrest, retrograde, and antegrade perfusion. J Card Surg. 2009 Sep-Oct; 24(5):486-9.
60. Samanidis G, Kanakis M, Khoury M, et al. Antegrade and retrograde cerebral perfusion during acute type A aortic dissection repair in 290 patients. Heart Lung Circ. 2021; 30:1075-1083.
61. Takagi H, Mitta S, Ando T. A contemporary meta-analysis of antegrade versus retrograde cerebral perfusion for thoracic aortic surgery. Thorac Cardiovasc Surg. 2019; 67:351-362.
62. Werner P, Gritsch J, Kaider A, et al. Long term results of the modified Bentall procedure with mechanical and biological composite valve grafts. Front Cardiovasc Med. 2022; 9:867732.
63. Kalogerakos PD, Zafar MA, Li Y, et al. Root dilatation is more malignant than ascending aortic dilation. J Am Heart Assoc. 2021; 10:e020645.
64. Elbatarny M, Tam DY, Edelman JJ, et al. Canadian Thoracic Aortic Collaborative (CTAC) Investigators. Valve-sparing root replacement versus composite valve grafting in aortic root dilation: a meta-analysis. Ann Thorac Surg. 2020; 110:296-306.

65. Di Marco L, Pacini D, Pantaleo A, et al. Composite valve graft implantation for the treatment of aortic valve and root disease: results in 1045 patients. J Thorac Cardiovasc Surg. 2016; 152:1041-1048. e1.
66. Ellauzi H, Zafar MA, Wu J, et al. Fate of preserved aortic root following acute type A aortic dissection repair. Semin Thorac Cardiovasc Surg. 2022; 34:419-427.
67. Castrovinci S, Pacini D, Di Marco L, et al. Surgical management of aortic root in type A acute aortic dissection: a propensity-score analysis. Eur J Cardiothorac Surg. 2016; 50:223-229.
68. Isselbacher EM, Preventza O, Hamilton Black J 3rd, et al. 2022 ACC/AHA Guideline for the Diagnosis and Management of Aortic Disease: A Report of the American Heart Association/American College of Cardiology Joint Committee on Clinical Practice Guidelines. Circulation. 2022 Dec 13; 146(24):e334-e482.
69. Chauvette V, Kluin J, de Kerchove L, et al. Outcomes of valve-sparing surgery in heritable aortic disorders: results from the AVIATOR registry. Eur J Cardiothorac Surg. 2022; 62:ezac366.
70. Cangut B, Greason KL, Todd A, et al. Aortic root replacement in the setting of a mildly dilated nonsyndromic ascending aorta. J Thorac Cardiovasc Surg. 2022; 166:983-993.
71. Peterss S, Bhandari R, Rizzo JA, et al. The aortic root: natural history after root-sparing ascending replacement in nonsyndromic aneurysmal patients. Ann Thorac Surg. 2017; 103:828-833.
72. Hui DS, Chen EP, DeAnda A, et al. The aortic root does not dilate over time after replacement of the aortic valve and ascending aorta in patients with bicuspid or tricuspid aortic valves. J Thorac Cardiovasc Surg. 2018; 166: 1413. e1
73. Pearsall C, Blitzer D, Zhao Y, et al. Long-term outcome of hemiarch replacement in a proximal aortic aneurysm repair: analysis of over 1000 patients. Eur J Cardiothorac Surg. 2022; 62:ezab571.
74. Tokuda Y, Narita Y, Fujimoto K, et al. Neurologic deficit after aortic arch replacement: the influence of the aortic atherosclerosis. Ann Thorac Surg. 2019; 108:107-114.
75. Karck M, Chavan A, Hagl C, Friedrich H, Galanski M, Haverich A. The frozen elephant trunk technique: a new treatment for thoracic aortic aneurysms. J Thorac Cardiovasc Surg. 2003; 125:1550-1553.
76. Berger T, Weiss G, Voetsch A, et al. Multicentre experience with two frozen elephant trunk prostheses in the treatment of acute aortic dissection. Eur J Cardiothorac Surg. 2019; 56:572-578.

77. Beckmann E, Shrestha ML. The 7 pillars of the frozen elephant trunk. Innovations (Phila). 2022; 17:255-258.
78. Beckmann E, Martens A, Kaufeld T, et al. Is total aortic arch replacement with the frozen elephant trunk procedure reasonable in elderly patients? Eur J Cardiothorac Surg. 2021; 60:131-137.
79. Wallen T, Carter T, Habertheuer A, et al. National outcomes of elective hybrid arch debranching with endograft exclusion versus total arch replacement procedures: analysis of the Society of Thoracic Surgeons Adult Cardiac Surgery Database. Aorta (Stamford). 2021; 9:21-29.
80. D'Onofrio A, Lachat M, Mangialardi N, et al. Three-year follow-up of aortic arch endovascular stent grafting with the Nexus device: results from a prospective multicentre study. Eur J Cardiothorac Surg. 2022; 63:ezac561.
81. Rong D, Zhang H, Guo W. Aortic arch aneurysm isolated by percutaneous total endovascular arch replacement. Eur Heart J. 2022; 43:2905.
82. Gouveia EMR, Stana J, Prendes CF, et al. Current state and future directions of endovascular ascending and arch repairs: the motion towards an endovascular Bentall procedure. Semin Vasc Surg. 2022; 35:350-363.
83. Czerny M, Grabenwöger M, Berger T, et al. EACTS/STS Guidelines for Diagnosing and Treating Acute and Chronic Syndromes of the Aortic Organ. Ann Thorac Surg. 2024 Jul; 118(1):5-115.

10. Bölüm

ARKUS AORTA HASTALIKLARI VE CERRAHİSİ

Gökhan ÖNEM*
Mohammad ALŞALALDEH**

Özet

Aortik ark patolojileri, konjenital veya edinsel nedenlerle oluşabilir. Ciddi komplikasyonlara yol açabileceği için kritik öneme sahiptir. Aortik ark, beyin ve üst vücut bölgesine kan sağlayan büyük arterlerin ayrıldığı yerdir; dolayısıyla bu alandaki herhangi bir darlık, anevrizma ya da diseksiyon, veya rüptür hayati risk taşır. Tedavi, hastalığın ciddiyetine ve tipine göre değişir. Anevrizmalar küçükse yakından takip edilir, ancak belirli bir büyüklüğe ulaştıklarında cerrahi müdahale gereklidir. Aort diseksiyonu, genellikle acil cerrahi onarım gerektirir. Cerrahi prosedürler genellikle kardiyopulmoner bypass altında gerçekleştirilir. Aortik anevrizma ve diseksiyon durumlarında, hasarlı segment çıkarılarak yerine sentetik bir greft yerleştirilir (**aort greftleme**). Bu yöntem, aortun yapısal bütünlüğünü yeniden sağlar. Diseksiyon vakalarında yırtılmış iç tabaka da onarılır. Aort koarktasyonu gibi aortun daraldığı vakalarda ise daralan bölge kesilerek onarılır veya **balon anjiyoplasti** ile genişletilebilir. Alternatif olarak, dar bölgeye **stent yerleştirilmesi** de uygulanabilir. İlaç tedavisi, kan basıncını kontrol altında tutmak ve aorta üzerindeki baskıyı azaltmak amacıyla kullanılır. Cerrahi müdahaleler ise genellikle aort greftleri ya da stent yerleştirilmesi ile gerçekleştirilir. **Olası gelecekteki tedavi metodlar ile ilgili düşünce ve planlar ise**; minimal invaziv yöntemlerin geliştirilmesi, biyomateriallerin ve yenilikçi teknoloji uygulamalarının entegrasyonu gibi alanlarda ilerlemeyi içermektedir. Aortik ark tamiri sonrasında rehabilitasyon, hastanın fiziksel, psikolojik ve sosyal iyilik halini desteklemek amacıyla yapılan bir süreçtir. Rehabilitasyon programları, genel sağlık durumu, ameliyatın türü ve hastanın bireysel ihtiyaçlarına göre şekillendirilir

* Prof. Dr., Pamukkale Üniversitesi Tıp Fakültesi
Kalp ve Damar Cerrahisi Anabilim Dalı Denizli / TÜRKİYE
** Dr. Öğretim Üyesi, Pamukkale Üniversitesi Tıp Fakültesi
Kalp ve Damar Cerrahisi Anabilim Dalı Denizli / TÜRKİYE

Giriş

Aortik Arkın Embriyolojik Gelişimi, Anatomi, Histoloji ve Fizyolojik Önemi:

Aortik ark, embriyonik gelişimin erken dönemlerinde, embriyonik faringeal arklar olarak adlandırılan yapıların bir parçası olarak gelişir. 3., 4. ve 6. faringeal arkların gelişimi sonucunda aortik ark ve onun dalları oluşur. Embriyolojik süreçte meydana gelen hatalar çeşitli doğumsal kalp ve damar hastalıklarına yol açabilir (1,2).

Aortik ark, kalpten çıkan ve vücudun ana arterlerine kan sağlayan aortanın kavisli kısmıdır. Sol ventrikülden pompalanan kan önce asendan aorta (yükselen veya çıkan aorta) yoluyla aortik arka ulaşır ve oradan brachiocephalic trunk (İnnominate arter), sol ana karotis ve sol subklavian arterlere gibi büyük dallara ayrılır (Şekil 1) (3,4).

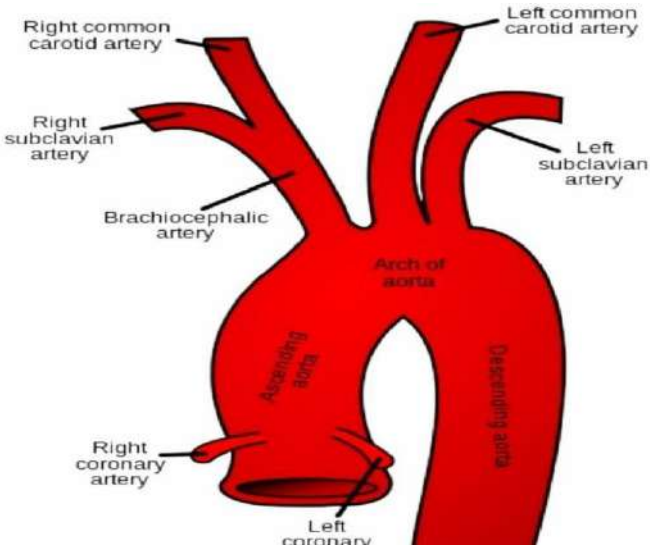

Şekil 1: Aortik ark ve dalları (https://en.wikipedia.org/wiki/Aortic_arch)

Aortik arkın (arkus aorta) anatomik pozisyonu ise; ikinci sağ sternokostal eklemin üst kenarından başlayarak, önde angulus sterni, arkada ise dördüncü ve beşinci vertebralar arasındaki intervertebral disk hizasında devam eder. Arkus aorta, mediastenin üst kısmında ve perikard dışında bulunur. Arkus aortanın normal çapı 25 ± 2 mm olduğu bilinmekte olup, boyutu yaş, cinsiyet ve kiloya göre değişkenlik gösterebilir (5).

Arkus aorta, histolojik olarak üç katmandan oluşur: **tunica intima**, **tunica media**, ve **tunica adventitia**. Bu katmanlar, büyük elastik arterlerin tipik yapısını yansıtır ve her biri farklı hücresel ve yapısal özellikler taşır:

a) **Tunica Intima**: Bu, aortanın en iç tabakasıdır ve tek katlı yassı epitel hücrelerinden (endotel) oluşur. Endotel hücreleri, kanın damar duvarı ile etkileşimini düzenler ve damar tonusunu etkileyen çeşitli maddeler salgılar. Ayrıca, bu tabaka altında ince bir subendotelyal bağ dokusu ve elastik lifler bulunur.

b) **Tunica Media**: Bu tabaka, arkus aortanın en kalın katmanıdır ve çok sayıda elastik lif içerir. Elastik lifler, aortanın genişleyip daralmasını sağlayarak kan akışını düzenler. Elastik liflerin yanında, bu tabakada düz kas hücreleri de yer alır. Tunica media, büyük elastik arterlerde olduğu gibi arkus aortanın esnekliğini ve kan basıncına karşı direncini sağlar.

c) **Tunica Adventitia**: Bu en dış tabakadır ve gevşek bağ dokusundan oluşur. Kollajen ve elastik liflerin yanı sıra, bu katmanda küçük kan damarları (vasa vasorum) ve sinir lifleri bulunur. Tunica adventitia, aortanın çevresindeki dokularla olan bağını sağlar ve damarın beslenmesine yardımcı olur (Şekil 2) (6,7).

Arkus aorta, büyük elastik bir arter olarak kritik bir fizyolojik role sahiptir. Kalpten pompalanan oksijenli kanın vücuda dağıtılmasında kilit rol oynar. Fizyolojik açıdan önemli özellikleri ve işlevleri şunlardır:

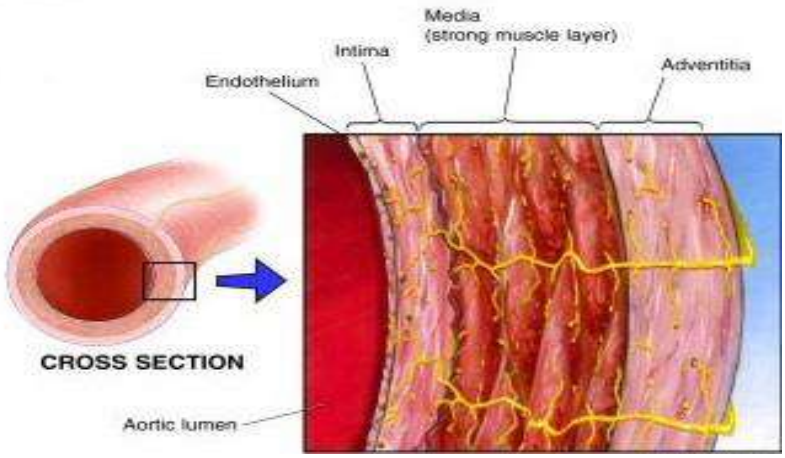

Şekil 2: Aortun histolojisi (https://www.vcuhealth.org/pauley-heart-center/programs-and-expertise/aortic-program/about-the-aorta)

a) *Kan Akışının Yönlendirilmesi ve Dağıtımı*

Arkus aorta, kalpten çıkan kanın vücuda dağıtımında bir kavşak noktasıdır. Buradan üç ana arter çıkar **(Şekil 1)**:

- **Truncus brachiocephalicus**: Sağ kol ve baş bölgesine kan sağlar. Sağ subklavian arter ve sağ ana (common) karotis artere ayrılır.
- **Sol ana (common) karotis arter**: Sol baş ve boyun bölgesine kan taşır.

- **Sol subklavian arter**: Sol kol ve omuz bölgesine kan sağlar.
- **Arkus aortanın devamı** ise Torasık veya inen aorta olarak bilinip defragma kadar uzanır aorta bölümüdür. Subdiyafragmatik devamı abdominal aorta olarak adlandırılır (7,8).

b) *Elastikiyet ve Basınç Dalgasının Düzenlenmesi*

Arkus aorta, büyük elastik arterlerin tipik yapısına sahip olup, tunica media tabakasındaki elastik lifler sayesinde genişleyebilir ve daralabilir. Bu elastik özellik, kalbin her sistolünde gelen kan akışını depolar ve diastol sırasında geri yayarak sürekli bir kan akışı sağlar. Bu, arteriyel basıncı dengelemeye ve organlara düzenli kan akışı sağlamaya yardımcı olur (8).

3. *Baroreseptörler ve Kan Basıncının Düzenlenmesi*

Arkus aorta, baroreseptörlerin (kan basıncı algılayıcıları) bulunduğu önemli bir bölgedir. Bu baroreseptörler, kan basıncındaki değişiklikleri algılayarak beyindeki medulla oblongata'ya sinyaller gönderir. Kan basıncı yüksek olduğunda vagus siniri aracılığıyla kalp hızı ve damar genişlemesi düzenlenir; düşük olduğunda ise sempatik sinir sistemi devreye girerek kalp atış hızını artırır ve damarları daraltır. Bu mekanizma, kan basıncını sabit tutmak için kritik öneme sahiptir (9).

4. *Dolaşım Dinamiği ve Hemodinamiğin Sağlanması*

Aortun elastikiyetinin bir sonucu olarak, arkus aorta kanın kalpten büyük basınçla atıldığı sırada şok etkisini emer. Bu, kalp atımlarının yarattığı kan akışındaki dalgalanmaların düzleştirilmesine ve organlara dengeli kan akışının sağlanmasına yardımcı olur. Aynı zamanda, arteriyel duvarın genişlemesi ve daralması, kanın ileriye doğru itilmesinde ve dolaşımın devamında önemli bir rol oynar (10,11).

Aortik Arkın Yaşlanma ile Değişen Yapısı: Aortik arkın elastik yapısı yaşlanma ile birlikte değişir. Elastik liflerde azalma ve kollajen liflerinde artış görülür, bu da damar duvarının sertleşmesine neden olur. Ayrıca, yaşa bağlı olarak aterosklerotik plakların gelişme riski artar. Bu süreç, arteriyel sertlik ve hipertansiyon gelişimi ile ilişkilidir (12).

Aortik Arkın Görüntüleme Yöntemleri*:*Aortik arkın patolojilerini saptamak için çeşitli görüntüleme teknikleri kullanılır. Transtorasik ekokardiyografi, manyetik rezonans anjiyografi (MRA) ve bilgisayarlı tomografi anjiyografi (CTA, BT Anjio) en sık kullanılan yöntemlerdir. Özellikle MRA, yumuşak doku detaylarını ortaya koymada oldukça başarılıdır ve aort duvarındaki patolojik değişiklikleri saptamada kullanılır (13, 14).

Aortik Ark ve Klinik Önemi:

Aortik ark, kalpten çıkan aortanın en kıvrımlı kısmı olup baş, boyun ve üst ekstremitelere kan akışını sağlar. Bu bölgede meydana gelen patolojiler,

dolaşımın ciddi şekilde etkilenmesine neden olabilir. Aortik ark hastalıkları doğuştan (konjenital, congenital) veya edinsel (Acquired) olabilir. Bu bölgedeki anatomik anomaliler veya damar bozuklukları sıklıkla ciddi klinik sonuçlar doğurur (15).

Aortik Ark Konjenital Hastalıkları Ve Anomalileri

Aortik arkın gelişimi sırasında meydana gelen yapısal bozukluklardır. Bu anomaliler doğumsal olup, genellikle embriyonik dönemde aortik arkın normal şekilde gelişmemesi sonucunda oluşur.

Başlıca aortik ark anomalileri şunlardır:

1. Çift Aortik Ark (Double Aortic Arch)

- **Tanım:** Embriyonik gelişim sırasında iki aortik arkın tamamen gelişmesiyle oluşur. Bu iki aortik ark, özofagus ve trakya çepeçevre sararak baskı yapar (Şekil 3).
- **Belirtiler:** Solunum güçlüğü, beslenme sorunları.
- **Tedavi:** Cerrahi müdahale ile tedavi edilebilir (bir arkın kapatılarak divize edilmesi ve basılan özofagus veya trakya serbestleştirilmasıdır) (16,17).

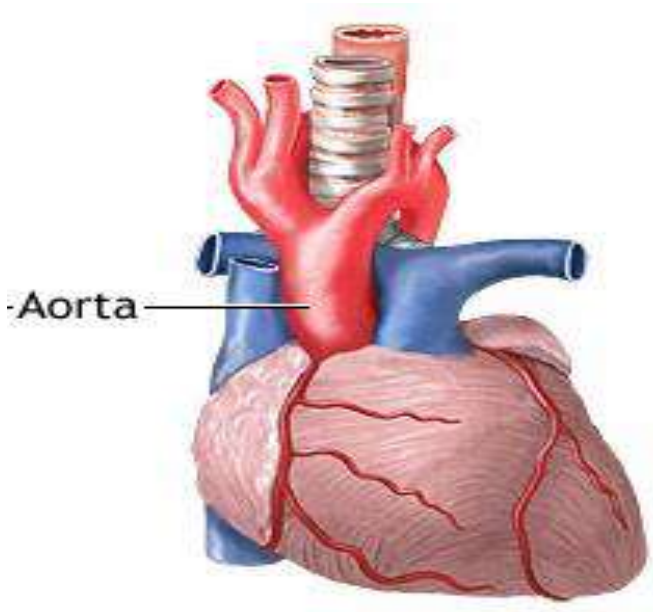

Şekil 3: çift aortik ark (https://medlineplus.gov/ency/article/007316.htm)

2 . Sol Aortik Arkın Devamlılığı (Left Aortic Arch Persistence)

Tanım: Normal embriyonik gelişim sırasında sağ aortik arkın kaybolup sadece sol aortik arkın kalması gerekir. Sol aortik ark kalırsa bu genellikle normal

kabul edilir, ancak bazı varyantlar semptomlara neden olabilir.

Belirtiler: Çoğunlukla asemptomatiktir, ancak bazı durumlarda solunum ve beslenme güçlüğüne yol açabilir.

Tedavi: Genellikle tedavi gerektirmez (16,17).

1. **Sağ Aortik Arkın Devamlılığı (Right Aortic Arch Persistence)**, embriyolojik gelişim sırasında sağ aortik arkun kalıcı hale geldiği ve sol aortik arkun kaybolduğu nadir bir doğumsal durumdur. Bu durum, aortanın normalde sol taraftan değil, sağ taraftan yay yaptığı anatomik bir varyasyon olarak tanımlanır. Sağ aortik ark, bazı vakalarda klinik belirtilerle birlikte olabilir, özellikle de **Açık Vasküler Halka (Complete Vascular Ring) ve Ayrılmış Sağ Subklavian Arter (Aberrant Right Subclavian Artery)** (16,17).

2. . Klinik Belirtiler: Sağ aortik ark, her zaman semptomlara yol açmaz, ancak bazı vakalarda aşağıdaki belirtiler görülebilir:

- **Solunum problemleri**: Trakea üzerine bası yapıldığında nefes almada zorluk, hırıltılı solunum.
- **Yutma güçlüğü (Disfaji)**: Özofagus üzerinde bası varsa yutma problemleri ortaya çıkabilir.
- **Kronik öksürük veya tekrarlayan solunum yolu enfeksiyonları**.

Tedavi: Eğer sağ aortik ark, damar halkası oluşturmuşsa ve solunum veya yutma gibi basıya bağlı klinik belirtilere yol açıyorsa, cerrahi tedavi düşünülebilir. Cerrahi tedavi genellikle şu adımları içerir:

1. **Basının ortadan kaldırılması**: Damar halkası yapısı varsa, bu halka cerrahi olarak kesilir ve serbestleştirilir. Bu sayede özofagus ve trakyaya olan baskı ortadan kaldırılır.
2. **Ayrık subklavian arterin düzeltimi**: Eğer subklavian arter anomalisi varsa, bu arter yeniden yönlendirilebilir ya da anastomoz yapılabilir.
3. **Cerrahi yaklaşım**: Genellikle torakotomi (göğüs kafesinin açılması) ile cerrahi yapılır. Cerrahinin başarısı, vasküler halkadaki basının serbestleştirilmesi ve semptomların giderilmesine bağlıdır (17).

- **Hibrit Teknik**: Açık cerrahi ve endovasküler yöntemlerin kombinasyonunu içerir.
    1. **Subklavian-Karotid Arter Bypass**: Supraklaviküler kesi ile sol subklavian arter, karotid artere greftlenir.
    2. **Endovasküler Stent Greft**: Femoral arter yoluyla kateter yerleştirilir ve ARSA'nın (Aberran Sağ Subklavian Arter)

anomalisi kapalı bir stent greft ile düzeltilir. Bu yöntem, minimal invaziv olarak ARSA'nın kökenini kapatmak için kullanılır.

Arterial Rekonstrüksiyon: Aortik arkın veya ana arterlerin anatomik anomalilerini düzeltmek amacıyla yapılır. Bu işlem sırasında arterlerin konumları değiştirilir ve greftler kullanılarak normal kan akışı sağlanır (18,19).

4. Aberran Sağ Subklavian Arter (Aberrant Right Subclavian Artery - ARSA)

Tanım: Aorta'nın sol tarafındaki arkın sağ subklavian artere yanlış bir dallanma vermesiyle oluşur. Özofagusa baskı yapabilir (Şekil 4).

Belirtiler: Yutma güçlüğü (disfaji lusoria).

Tedavi: Semptomatik olan durumlarda cerrahi düzeltme gerekebilir (Hibrit teknik: subklavian artere supraklaviküler kesi ile subklavian-karotid arter greft bypass ve endovasküler erişim yoluyla femoral arter kateteri kullanılarak ARSA'nın kökenini tıkamak için kapalı bir stent greft uygulanır) (16,17).

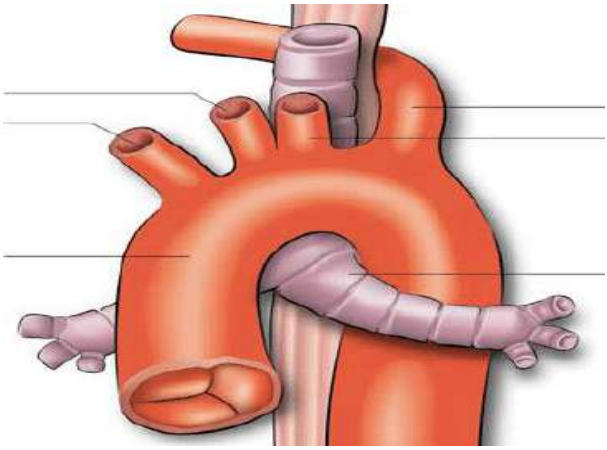

Şekil 4: **Aberran Sağ Subklavian Arter**
(https://www.researchgate.net/figure/Anatomy-of-an-aberrant-right-subclavian-artery-Right-common-carotid-artery-1-left_fig2_5676682**)**

5. Vasküler Halkalar (Vascular Rings)

Tanım: Aortik arkın gelişimi sırasında normal olmayan damar halkalarının oluşması. Bu halkalar özofagus ve soluk trakya'ya baskı yapabilir (Şekil 5).

Belirtiler: Kronik öksürük, stridor (hışıltılı solunum), yutma güçlüğü.

Tedavi: Cerrahi düzeltme genellikle gereklidir (Cerrahi müdahale genellikle **torakotomi** adı verilen göğüs duvarından açılarak yapılır. **Sol torakotomi** en

yaygın yaklaşımdır, ancak anormal damar yapısına bağlı olarak sağ torakotomi de kullanılabilir. Ameliyat sırasında sıkışıklığa neden olan damarlar izole edilir ve baskıyı ortadan kaldırmak için kesilir, yeniden yapılandırılır veya bypass edilir).

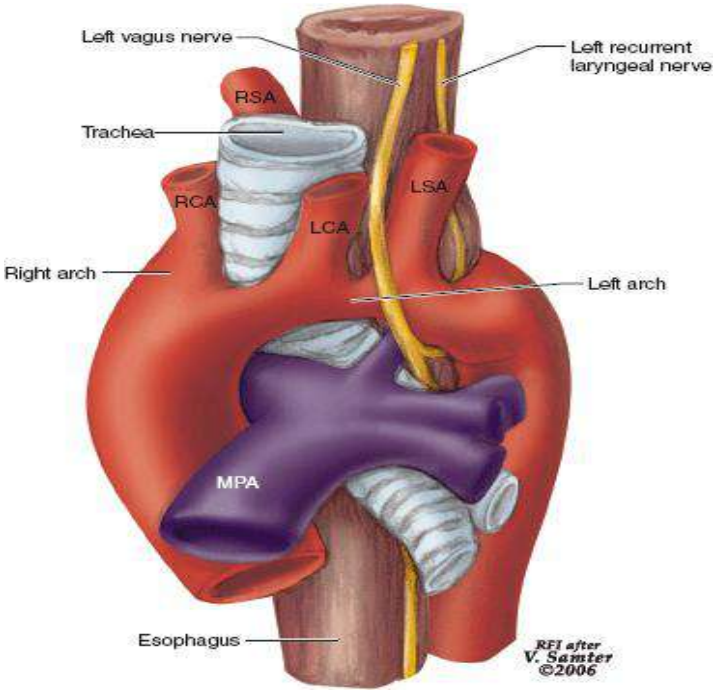

Şekil 5: **Vasküler Halkalar (https://abdominalkey.com/vascular-rings-and-pulmonary-artery-sling/)**

6. Interrupted Aortic Arch (IAA)

Tanım: Aortik arktaki bir bölümün tamamen gelişmemesiyle aortanındevamlılığı kesilir. Bu ciddi bir anomalidir ve hemen müdahale gerektirir.

Belirtiler: Siyanoz, solunum güçlüğü, kalp yetmezliği belirtileri.

Tedavi: Yeni doğanlarda acil cerrahi müdahale ile düzeltilir.·

End-to-End Anastomoz: Distal ve proksimal aortik kısımlar arasında doğrudan bağlantı yapılır. Bu yöntem, anatomik pozisyonlarına bağlı olarak uygun hastalarda uygulanabilir.

Greft Kullanımı: Bazı durumlarda, iki kesilmiş aortik segmenti bağlamak için **sentetik bir greft** kullanılır. Greft, iki bölüm arasında bir köprü görevi görerek kan akışını sağlar. **PTFE (Polytetrafluoroethylene)** veya diğer biyouyumlu greft malzemeleri kullanılabilir. Bu, anastomoz yapılmasının

mümkün olmadığı veya yeterli uzunlukta damar bulunmadığı durumlarda tercih edilir.

Kompleks Onarım ve VSD Kapatılması: IAA genellikle **ventriküler septal defekt (VSD)** ile birlikte olduğu için, cerrahlar VSD'yi de kapatır. Bu, ventriküller arasındaki anormal kan akışını önler ve kalbin etkin çalışmasını sağlar. VSD onarımı genellikle yama kullanılarak yapılır. Yama, ventriküller arasındaki deliği kapatır ve kalbin normal kan akışını yeniden sağlar.

Norwood Tipi Prosedür: Bazı karmaşık IAA vakalarında **Norwood prosedürü** gibi daha ileri cerrahi teknikler gerekebilir. Bu yöntem, özellikle tek ventrikül fizyolojisine sahip hastalarda kullanılan daha geniş çaplı bir cerrahi yaklaşımdır. Aortun yeniden yapılandırılması ve pulmoner arterlerle bağlantısının sağlanması bu prosedürde temel amaçtır (18-20)

7. Aortik Koarktasyon

Tanım: Aortanın bir bölümünde daralma meydana gelir. Bu, kalpten çıkan kanın dolaşımını etkileyebilir (Şekil 6) (18).

Belirtiler: Hipertansiyon, bacaklarda güçsüzlük, kalp yetmezliği.

Tedavi

End-to-End Anastomoz: Aortun Dar Bölgesinin Kesilmesi ve Bağlanması: En sık kullanılan yöntemlerden biri, daralmış aortik bölgenin çıkarılması ve iki uçun birbirine dikilmesidir. Bu teknik, aortun anormal şekilde daralmış olan kısmını tamamen ortadan kaldırır. Bu yöntem, özellikle daralmanın kısa olduğu ve aortun diğer kısımlarının iyi durumda olduğu hastalarda tercih edilir.

Patch Aortoplasti (Yama ile Genişletme): Plastik veya Biyolojik Yama Kullanımı: Daralmış bölgenin çıkartılması yerine, genişletme amacıyla bir yama kullanılabilir. Bu işlemde genellikle sentetik malzemeler (PTFE veya Dacron) ya da hastanın kendi dokusu ile daralmış bölge genişletilir. Özellikle daha uzun aortik daralma bölgelerinde uygulanır.

- **Subclavian Flap Aortoplasti: Subklavian Arterin Kullanımıyla Aortun Genişletilmesi**: Sol subklavian arterin bir kısmı kesilir ve aortik daralmış bölgenin üzerine dikilerek daralmış alan genişletilir. Bu yöntem, özellikle bebeklerde ve küçük çocuklarda kullanılır. Subklavian arterin bir kısmının kullanılması, kan akışını etkileyebilir ancak genellikle tolere edilebilen bir durumdur.
- **Interpozisyon Graft Onarımı: Greft Kullanımıyla Aortun Yeniden Yapılandırılması**: Daralmış bölge çıkarıldıktan sonra, bu alana sentetik bir greft yerleştirilir. Greft, iki aortik uç arasında bir köprü görevi görür

ve kan akışını sağlar. Daha karmaşık vakalarda veya tekrar daralma (restenoz) görülen hastalarda tercih edilebilir.

- **Endovasküler Yöntemler (Stent Genişletme): Balon Anjiyoplasti ve Stent Yerleştirilmesi**: Cerrahi müdahaleye alternatif olarak, daralmış bölgeye endovasküler olarak balon ile genişletme yapılabilir. Bu işlem sırasında bir stent yerleştirilerek dar bölge genişletilir. Bu minimal invaziv teknik genellikle daha büyük çocuklarda ve erişkinlerde kullanılır. Balon anjiyoplasti ve stent yerleştirme işlemi, tekrarlayan daralmaların olduğu veya cerrahinin riskli olduğu hastalarda uygulanır.
- ***Cerrahi Yaklaşım***: **Sol Torakotomi**: Çoğu aort koarktasyonu cerrahisi sol torakotomi yoluyla yapılır. Bu, sol göğüs duvarından yapılan bir kesi ile aorta doğrudan erişim sağlar. **Median Sternotomi**: Daha karmaşık vakalarda veya eşlik eden kalp anomalileri varsa, median sternotomi tercih edilebilir (21,22).

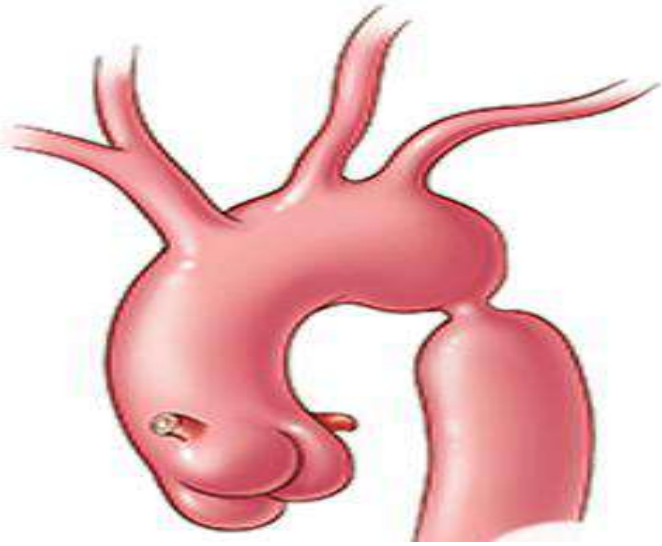

Şekil 6: Aortik Koarktasyon (https://healingtouchdiag.com/coarctoplasty-procedure/)

8. Bovini Aortik Ark (Bovine Aortic Arch)

Bovini aortik ark (bovine aortic arch), normal anatomik varyantlardan biridir ve aortik arkta ortak bir çıkışın olduğu bir durumu ifade eder. Bu varyant, insanlarda sağ brakiosefalik arterin sol ortak karotis arteriyle birleştiği ve her ikisinin tek bir arter olarak aortadan çıktığı durumdur. Bu tip anatomi genellikle doğumsal ve genetik bir farklılık olarak kabul edilir. Çoğu durumda semptomlara yol açmaz, ancak bazı durumlarda aortik cerrahi veya vasküler müdahale gerektirebilir (Şekil 7).

Tedavi ve Cerrahi Yaklaşımlar: Bovini aortik ark genellikle herhangi bir cerrahi müdahale gerektirmez çünkü klinik olarak önemli bir sorun yaratmaz. Ancak, aşağıdaki durumlar söz konusu olduğunda cerrahi tedavi planlanabilir:

Anevrizma veya Diseksiyon: Bovini aortik ark varyantı olan hastalarda, aortta genişleme (anevrizma) veya yırtılma (diseksiyon) gibi patolojik durumlar gelişebilir. Bu tür durumlarda aortta tamir cerrahisi gerekebilir.

Endovasküler Müdahaleler: Bu anatomik varyant, endovasküler işlemler sırasında özel teknik yaklaşımlar gerektirebilir. Bazen stent yerleştirme gibi minimal invaziv tedaviler tercih edilir.

Semptomatik Olgular: Eğer hastada semptomlar mevcutsa (örneğin, basıya bağlı semptomlar), cerrahi veya endovasküler tedavi ile semptomlar giderilebilir.

Şekil 7: **Bovini Aortik Ark (https://radiopaedia.org/articles/bovine-arch)**

Cerrahi Teknikler:

- **Açık Cerrahi Tamir:** Eğer bir anevrizma veya diseksiyon varsa, açık cerrahi ile aortun tamiri yapılabilir.
- **Endovasküler Tamir:** Daha az invaziv bir yaklaşım olan endovasküler tamir, hastanın genel durumuna ve anevrizmanın/diseksiyonun yerine göre tercih edilebilir.

Bu anatomik varyantın klinik anlamı genellikle büyük değildir, ancak özellikle torasik cerrahi, damar cerrahisi veya endovasküler girişimler planlanırken dikkate alınması önemlidir. Cerrahlar, ameliyat sırasında bu varyanta dikkat etmelidir çünkü arterlerin normal yerlerinden farklı yerleşimleri olabilir.

9. Sol Vertebral Arterin Aorttan Çıkışı

Sol vertebral arterin aortik arkus (aortic arch) üzerinden çıkışı, nadir görülen bir anatomik varyasyondur. Normalde vertebral arterler, sırasıyla sağ ve sol subklavian arterlerden köken alır. Ancak bu varyantta, sol vertebral arter doğrudan aorta çıkar. Çoğu zamanda asemptomatiktir ve tesadüfen radyolojik incelemelerle (örneğin, anjiyografi veya BT anjiyografi) fark edilir. Ancak bazı durumlarda semptomlar yaratabilir ve cerrahi veya endovasküler müdahale gerekebilir**Tedavi ve Cerrahi Yaklaşımlar:** Çoğu zaman sol vertebral arterin aorttan çıkışı cerrahi tedavi gerektirmez. Ancak, bazı özel durumlarda cerrahi müdahale gerekli olabilir:

Anevrizma veya Diseksiyon: Eğer aortik ark veya sol vertebral arterde anevrizma ya da diseksiyon gelişirse, bu durum ciddi riskler yaratabilir ve cerrahi tamir gerekli olabilir. Aort ve arterin tamirine yönelik açık cerrahi müdahale gerekebilir.

Basıya Bağlı Semptomlar: Bazen bu anatomik varyasyon, çevre dokulara veya sinirlere bası yaparak semptomlara neden olabilir. Bu durumda cerrahi müdahale ile basının ortadan kaldırılması gerekebilir.

Endovasküler Tedavi: Sol vertebral arterin aorttan çıkışı nedeniyle normal vasküler cerrahi ve endovasküler işlemler sırasında özel yaklaşımlar gerekebilir. Özellikle arteriyel tıkanıklık, darlık ya da kan akışında sorun olması durumunda stent yerleştirme veya anjiyoplasti gibi endovasküler müdahaleler tercih edilebilir.

Beyin Dolaşımı ile İlgili Sorunlar: Sol vertebral arter, beynin posterior kısmına kan sağlayan vertebrobaziler sistemin bir parçasıdır. Bu arterde kan akışının bozulması beyin dolaşımını etkileyebilir ve vertebrobaziler yetmezlik gibi semptomlara neden olabilir. Eğer böyle bir durum gelişirse, cerrahi revaskülarizasyon gerekebilir.

Cerrahi Teknikler:

Açık Cerrahi: Eğer anevrizma ya da diseksiyon gibi büyük cerrahi gerektiren bir sorun varsa, açık cerrahi tamir yapılabilir. Bu tür ameliyatlar genellikle büyük damar cerrahisi gerektirir.

Endovasküler Yöntemler: Daha minimal invaziv teknikler, endovasküler stent yerleştirme veya balon anjiyoplasti ile tedavi edilebilir. Bu yöntemler özellikle darlık veya tıkanıklık varlığında tercih edilir.

Aortik Ark Medikal Hastalıkları

Takayasu Arteriti

Büyük damarları tutan kronik, inflamatuar (iltihaplı) bir hastalıktır. Özellikle aort ve büyük dallarını etkileyen bu hastalık, nadir görülmekle birlikte,

genellikle genç kadınlarda ortaya çıkar. İnflamasyon, damar duvarlarında kalınlaşma, daralma (stenoz) ve bazen anevrizma (damarın genişlemesi) gibi değişikliklere yol açar. Bu durum, kan akışını bozarak, dokulara ve organlara yetersiz oksijen ve besin gitmesine neden olabilir (23).

Ana Özellikler:

İnflamasyon: Damar duvarlarında iltihaplanma, başta aorta ve ana dallarını etkiler.

Damar daralması: İnflamasyon sonucunda damar duvarları kalınlaşır ve bu da damar lümeninin daralmasına neden olur.

Kan akışının bozulması: Özellikle kollardaki kan akışında azalma, tansiyon farkları, halsizlik ve baş dönmesi gibi belirtilere yol açar (23).

Tedavisi: Kortikosteroidler: İlk basamak tedavide **prednizon** veya **metilprednizolon** gibi yüksek doz kortikosteroidler kullanılır. Bu ilaçlar, inflamasyonu baskılar ve damar hasarını yavaşlatır. Doz başlangıçta yüksek olup, hastalığın aktivitesi kontrol altına alındıktan sonra yavaş yavaş azaltılır. **Yan etkiler**: Uzun süreli kortikosteroid kullanımının yan etkileri (osteoporoz, cushing sendromu, hipertansiyon) nedeniyle, doz azaltılırken başka tedaviler eklenir.

İmmünosupresif İlaçlar: Kortikosteroidlere ek olarak veya kortikosteroid dozunu azaltmak amacıyla kullanılır. **Metotreksat**, **azatioprin** veya **mikofenolat mofetil** gibi immünosupresif ilaçlar, bağışıklık sistemini baskılayarak inflamasyonu azaltır ve hastalığın ilerlemesini kontrol eder. **Anti-TNF ilaçları (Biyolojik tedaviler)**: Kortikosteroid ve immünosupresif tedaviye dirençli vakalarda, **infliksimab** veya **adalimumab** gibi TNF-alfa inhibitörleri kullanılabilir. Bu biyolojik ajanlar, inflamatuar süreçleri baskılar ve vaskülit ataklarını önler (24).

Antihipertansif Tedavi: Takayasu arteriti genellikle yüksek tansiyona (hipertansiyon) yol açar, çünkü büyük arterlerde daralma kan basıncını artırır. **ACE inhibitörleri** veya **angiotensin II reseptör blokerleri** gibi ilaçlar kan basıncını kontrol altına almak için kullanılır (23,24).

Endovasküler ve Cerrahi Tedavi: Takayasu arteritinde aorta ve dallarında ciddi darlıklar, tıkanmalar veya anevrizmalar gelişebilir. Bu durumlar, kan akışını engelleyebilir ve ciddi komplikasyonlara yol açabilir. Bu nedenle medikal tedaviye yanıt vermeyen hastalarda cerrahi veya endovasküler müdahale gerekebilir.

Balon Anjiyoplasti ve Stentleme: Darlık veya tıkanıklık olan bölgeler balon anjiyoplasti ile genişletilebilir. Daralmış damarın içine **stent** yerleştirilerek kan akışının devamlılığı sağlanır. Bu prosedür genellikle minimal invazivdir ve hastalığın akut döneminde de uygulanabilir.

Cerrahi Revaskülarizasyon: Eğer endovasküler yöntemler yeterli değilse, cerrahi revaskülarizasyon gerekebilir. Bu, daralmış veya tıkanmış damarları bypass etmek için greft kullanılmasını içerir. **Aortik ark** veya büyük dallarında tıkanıklık meydana gelmişse, greft veya protezlerle yeni damarlar oluşturulabilir.

Anevrizma Onarımı: Takayasu arteriti olan hastalarda aort anevrizmaları gelişebilir. Bu durumda, anevrizmanın cerrahi olarak onarılması veya endovasküler yolla stent-greft yerleştirilmesi gerekebilir (24,25).

Aortik Arkın Cerrahi Müdaheleye Gerektiren Hastalıkları

Aortik ark anevrizması:

Aortik arkın genişlemesidir ve sıklıkla aortanın zayıflayan duvarlarının sonucudur. Genellikle yüksek tansiyon, ateroskleroz veya genetik faktörlerle ilişkilidir. Aort anevrizması, diseksiyon ve rüptür riskini taşıdığından, cerrahi müdahale gerektirebilir. Aortik ark, belirli bir çap aralığına sahiptir. Normal aortik ark çapı, genellikle 2,5 cm ile 3,5 cm arasında kabul edilir. Bu çap, bireylerin yaşına, cinsiyetine ve vücut yapısına bağlı olarak değişiklik gösterebilir (Şekil 8). **Aortik Ark Anevrizması**: 4 cm veya daha büyük olarak tanımlanır. Aortik anevrizmaların çapı, hastanın yaşına, cinsiyetine ve genel sağlık durumuna göre değişiklik gösterebilir. Özellikle 65 yaş üstü bireylerde daha dikkatli izlenmesi gereken durumlar vardır (26).

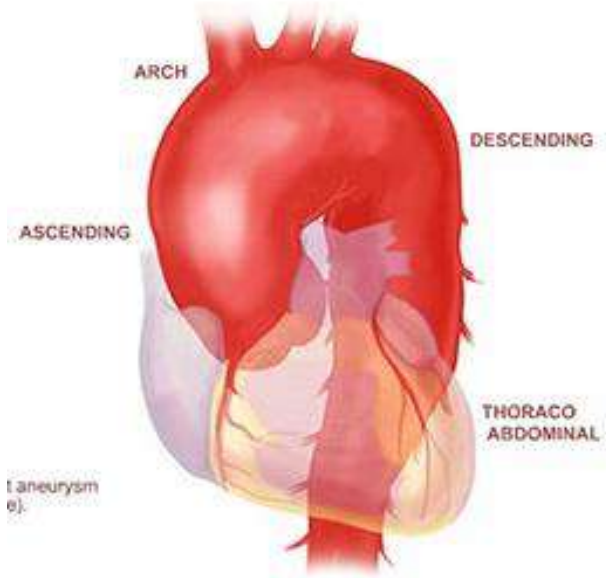

Şekil 8: Arkus aorta anevrizması
(https://www.westchestermedicalcenter.org/aortic-aneurysm-surgery)

Cinsiyet Farklılıkları: Aortik ark anevrizması insidansı cinsiyete göre farklılık göstermektedir. **Erkeklerde**: Aortik anevrizma insidansı kadınlara göre 2-4 kat daha fazladır. Erkeklerin genellikle daha büyük çapta anevrizma geliştirme eğiliminde olduğu gözlemlenmiştir. **Kadınlarda**: Anevrizma gelişimi daha az görülse de, anevrizmalar genellikle daha küçük boyutlarda rüptüre olma riski taşımaktadır. Bu da, kadınların daha genç yaşlarda aortik anevrizma tanısı alabilmelerine yol açabilir. Son çalışmalarda erkeklerde görülen daha yüksek insidans ve daha büyük çaplı anevrizma oranları, genetik, hormonal ve yaşam tarzı faktörleri ile ilişkilendirilmiştir (26).

İnsidans: Aortik anevrizmaların insidansı, genel popülasyonda 0.1-0.4% arasında değişmektedir. Aortik ark anevrizmaları, diğer aort anevrizmalarına kıyasla daha az yaygındır.

Prevalans: 65 yaş üzerindeki bireylerde prevalansın artmasıyla birlikte, bu grup içinde anevrizma prevalansı %4-8 arasında değişmektedir (26,27).

Patofizyoloji: *Aortik ark anevrizması genellikle damar duvarında aşınma ve yıpranma sonucu ortaya çıkar. Aortanın iç tabakasındaki hasar, duvarın gerilmesine ve sonunda genişlemeye yol açar. Risk faktörleri arasında (28):*

- **Ateroskleroz**
- **Hipertansiyon**
- **Genetik Hastalıklar** (Marfan sendromu, Ehlers-Danlos sendromu)
- **Tütün Kullanımı**

Belirtiler: *Aortik ark anevrizması, çoğu zaman belirti vermeyebilir. Ancak rüptür riski arttıkça ve çevre dokulara baskı yaptıkça şu belirtiler görülebilir:*

- Göğüs ağrısı
- Sırt ağrısı
- Yutma güçlüğü (özellikle büyük anevrizmalarda)
- Sırt veya boyun bölgesinde bası hissi (28)

Klinik Değerlendirme

- **Hastalık Hikayesi**: Hastanın semptomları, aile öyküsü, önceki kalp-damar hastalıkları ve risk faktörleri göz önünde bulundurulur.
- **Fizik Muayene**: Göğüs, karın ve nabız durumu değerlendirilebilir. Murmurlar (üfürümler) ve anormal kalp sesleri de dinlenir (29).

Görüntüleme Yöntemleri: *Aortik ark görüntülemesi, hem invaziv hem de non-invaziv yöntemlerle yapılabilir. Bu yöntemlerin her birinin avantajları ve dezavantajları vardır. İşte başlıca aortik ark görüntüleme yöntemleri (29):*

1. Transtorasik Ekokardiyografi (TTE)

Tanım: Kalbin ultrason görüntüleri kullanılarak yapılan non-invaziv bir testtir.

Avantajları: Radyasyon içermez ve çoğunlukla yatak başında yapılabilir.

Dezavantajları: Aortanın tüm bölümlerini net bir şekilde görüntülemek her zaman mümkün olmayabilir. Görüntü kalitesi, hastanın vücut yapısına ve diğer faktörlere bağlı olarak değişebilir (29,30).

2. Transözofageal Ekokardiyografi (TEE)

Tanım: Endoskopik bir prob yardımıyla özofagus yoluyla kalbe ve büyük damarlara daha yakın bir görüntüleme sağlar.

Avantajları: TTE'ye kıyasla aortanın daha net ve detaylı bir şekilde incelenmesine olanak tanır.

Dezavantajları: İnvazivdir, hafif anestezi gerektirebilir, ve bazı hastalarda tolere edilmesi zor olabilir (29,30).

3. Manyetik Rezonans Anjiyografi (MRA)

Tanım: Manyetik rezonans görüntüleme (MRI) ile kan damarlarının incelenmesi için kullanılan non-invaziv bir tekniktir. Kontrast madde gerekebilir.

Avantajları: Yüksek çözünürlükte detaylı görüntüler sunar, radyasyon içermez.

Dezavantajları: Uzun sürer, bazı hastalar için klostrofobik olabilir, metal implantları olan hastalar için uygun değildir (29,30).

4. Bilgisayarlı Tomografi Anjiyografi (BTA)

- **Tanım:** Bilgisayarlı tomografi (BT) ile damarların incelenmesini sağlar. Genellikle kontrast madde kullanılır.
- **Avantajları:** Yüksek çözünürlükte kesitsel görüntüler sunar, hızlı bir görüntüleme yöntemidir.
- **Dezavantajları:** Radyasyon maruziyeti ve kontrast maddeye karşı alerjik reaksiyon, ve nefojenik hasara neden olma riski vardır (29,30).

5. Konvansiyonel Anjiyografi

- **Tanım:** İntravasküler kateterler kullanılarak yapılan invaziv bir prosedürdür. Aorta ve dallarına doğrudan kontrast madde enjekte edilerek X-ray ile görüntülenir.
- **Avantajları:** Doğrudan damarların iç yapısının net görüntülerini sağlar, gerektiğinde tedavi (örneğin stent yerleştirme) ile birleştirilebilir.
- **Dezavantajları:** İnvazivdir, enfeksiyon ve kanama riski taşır, radyasyon ve kontrast madde kullanımı gerektirir (29,30).

6. Pozitron Emisyon Tomografisi (PET)

Tanım: Radyonüklidlerin kullanıldığı fonksiyonel bir görüntüleme tekniğidir.

Avantajları: İnflamasyon ve metabolik aktivitelerin incelenmesine olanak tanır.

Dezavantajları: Yüksek maliyetli bir yöntemdir, genellikle başka testlerle kombine edilir (29,30).

7. Diğer Testler: Röntgen: Göğüs röntgeni, genişlemiş bir aortik arkı gösterebilir, ancak tanısal kesinlik sağlamaz. **Kan Testleri**: Yüksek tansiyon, inflamasyon belirteçleri veya diğer risk faktörlerini değerlendirmek için kullanılabilir, ancak doğrudan anevrizma tanısı koymaz (30). Anevrizmanın Yıllık Çap Artış Hızı: **Genel Artış**: Aortik ark anevrizmalarında yıllık çap artışı genellikle 0.1 cm ile 0.4 cm arasında değişmektedir. Bu artış hızı, anevrizmanın başlangıç çapına, hastanın genel sağlık durumuna ve var olan risk faktörlerine bağlı olarak farklılık gösterebilir. **Büyüme Hızı**: Çapı 4 cm'den büyük olan anevrizmalar, daha hızlı bir büyüme gösterme eğilimindedir. Bu tür anevrizmaların yıllık artış hızı, 0.5 cm'ye kadar çıkabilir. Etkileyen Faktörler: Yıllık çap artış hızı, çeşitli faktörlerden etkilenir:

Ateroskleroz ve Hipertansiyon: Damar duvarının sağlığı, anevrizmanın büyüme hızını etkileyebilir. Yüksek tansiyon ve damar sertliği, çap artışını hızlandırabilir.

*Genetik Faktörler**:** Marfan sendromu veya Ehlers-Danlos sendromu gibi genetik hastalıklara sahip bireylerde büyüme hızı daha yüksek olabilir.*

*Yaş**:** Daha yaşlı bireylerde, anevrizma büyüme hızı artma eğilimindedir.*

Cerrahi Müdahale Gereksinimi: *Aortik ark anevrizmasının cerrahi müdahale gerektirip gerektirmediği, anevrizmanın büyüklüğüne, rüptür riskine ve hastanın genel sağlık durumuna bağlıdır. Genel olarak, 5 cm'yi aşan veya yıllık çap artış hızı 0.5 cm aşan anevrizmalar cerrahi müdahale gerektirir (31-33).*

Aortik Ark Anevrizması ile İlişkili Genetik Durumlar: Aortik ark anevrizması genetiği, genetik ve çevresel faktörlerin etkileşimiyle ortaya çıkar. Aort anevrizmalarının çoğu yaşa, hipertansiyona ve ateroskleroz gibi risk faktörlerine bağlı gelişirken, bazı durumlarda genetik yatkınlık önemli rol oynar. Özellikle aortik ark gibi büyük damarların anevrizmaları, genetik sendromlarla veya genetik varyasyonlarla ilişkilendirilebilir. Bu hastalıklar genellikle bağ dokusunu etkileyen gen mutasyonlarına dayanır (34).

Marfan Sendromu: Bağ dokusunu etkileyen otozomal dominant bir hastalıktır. Fibrillin-1 (FBN1) genindeki mutasyonlar nedeniyle oluşur. Bu hastalıkta aortik ark anevrizması sık görülen bir komplikasyondur. ***Mekanizma:*** FBN1 mutasyonu, elastin ve mikrofibrillerin sentezinde bozukluklara neden olur, bu da aort duvarlarının zayıflamasına ve genişlemesine yol açar (34,35).

Loeys-Dietz Sendromu (LDS): TGF-β reseptör genlerindeki (TGFBR1, TGFBR2) mutasyonlar nedeniyle ortaya çıkan bir bağ dokusu hastalığıdır. LDS,

aortik diseksiyon ve anevrizma riskiyle ilişkilidir. ***Mekanizma:*** TGF-β yolunun disfonksiyonu, bağ dokusu gelişimini ve onarımını bozar. Bu, aort duvarında zayıflığa ve genişlemeye yol açar (35-37).

Ehlers-Danlos Sendromu (Vasküler Tip): Bu sendrom, kolajen yapısındaki genetik bozukluklara bağlı gelişen otozomal dominant bir hastalıktır. COL3A1 genindeki mutasyonlar, özellikle vasküler tip Ehlers-Danlos sendromuyla ilişkilidir. ***Mekanizma:*** Kolajen sentezindeki bozukluklar, aort duvarının yapısal bütünlüğünü bozar, bu da aortik ark dahil olmak üzere arterlerde anevrizmalara neden olabilir (35-37).

Ailesel Torasik Aort Anevrizması ve Diseksiyonu (FTAAD): otozomal dominant kalıtım gösteren ve birçok farklı gendeki (örneğin TGFBR1, TGFBR2, MYH11, ACTA2) mutasyonlarla ilişkilendirilen bir durumdur. Bu genetik durumlarda, genellikle ailede birden fazla kişi torasik aort anevrizması veya diseksiyonu geçirmiş olabilir. ***Mekanizma:*** MYH11 ve ACTA2 genleri, düz kas hücrelerinin kontraktilitesini etkiler ve bu da aort duvarının zayıflamasına yol açar (35-37).

Turner Sendromu: X kromozomu eksikliği veya anomalileri nedeniyle gelişen bir durumdur. Bu hastalarda aort koarktasyonu ve anevrizma riski artmıştır. ***Mekanizma:*** Turner sendromlu hastalarda aortik arkta yapısal anomaliler gelişebilir, bu da ilerleyen yaşlarda anevrizma riskini artırabilir (35-37).

Genetik İnceleme ve Danışmanlık

Genetik yatkınlık, birçok aortik ark anevrizma vakasında etkili olabilir. Aile öyküsü olan bireylerde genetik testler (FBN1, TGFBR1, TGFBR2, COL3A1 gibi genlerin analizi) yapılabilir. Bu testler, aort anevrizmalarının erken teşhisi ve önleyici tedavi stratejilerinin geliştirilmesi açısından önemlidir. Genetik danışmanlık, bu sendromlarla ilişkili bireyler için önerilir (36,37).

Aortik Ark Diseksiyonu

Aortun iç tabakası olan **intimanın** yırtılması sonucu, kanın aortun duvar katmanları arasında ilerleyerek **media tabakasını** ayırdığı ciddi ve yaşamı tehdit edici bir durumdur. Bu süreç, aort duvarında "yeni bir kanal", diğer adı ise (yalancı lümen) oluşturarak, damar duvarında zayıflığa neden olur ve tam bir rüptüre yol açabilir. Aortik ark diseksiyonu, özellikle aortanın orta kısmındaki ark bölgesini etkileyerek beyin, omurilik ve üst vücuda kan akışını ciddi şekilde bozabilir (Şekil 9) (38).

Şekil 9: Aortik ark diseksiyonu (BT anjio görüntüsü)
(https://www.researchgate.net/figure/CT-angiography-showed-aortic-dissection-involving-the-aortic-arch_fig2_322034679)

Aortik Diseksiyonun Sınıflandırılması: **Aortik diseksiyon, genellikle diseksiyonun aorttaki yerleşimine ve yayılımına göre sınıflandırılır. İki ana sınıflandırma sistemi kullanılır:** Stanford **ve** DeBakey **sınıflamaları.**

1. Stanford Sınıflaması: Stanford sınıflaması, diseksiyonun aortun hangi bölümünü etkilediğine dayanır. Bu sistem klinik pratikte yaygın olarak kullanılır.

Tip A: Diseksiyonun **aortik kök** veya **aortik arktan** başladığı ve genellikle aort kapağını veya ark segmentlerini içeren diseksiyonlardır. Aortik ark diseksiyonları, genellikle bu gruptadır. Tip A diseksiyonları acil cerrahi müdahale gerektirir, çünkü rüptür riski çok yüksektir.

Tip B: Diseksiyonun **infradiafragmatik** (aortik arktan sonraki) torasik aortadan başladığı ve aortik arkı içermediği diseksiyonlardır. Genellikle ilaç tedavisi ile yönetilir, ancak komplikasyon durumlarında cerrahi müdahale gerekebilir.

2. DeBakey Sınıflaması: DeBakey sınıflaması, diseksiyonun aortun hangi bölgesinden başladığını ve ne kadar yayıldığını belirtir:

Tip I: Diseksiyon, **asendan aorttan** başlar ve **aortik ark** ile genellikle **desendan aortu** da içine alır. Bu diseksiyon tipi en yaygın ve en ciddi olanıdır.

Tip II: Diseksiyon yalnızca **asendan aortu** etkiler, aortik ark veya desendan aorta ilerlemez. Genellikle Tip A sınıfına denk gelir.

Tip III: Diseksiyon, **desendan torasik aorttan** başlar ve abdominal aortaya doğru ilerler. Bu durum genellikle Tip B sınıflamasına karşılık gelir (39,40).

Risk Faktörleri:

Hipertansiyon: Aortik diseksiyonların en sık görülen risk faktörlerinden biridir. Kronik yüksek tansiyon, aortun iç tabakasına sürekli baskı yaparak zayıflamaya yol açabilir.

Genetik Bağ Dokusu Hastalıkları: Marfan Sendromu: Fibrillin-1 genindeki mutasyonlar nedeniyle bağ dokusu zayıflar, bu da aort duvarının esnekliğini kaybetmesine ve yırtılmaya yatkın hale gelmesine neden olur. Loeys-Dietz Sendromu: TGF-β reseptör genlerindeki mutasyonlar nedeniyle ortaya çıkan bu hastalık da aort duvarını zayıflatarak diseksiyon riskini artırır. Ehlers-Danlos Sendromu (Vasküler Tip): Kolajen sentez bozukluğu nedeniyle aort duvarları güçsüzleşir ve diseksiyona yatkın hale gelir.

Ateroskleroz: Aterosklerotik plakların aortun duvarında birikmesi, damar yapısında zayıflamalara ve diseksiyon riskinde artışa yol açar.

Yaş ve Cinsiyet: Aort diseksiyonu genellikle 60 yaş üstü kişilerde daha sık görülür. Erkeklerde kadınlara oranla daha fazla ortaya çıkar.

Kardiyovasküler Cerrahi Geçmişi: Aort veya kalp cerrahisi geçirmiş bireylerde, özellikle aort kapağı veya aort kökü ameliyatı sonrası diseksiyon riski artar.

Travma: Göğüs travması veya ani kuvvet uygulanan kazalar, aort diseksiyonu gelişmesine neden olabilir.

İlaç Kullanımı: Uzun süreli kokain veya amfetamin kullanımı, kan basıncını ani şekilde artırarak diseksiyona neden olabilir.

Hamilelik: Özellikle üçüncü trimesterde, aort diseksiyonu riski artabilir. Bu durum daha çok bağ dokusu hastalıkları olan gebelerde görülür (38-40).

Patofizyoloji

Aortik ark diseksiyonu, genellikle aortanın **intima tabakasında** bir yırtıkla başlar. Bu yırtık, kanın aortun **media tabakasına** doğru ilerlemesine izin verir, bu da aortun iç ve dış tabakaları arasında bir "yalancı lümen" (false lumen) oluşturur. Kan bu yalancı lümen içinde ilerlerken, aort duvarını daha da genişletebilir ve rüptüre neden olabilir.

Aortik basınç: Hipertansiyon gibi faktörler aortik basıncı artırarak bu yırtığın oluşumunu kolaylaştırır.

Bağ dokusu zayıflığı: Bağ dokusu hastalıkları (örneğin Marfan sendromu), aort duvarının dayanıklılığını ve esnekliğini zayıflatır, bu da diseksiyona yatkınlığı artırır.

İskemik etkiler: Diseksiyon ilerledikçe, beyne ve diğer organlara kan akışı azalabilir, bu da iskemiye ve organ hasarına neden olabilir. Aort dallarına kan

gitmemesi felce, böbrek yetmezliğine veya diğer organ yetmezliklerine yol açabilir (39).

Erken evrede tedavi edilmezse, diseksiyon hızla genişleyebilir ve **tam bir rüptür** gerçekleşebilir. Bu, perikardiyal tamponad, hemoraji ve ani ölümle sonuçlanabilir.

Tedavi

Tedavi, diseksiyonun yerleşimine ve tipine bağlıdır:

A tipi diseksiyonlar: Genellikle acil cerrahi müdahale gerektirir. Cerrahi müdahalede, diseksiyona neden olan yırtık onarılır ve aort grefti kullanılır.

B tipi diseksiyonlar: Kan basıncı ilaçlarla kontrol altında tutulur. Cerrahi sadece komplikasyon durumlarında önerilir (örneğin, rüptür riski, organ hasarı), son yıllarda endovasküler yaklaşımla stent yerleştirmek daha emniyetli ve tercih edilen bir tedavi yöntemidir (40,41) Aortik Ark Rüptürü

Bu durum hayatı tehdit eden ciddi bir acil durumdur ve genellikle travmatik veya patolojik nedenlerden kaynaklanır. Aortun bu kısmındaki basınç nedeniyle rüptür sonrası geniş çapta iç kanama meydana gelir ve hızla tedavi edilmezse ölümcül olabilir.

Risk Faktörleri: Aortik ark rüptürüne neden olabilecek çeşitli risk faktörleri bulunmaktadır:

Travma: ***Penetran veya künt travma*:** Özellikle yüksek enerjili kazalar (araç kazaları, düşme) sonrası oluşabilir. ***Künt göğüs travması*:** Bu durum aortik arkta yırtılmaya yol açabilir.

Aortik Patolojiler:

Anevrizma: Aortik arkta oluşan anevrizmaların büyümesi, rüptür riski oluşturur.

Aortik diseksiyon: Aortun iç tabakası yırtıldığında, diseksiyon ilerleyerek tam kat yırtılmaya neden olabilir.

Kronik Hipertansiyon: Yüksek tansiyon, aort duvarına sürekli yüksek basınç uygulayarak, zayıflamasına ve rüptür riskine neden olabilir.

Konjenital Hastalıklar: ***Marfan sendromu, Ehlers-Danlos sendromu gibi bağ dokusu hastalıkları*:** Bu hastalıklarda aort duvarı zayıflayarak yırtılma riski artar.

Ateroskleroz: Aortun sertleşmesi ve damar duvarında plak oluşumu rüptür riskini artırabilir.

Yaşlılık: Aortun esnekliği yaşla birlikte azalır, bu da rüptür riskini yükseltir (42).

Semptomlar:

Aortik ark rüptürü ani gelişen ve genellikle ciddi semptomlara yol açan bir durumdur. Başlıca semptomlar şunlardır:

1. **Göğüs Ağrısı:** Genellikle aniden başlayan, yırtılma ile ilişkilendirilen şiddetli, yırtıcı bir göğüs ağrısı olur. Ağrı sırta, omuzlara veya karına yayılabilir.
2. **Hipotansiyon ve Şok:** Ani iç kanama nedeniyle kan basıncı hızla düşer, bu da hipovolemik şok gelişmesine neden olabilir.
3. **Nefes Darlığı:** Kanama ve basıya bağlı solunum güçlüğü ortaya çıkabilir.
4. **Bilinç Kaybı:** Kan basıncının düşmesi sonucu serebral perfüzyon azalır ve hasta bilinç kaybı yaşayabilir.
5. **Taşikardi:** Vücut kan kaybını telafi etmek için kalp hızını artırır.
6. **Ses Kısıklığı:** Aortun çevresindeki sinirler basıya uğradığında (özellikle rekürren laringeal sinir), ses kısıklığı görülebilir.

Patofizyoloji: Aortik ark rüptürü, aort duvarının bütünlüğünün bozulması sonucu kanın damar dışına sızmasıyla gelişir. Yırtılma, intima ve media katmanlarının ayrılması veya tamamen yırtılmasıyla olur. Bu durumda:

Aort duvarındaki zayıflama: Aortun damar duvarı zayıflar (genellikle anevrizma, diseksiyon veya dejeneratif değişiklikler sonucu).

Artan basınç: Kanın yüksek basınçla aortik arka gelmesi, zaten zayıflamış olan damar duvarını daha fazla zorlayarak yırtılmasına yol açar.

Kanamanın ilerlemesi: Rüptür sonrası kan hızla mediastene, plevral boşluklara veya perikardiyal boşluğa sızabilir, bu da ölümcül komplikasyonlara neden olabilir (43).

Aortik Ark Anevrizma, Diseksiyon ve Rüptür Tedavisinde Cerrahi Procedürü

Aortik ark anevrizmaları, aort duvarındaki zayıflamanın sonucunda gelişen balonlaşmalardır. Diseksiyon ise aort duvarındaki yırtılmayla kanın damar duvarı katmanları arasında ilerlemesi sonucu gelişir. Rüptür, bu süreçlerin ileri aşaması olup hayatı tehdit eden ani bir yırtılma olayıdır. Aortik arkta oluşan bu patolojilerin tedavisi, cerrahi onarım gerektiren kompleks durumlar arasındadır (44). Genel olarak bu üç patolojinin cerrahi tedavisi aynı prensiplere dayanır.

Cerrahi Teknikler:

A. Açık Cerrahi Teknikler:

Aortik ark bölgesinde yapılan açık cerrahi işlemler, büyük vasküler onarımlar gerektirir ve genellikle kalp-akciğer makinesi (kardiyopulmoner bypass) eşliğinde gerçekleştirilir.

1. Median Sternotomi:

Bu teknik, cerrahın aortik ark bölgesine ulaşabilmesi için sternumun ortadan kesilerek göğüs kafesinin açıldığı bir işlemdir. Sternotomiden sonra dokular geçilerek perikariyuma ulaşır. Timus bezi bağlanarak divize edilir. Perikariyum uzunluğuna açıldıktan sonra sternumun kenarlarına asılır. Standart heparinizasyondan sonra kanülasyona geçilir.

2. Kardiyopulmoner Bypass ve kanülasyon:

- **Prosedür:** Aortik ark cerrahisinde sıklıkla kullanılan bir tekniktir. Kalbin ve akciğerlerin işlevini geçici olarak bir makine üstlenir ve cerraha ameliyat sırasında aortik akışın durdurulmasını sağlar. Hipotermi de genellikle kullanılarak metabolik ihtiyaçlar azaltılır. Aortic kanülasyon genellikle sağ subklavian arter ile veya femoral arter ile yapılmaktadır. Bazı cerrahlar, uygun vakalarda, brakiyosefalik arterden kanülasyonu yapmayı tercih eder (5). Venöz kanülasyonu ise; two stage venöz kanülasyonu ile yapılır. Vent kanülü da sağ üst pulmonar vene yerleştirilr (44,45).

3. Hemi-Ark veya Total Ark Onarımı:

- **Hemiark Onarımı:**
- Sadece aortik arkın bir kısmında patolojik bulgu olduğunda, hastalıklı segment çıkarılır ve greft ile onarılır (Şekil 10).

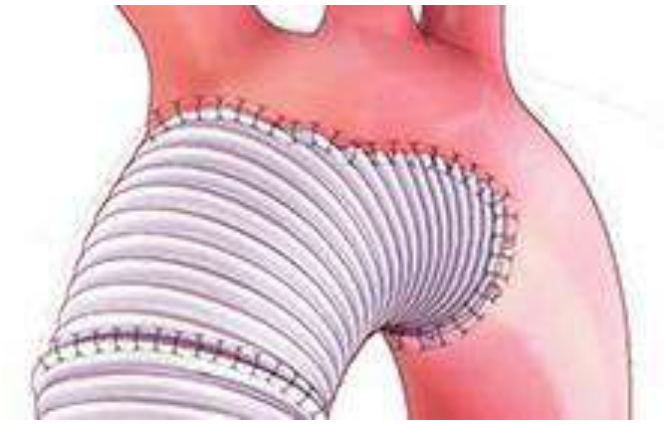

Şekil 10: Hemi ark replasmanı
(https://med.emory.edu/education/vme/AorticCenterPatientEd/procedures/ascendingaorta.html)

- **Total Ark Onarımı:** Anevrizma veya diseksiyon yaygınsa, aortik arkın tamamı çıkarılır ve greft ile değiştirilir. Beyin perfüzyonunu korumak için selektif serebral perfüzyon sağlanır. Arkusun dalları, ada şekilnde

arkustan eksize edilerek grefte implante edilir veya yapay greftler ile anastomoze edilir (Şekil 11).

- Hipotermiye özen gösterilmelidir. Total ark replasmanında veya çoğu hemiark replasmanlarında total sirkülatory arreste (TCA) girmek gerekebilir.

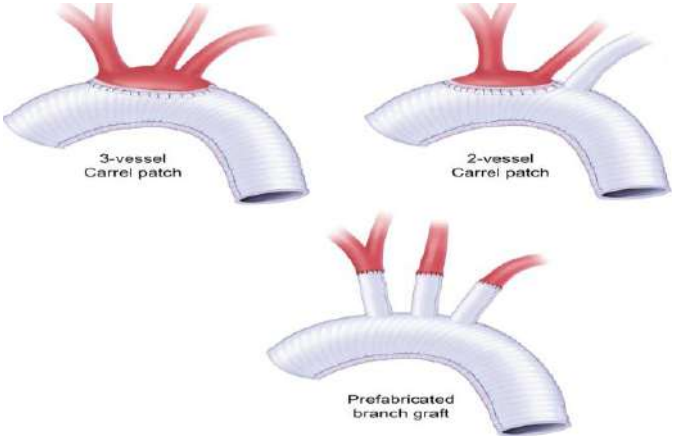

Şekil 11: Total ark replasmanı (https://link.springer.com/chapter/10.1007/978-3-030-78877-3_55)

Elefant Trunk Tekniği: Total ark onarımlarında, distal aortun ilerideki cerrahi tamiri için greftin uç kısmı bırakılır. Bu teknikle, ikinci bir ameliyatta distal torasik aorta müdahale edilmesi kolaylaştırılır (Şekil 12) (44, 45).

Şekil 12: Elefant trunk tekniği (https://evtoday.com/articles/2019-nov-supplement2/arch-disease-pathology-and-treatment-strategies)

B. Endovasküler Cerrahi (TEVAR - Thoracic Endovascular Aortic Repair):

Aortik ark anevrizmaları veya diseksiyonları için, son yıllarda kullanılmaya başlanan bir tedavi yöntemi olan TEVAR (**Thoracic Endovascular Aortic Repair)**, ancak tip A diseksiyonun yönetiminde kombinasyon tedavileri (açık cerrahi ile endovasküler yaklaşım) kullanılabilir. Kateter aracılığıyla stent-greft yerleştirilmesini içerir. Bu teknik, uygun anatomik koşulları olan hastalarda tercih edilir. Arkusun dalları ise açık cerrahi ile implante edilir (45).

Aortik Greft tipleri:

Greft Tipleri: Aortik arkta kullanılan greftler, **Dacron** (polyester) veya **Gore-Tex** (PTFE - politetrafloroetilen) gibi sentetik materyallerden yapılır. Bu greftler dayanıklı ve kanla uyumlu olup, aortik yırtılmaların ya da anevrizmaların onarımında kullanılır (46-48).

Kullanılan Sütürler: **Aortik onarımlar sırasında kanama kontrolü ve greftin yerleştirilmesi için kullanılan sütürler kritik bir öneme sahiptir.**

Prolene Sütür (Polypropylene): Aortik cerrahi sırasında yaygın olarak kullanılan bir monofilament sütürdür. Kan damarlarının onarımında mükemmel doku uyumluluğu ve uzun süreli dayanıklılığı nedeniyle tercih edilir. Genellikle **5-0** veya **4-0 Prolene** kullanılır.

Polyester Sütür: Yüksek çekme mukavemeti olan bu sütürler, özellikle kalın damar duvarları için tercih edilir. Kalp cerrahisinde kullanılan önemli bir sütür tipidir.

Teflon Felt Patch: Bazı durumlarda, dikiş bölgelerini desteklemek ve kanama riskini azaltmak için teflon felt (keçeler) kullanılır. Bu keçeler, greftin veya sütür hattının kanamaya neden olmaması için yerleştirilir (46-48).

Cerrahi Zorluklar:

Aortik ark cerrahisi sırasında karşılaşılan en büyük zorluklardan biri serebral perfüzyonun korunmasıdır. Aortik ark bölgesi cerrahi olarak manipüle edilirken beyne yeterli kan akışını sağlamak için selektif serebral perfüzyon kullanılır. Diğer zorluklar, kanama kontrolü ve yüksek mortalite riski taşıyan büyük vasküler onarımlardır.

5. Cerrahi Sonrası İzlem ve Yönetim:

Hemodinamik Stabilite: Ameliyat sonrası hastanın kan basıncı dikkatlice kontrol edilir. Yüksek tansiyon, greft üzerinde aşırı baskı oluşturabilir.

Antikoagülasyon: Endovasküler stent-greft yerleştirilmesinin ardından genellikle kan sulandırıcı tedavi uygulanır.

İzlem ve Görüntüleme: Greftin yerinde olup olmadığını ve kan sızıntısını izlemek için periyodik olarak BT anjiyografi yapılır.

Aortik Ark patolojilerin Tedavisinde Gelecek Tedavi Yöntemleri

Aortik ark anevrizması ve diseksiyonu tedavisinde gelecekteki yaklaşımlar, minimal invaziv yöntemlerin geliştirilmesi, biyomateriallerin ve yenilikçi teknoloji uygulamalarının entegrasyonu gibi alanlarda ilerlemeyi içermektedir. İşte bu konudaki bazı potansiyel tedavi yöntemleri (49):

1. Endovasküler Yenilikler

Yeni Nesil Stent-Greftler: Gelişmiş stent-greft tasarımları, daha iyi doku uyumu ve daha az komplikasyon riski ile birlikte, aortik ark anevrizmalarının ve diseksiyonlarının tedavisinde kullanılabilir.

Uyarlanabilir Stentler: Aortun anatomisine ve patolojik değişikliklere göre şekil alabilen stentler, daha etkili bir tedavi sağlama potansiyeline sahiptir (49).

2. Nanoteknoloji ve Biyomaterialler

- **Nanopartiküller:** Tedavi edici ajanların, örneğin antikoagülanların veya anti-inflamatuar ilaçların hedefe yönelik taşınmasında nanopartiküllerin kullanımı,
- tedavi etkinliğini artırabilir (50).
- **Biyo-mühendislik Greftleri:** Doğal dokuları taklit eden veya doku mühendisliği teknikleriyle üretilen biyomaterialler, kan akışını daha iyi sağlamak ve vücut tarafından kabul edilme oranını artırmak amacıyla araştırılmaktadır (49,50)

3. Robotik Cerrahi ve Minimal İnvaziv Yöntemler

Robotik Destekli Cerrahi: Robotik sistemlerin kullanımı, cerrahların daha hassas ve kontrollü müdahale yapmalarına olanak tanır. Bu da iyileşme süresini kısaltabilir ve komplikasyon oranlarını azaltabilir.

Laparoskopik Yöntemler: Daha az invaziv teknikler, hastaların daha kısa sürede normal aktivitelerine dönebilmesine yardımcı olabilir (49).

4. Gen Terapisi ve Hücresel Tedaviler

Gen Terapisi: Aortun duvarını güçlendiren genlerin hedefe yönelik uygulanması, anevrizma ve diseksiyon gelişimini engelleyebilir.

Hücresel Tedavi: Kök hücrelerin veya diğer hücresel terapi yöntemlerinin kullanılması, hasar görmüş aort duvarını onarma potansiyeline sahiptir (49,50).

5. Kişiselleştirilmiş Tıp

Hastaya Özel Tedavi Yaklaşımları: Genetik ve bireysel hastalık öykülerine dayalı olarak kişiselleştirilmiş tedavi planları geliştirilmesi, tedavi etkinliğini artırabilir (49).

Post-Aortik Ark Tamiri Rehabilitasyonu

Aortik ark tamiri sonrasında rehabilitasyon, hastanın fiziksel, psikolojik ve sosyal iyilik halini desteklemek amacıyla yapılan bir süreçtir. Rehabilitasyon programları, genel sağlık durumu, ameliyatın türü ve hastanın bireysel ihtiyaçlarına göre şekillendirilir (51).

1. Rehabilitasyon Sürecinin Aşamaları

A. Erken Dönem Rehabilitasyonu (Ameliyat Sonrası İlk 1-2 Hafta)

Hedefler:

- Yatak istirahati sonrası hareketliliği artırmak.
- Postoperatif ağrı yönetimi.
- Solunum egzersizleri ile akciğer kapasitesini artırmak.

Aktiviteler:

Yavaş ve kontrollü yürüyüşler.

Derin nefes alma ve öksürme egzersizleri.

B. Orta Dönem Rehabilitasyonu (2-6 Hafta)

Hedefler:

Fiziksel dayanıklılığı artırmak.

Kalp ve akciğer fonksiyonlarını iyileştirmek.

Aktiviteler:

Gündelik aktivitelerin normalleştirilmesi.

Yürüyüş, hafif aerobik egzersizler ve güçlendirme çalışmaları .

C. Uzun Dönem Rehabilitasyonu (6 Hafta ve Sonrası)

Hedefler:

Tam fiziksel iyileşme.

Kalp sağlığının korunması ve yaşam tarzı değişiklikleri.

Aktiviteler:

Bireyselleştirilmiş egzersiz programları.

Kardiyovasküler fitness çalışmaları (yüzme, bisiklet sürme).

Beslenme eğitimi ve stres yönetimi teknikleri (51,52).

2. Eğitim ve Psiko-sosyal Destek

- **Bilgilendirme:** Hastaların anevrizma ve cerrahi süreç hakkında bilgilendirilmesi.
- **Psiko-sosyal destek:** Ameliyat sonrası depresyon ve a
- Anksiyete risklerini azaltmak için psikolojik destek ve grup terapileri (53).

3. İzleme ve Değerlendirme

- Rehabilitasyon süreci boyunca düzenli takip ve değerlendirme yapılmalıdır. Bu, hastanın ilerlemesini gözlemlemek ve gerekirse programı ayarlamak için önemlidir (53,54).

Referanslar:

1. Sadler TW. Langman's Medical Embryology. 2015. Development of the Aortic Arch Arteries. 13th ed., Chapter 15, pp. 173–175. Philadelphia. Wolters Kluwer.
2. Carlson BM. Human Embryology and Developmental Biology. 2014. Embryological Development of the Great Vessels. In B. M. 5th ed., Chapter 13, pp. 235–238. Philadelphia. Elsevier.
3. Standring S, & Gray H. Gray's Anatomy. 2016. The Anatomical Basis of Clinical Practice, Brachiocephalic Artery. 41st ed., Chapter 62, pp. 978–980. London. Elsevier.
4. Moore KL, Dalley AF, & Agur AMR. *Superior mediastinum and great vessels*, *Clinically Oriented Anatomy. 2017.* 7th ed., Chapter 1, pp. 108–110. Philadelphia. Wolters Kluwer.
5. Gökduman M. Proksimal Aort Cerrahisinde İnnominate Arter Kanülasyonu. 2023. Uzmanlık Tezi, Pamukkale Üniversitesi. P9-11. https://gcris.pau.edu.tr/handle/11499/56433
6. Ross MH, & Pawlina W. A Text and Atlas. 2006. Dolaşım Sistemi Histology:. 5th ed., Chapter 10, pp. 200–205. Philadelphia. Lippincott Williams & Wilkins.
7. Junqueira LC, & Carneiro J. Basic Histology: Text and Atlas. 2005. Dolaşım Sistemi. 11th ed., Chapter 9, pp. 150–155. New York. McGraw-Hill.
8. Guyton AC, & Hall JE. Textbook of Medical Physiology. 2016. Arterial Pressure and Blood Flow. 13th ed., Chapter 18, pp. 162–165. Philadelphia. Elsevier.
9. Berne RM, & Levy MN. 2008. Principles of Physiology Cardiovascular Physiology. 4th ed., Chapter 16, pp. 290–295. St. Louis: Mosby.
10. Snell RS. Clinical Anatomy by Regions. 2011. Mediastinum and the Great Vessels. 8th ed., Chapter 3, pp. 80–82. Philadelphia. Lippincott Williams & Wilkins.
11. Hall JE. Guyton and Hall Textbook of Medical Physiology. 2016. Aortic Arch Baroreceptors. 13th ed., Chapter 18, pp. 180–181. Philadelphia. Elsevier.
12. Wang M, Jiang L, Monticone RE, & Lakatta EG. Trends in Endocrinology and Metabolism. 2014. Proinflammation: The key to arterial aging. , 25(2), 72–79.
13. Hiratzka LF, Bakris GL, Beckman JA, et al. Imaging the thoracic aorta: Techniques and approaches. Journal of Cardiovascular Computed Tomography, 2013. 7(5), 293–308.

14. Devereux RB, Alonso DR, Lutas EM, et al. Echocardiographic assessment of left ventricular hypertrophy: Comparison to necropsy findings. American Journal of Cardiology, 1986. 57(6), 450–458.
15. Rohen JW, Yokochi C, & Lütjen-Drecoll E. Color Atlas of Anatomy: A Photographic Study of the Human Body. 2011. Aortic Arch and Thoracic Vessels. 7th ed., pp. 176–179. Philadelphia. Lippincott Williams & Wilkins.
16. Bruneau BG, Burn J, & Srivastava D. Paediatric Cardiology. 2010. The Aetiology of Congenital Cardiac Disease. 3rd ed., pp. 161–171. Berlin. Springer.
17. Demir S, Yüksel A, Özalp H, & Kafalı E. Surgical treatment of congenital anomalies of the aortic arch: A single-institution experience. 2015. Journal of Cardiothoracic Surgery, 10, 186. https://doi.org/10.1186/s13019-015-0383-4
18. Türkvatan A, Büyükbayraktar FG, Olçer T, & Cumhur T. Congenital anomalies of the aortic arch: Evaluation with the use of multidetector computed tomography. 2009. Korean Journal of Radiology, 10(2), 176–184. https://doi.org/10.3348/kjr.2009.10.2.176
19. Heye T, Greiten L, Story-Hefta L, et al. Aberrant right subclavian artery: A novel approach and an overview of operative techniques. Journal of Vascular Surgery Cases, Innovations and Techniques, 2023. 9(1), 101327. https://doi.org/10.1016/j.jvscit.2023.101327
20. Brown JW, Ruzmetov M, Okada Y, et al. Outcomes in patients with interrupted aortic arch and associated anomalies: A 20-year experience. 2006. European Journal of Cardio-Thoracic Surgery, 29(5), 666–672. https://doi.org/10.1016/j.ejcts.2006.01.040
21. Vergales JE, Gangemi JJ, Rhueban KS, et al. Current Cardiology Reviews. 2013. Coarctation of the aorta—the current state of surgical and transcatheter therapies. 9(3), 211–219. https://doi.org/10.2174/1573403X113099990032
22. Padalino MA, Quarti A, Angeli E, et al. Coarctation of the aorta management strategies and reinterventions. 2023. Journal of Clinical Medicine, 12(23), 7350. https://doi.org/10.3390/jcm12237350
23. Johnston SL, Lock RJ, & Gompels MM. Takayasu arteritis: A review. 2002. Journal of Clinical Pathology, 55(7), 481–486. https://doi.org/10.1136/jcp.55.7.481
24. Kerr GS, Hallahan CW, Giordano J, et al. Takayasu arteritis. Annals of Internal Medicine. 1994. 120(11), 919–929. https://doi.org/10.7326/0003-4819-120-11-199406010-00004

25. Mason JC. Takayasu arteritis—advances in diagnosis and management. 2010. Nature Reviews Rheumatology, 6(7), 406–415. https://doi.org/10.1038/nrrheum.2010.82
26. Boczar KE, Cheung K, Boodhwani M, et al. Sex differences in thoracic aortic aneurysm growth. Hypertension. 2019. 73(1), 190–196. https://doi.org/10.1161/HYPERTENSIONAHA.118.11851
27. Hiratzka LF, Bakris GL, Beckman JA, et al. 2010 ACCF/AHA/AATS/ACR/ASA/SCA/SCAI/SIR/STS/SVM guidelines for the diagnosis and management of patients with thoracic aortic disease. 2010. Circulation,121(13),e266–e369. https://doi.org/10.1161/CIR.0b013e3181d4739e
28. Mannino F, Rossi G, & Anselmi L. The aortic arch: An overview of its anatomy and pathology. 2019. Journal of Vascular Surgery, 70(3), 789–799. https://doi.org/10.1016/j.jvs.2019.02.049
29. Chiribiri A, et al. Advanced imaging techniques in the diagnosis of aortic arch pathology. 2015. European Heart Journal, 36(15), 917–926.
30. Goldstein SA, et al. Multimodality imaging of diseases of the thoracic aorta in adults: From the American Society of Echocardiography and the European Association of Cardiovascular Imaging. 2015. Journal of the American Society of Echocardiography, 28(2), 119–182.
31. Czerny M, Schmidli J, Adler S, et al. Current options and recommendations for the treatment of thoracic aortic pathologies involving the aortic arch: An expert consensus document of the European Association for Cardio-Thoracic Surgery (EACTS) and the European Society for Vascular Surgery (ESVS). 2019. European Journal of Cardio-Thoracic Surgery, 55(1), 133–162. https://doi.org/10.1093/ejcts/ezy289
32. Cheung K, Boodhwani M, Chan KL., et al. Thoracic aortic aneurysm growth: Role of sex and aneurysm etiology. 2017.*Journal of the American Heart Association*, 6(2), e003792.https://doi.org/10.1161/JAHA.116.003792
33. Oladokun D, Patterson BO, Sobocinski J, et al. Systematic review of the growth rates and influencing factors in thoracic aortic aneurysms. 2016. European Journal of Vascular and Endovascular Surgery, 51(5), 674–681. https://doi.org/10.1016/j.ejvs.2016.01.017
34. Loeys BL, Dietz HC, Braverman AC, et al. The revised Ghent nosology for the Marfan syndrome. 2010. Journal of Medical Genetics, 47(7), 476–485. https://doi.org/10.1136/jmg.2009.072785

35. Milewicz DM, et al. Genetic basis of thoracic aortic aneurysms and dissections: Focus on smooth muscle cell contractile dysfunction. Annual Review of Genomics and Human Genetics, 2008. 9, 283–302.
36. Loeys BL, et al. A syndrome of altered cardiovascular, craniofacial, neurocognitive and skeletal development caused by mutations in TGFBR1 or TGFBR2. 2005. Nature Genetics, 37(3), 275–281.
37. Isselbacher EM. Thoracic and abdominal aortic aneurysms. Circulation, 2005. 111(6), 816–828.
38. Erbel R, Aboyans V, Boileau C, et al. 2014 ESC Guidelines on the diagnosis and treatment of aortic diseases. 2014. European Heart Journal, 35(41), 2873–2926. https://doi.org/10.1093/eurheartj/ehu281
39. Rooprai J, Boodhwani M, Beauchesne L, et al. Thoracic aortic aneurysm growth in bicuspid aortic valve patients: Role of aortic stiffness and pulsatile hemodynamics. 2019. *Journal of the American Heart Association*, 8(8), e010885. https://doi.org/10.1161/JAHA.118.010885
40. Nienaber CA, & Clough RE. Management of acute aortic dissection. 2015. The Lancet, 385(9970), 800–811.
41. Hiratzka LF, Bakris GL, Beckman J. A.et al. 2010 ACCF/AHA/AATS/ACR/ASA/SCA/SCAI/SIR/STS/SVM guidelines for the diagnosis and management of patients with thoracic aortic disease. 2010. Journal of the American College of Cardiology, 55(14), e27–e129.
42. Erbel R, Aboyans V, Boileau C, et al. 2014 ESC Guidelines on the Diagnosis and Treatment of Aortic Diseases. 2014. European Heart Journal, 35(41), 2873–2926. https://doi.org/10.1093/eurheartj/ehu281
43. Elefteriades JA. Thoracic Aortic Aneurysm: Reading the Enemy's Playbook. 2015. Circulation, 131(6), 540–547. https://doi.org/10.1161/CIRCULATIONAHA.114.011717
44. Czerny M, Schmidli J, Adler S, et al. Current options and recommendations for the treatment of thoracic aortic pathologies involving the aortic arch: An expert consensus document of the European Association for Cardio-Thoracic Surgery (EACTS) & the European Society for Vascular Surgery (ESVS). 2019. European Journal of Cardio-Thoracic Surgery, 55(1), 133–162. https://doi.org/10.1093/ejcts/ezy323
45. Patel HJ, Williams DM, Upchurch GR, et al. Aortic Arch Aneurysms: A Detailed Review of Endovascular and Open Surgical Techniques. 2008. Journal of Thoracic and Cardiovascular Surgery, 136(3), 575–581. https://doi.org/10.1016/j.jtcvs.2008.04.040

46. Harkness A, & Hesketh D. Aortic Arch Surgery: A Review of Current Techniques and Outcomes. 2020. Journal of Cardiothoracic Surgery, 15(1), 1–12. https://doi.org/10.1186/s13019-020-01163-2
47. Chikwe J, & Itagaki S. Aortic Arch Surgery: Techniques and Outcomes. 2017. The Annals of Thoracic Surgery, 104(2), 480–485. https://doi.org/10.1016/j.athoracsur.2017.04.012
48. Camacho EA, & Rami T. Synthetic and Biological Grafts for Aortic Arch Replacement: A Review. 2019. European Journal of Cardio-Thoracic Surgery, 56(2), 233–241. https://doi.org/10.1093/ejcts/ezy390
49. Tsai TT, & Nienaber CA. Management of Aortic Dissection: Future Perspectives. 2014. Circulation, 130(8), 671–673. https://doi.org/10.1161/CIRCULATIONAHA.114.010216
50. Imanishi T, & Takarabe K. Nanotechnology in Cardiovascular Medicine: Current Applications and Future Directions. 2019. Journal of Cardiovascular Pharmacology and Therapeutics, 24(5), 425–434. https://doi.org/10.1177/1074248419827693
51. D'Ancona G, & De Paulis R. Rehabilitation after cardiac surgery: A review. Journal of Cardiothoracic Surgery, 2012. 7(1), 15. https://doi.org/10.1186/1749-8090-7-15
52. Schmid JP, & Vetter M. Health-related quality of life and rehabilitation after thoracic aortic surgery: A systematic review. 2011. European Journal of Cardiovascular Nursing, 10(1), 23–32. https://doi.org/10.1177/1474515110378935
53. Hesselink G, Schoonhoven L, Barach P, et al. Improving patient discharge and reducing hospital readmissions by using intervention mapping. 2012. BMC Health Services Research, 12(1), 246. https://doi.org/10.1186/1472-6963-12-246
54. Geller S, & Schaefer J. Cardiac rehabilitation in patients with aortic dissection: A case report. 2013. Cardiology Research and Practice, 2013, 1–5. https://doi.org/10.1155/2013/356482

11. Bölüm

DESENDAN AORT HASTALIKLARI VE CERRAHİSİ

Alper ÖZBAKKALOĞLU[*], Önder BOZKURT[**], Şahin BOZOK[***]

Özet

Descenden aort hastalıkları, yaşamı tehdit eden önemli kardiyovasküler patolojiler arasında yer almakta olup, etiyolojisinde dejeneratif süreçler, genetik faktörler ve travma rol oynamaktadır. Travmatik aort yaralanmaları, özellikle isthmus bölgesinde daha sık görülmekte ve mortalitesi yüksek acil durumlar oluşturmaktadır. Bu tablolar diseksiyon, psödoanevrizma, rüptür veya transeksiyon şeklinde ortaya çıkabilir ve acil cerrahi ya da endovasküler müdahale gerektirebilir.

Semptomatik descenden aort anevrizmaları cerrahi tedavi endikasyonu taşımakla birlikte, optimal tedavi zamanlaması tartışmalıdır. Özellikle yüksek risk kriterleri, sakküler morfoloji veya açıklanamayan şiddetli ağrı varlığında erken cerrahi ya da endovasküler girişim önerilmektedir. Ayrıca akut aortik sendromun diğer formları olan intramural hematom ve penetran ülserler de yüksek mortalite riski nedeniyle yakın takip ve uygun zamanda girişim gerektiren klinik tablolardır.

Son yıllarda endovasküler tedaviler, descenden aort hastalıklarının yönetiminde cerrahiye alternatif olarak öne çıkmış, özellikle torasik endovasküler aort replasmanı (TEVAR) yaygın şekilde uygulanmaya başlanmıştır. Bununla birlikte anatomik sınırlılıklar, uzun dönem sonuçlara ilişkin belirsizlikler ve yüksek maliyet, yöntemin dezavantajları arasında yer almaktadır.

Genel olarak, descenden aort hastalıklarının tedavisinde hasta seçiminin dikkatle yapılması, risk faktörlerinin göz önünde bulundurulması ve cerrahi ile endovasküler yöntemler arasında dengeli bir yaklaşım benimsenmesi gerekmektedir.

[*] Dr., Bakırçay Üniversitesi, Çiğli Eğitim ve Araştırma Hastanesi, Çiğli/İzmir-Türkiye, Alperozbakkaloglu@hotmail.com

[**] Dr., Bakırçay Üniversitesi, Çiğli Eğitim ve Araştırma Hastanesi, Çiğli/İzmir-Türkiye, drotb2002@hotmail.com

[***] Prof. Dr., Bakırçay Üniversitesi, Çiğli Eğitim ve Araştırma Hastanesi, Çiğli/İzmir-Türkiye, sahinboz@yahoo.com

Anatomi ve Fizyoloji

İnsan anatomisinde inen aort, vücuttaki en büyük atardamar olan aortun bir parçasıdır. İnen aort, aort arkında subklavyen arterin çıkış noktası ile ligamentum arteriosum arasında yer alan aortik istmus bölgesinden başlar ve T4–T12 vertebralar hizasında aşağı doğru ilerler. Desenden aort, toraks içerisinde paraspinal olarak ilerlerken diyaframın anterioruna doğru yönelir ve buradan abdominal boşluğa geçer.

Desenden aortun başlıca dallarını interkostal, spinal ve bronşial arterler oluşturur. Desenden aort çapı yaş ve vücut kitle indeksine göre değişiklik gösterse de kadınlarda 24–26 mm, erkeklerde ise 24–29 mm aralığındadır (1).

Aort duvarı intima, media ve adventitia olmak üzere üç katmandan oluşur. İntima en içteki katmandır ve iç elastik lamina üzerinde tek sıra endotel hücrelerinden oluşur. Kan ile doğrudan temas hâlinde olduğu için intimanın işlevi tromboz ve aterosklerozu önlemektir. Antitrombotik ve antiaterosklerotik işlevi; sigara, hipertansiyon, hiperlipidemi, diyabet ve doğrudan travma gibi risk faktörleri tarafından azaltılabilir.

Media tabakası aorta elastikiyetini veren katmandır. Elastin, kollajen ve düz kas hücrelerini içerir. Konjenital veya kalıtsal bozukluklar (ör. biküspit aort kapağı, Marfan sendromu [MFS], Ehlers-Danlos sendromu [EDS]) ve risk faktörlerinin varlığı (hipertansiyon, ateroskleroz ve travma) bu tabakayı etkileyerek aort duvarının zayıflamasına neden olur.

Adventitia, aort duvarının en dış tabakasıdır ve esas olarak kollajen lifleri, dış elastik lamina ve aort duvarına ve çevresindeki sinirlere kan akışını sağlayan küçük damarlardan (vasa vasorum) oluşur.

Desendan aortun başlıca dalları; interkostal arterler (Göğüs duvarı ve omurilik için kan akımını sağlar.), spinal arterler (Spinal kordun beslenmesinde kritik öneme sahiptir.), bronşial arterler (Akciğerlerin besleyici damarlarıdır.) ve özofageal ve mediastinal dallar (Özofagus ve mediastinal yapıların kanlanmasını sağlar.) olarak sıralanabilir.

Descendan Aort Hastalıkları Epidemiyolojisi

Descendan aort hastalıkları dejeneratif, yapısal, edinsel ve travmatik bozukluklardan oluşan geniş bir yelpazede yer alır. Hastalık insidansı net olarak bilinmemektedir. Epidemiyolojik çalışmaların az olması nedeniyle birçok ölüm sebebi descendan aort hastalıklarındansa altta yatan diğer kardiyak hadiselere (kardiyak arrest, miyokard enfarktüsü, serebrovasküler vb.) bağlanmaktadır.

Torasik aort hastalıklarının patofizyolojisinin multifaktöriyel özellik Hem genetik yatkınlık hem de çevresel maruziyetlerden kaynaklanır. Bu nedenle,

farklı torasik aort hastalıklarının insidansı farklı popülasyon grupları arasında önemli ölçüde değişebilir.

Desendan aort hastalıkları arasında torasik aort anevrizması (TAA), aort diseksiyonu (AD), penetran aort ülseri (PAU), travmatik aort yaralanması ve intramural hematom bulunur. Bunlar dışında aort koarktasyonu, torakoabdominal aort anevrizmaları ve desendan aortun etkilendiği arterit tabloları da desendan aort hastalıkları arasında sayılabilir.

Patofizyolojik Temeller

Descendan aort hastalıklarının patogenezi genetik ve çevresel faktörlerin karmaşık etkileşimi ile şekillenir. Elastin ve kollajen yapısındaki dejeneratif değişiklikler, hemodinamik stresin artışı ve inflamatuvar süreçler aort duvarının zayıflamasına ve patolojik genişlemelere yol açar.

Tanı Yöntemleri

Descendan aort hastalıklarının tanısı, kapsamlı klinik değerlendirme ve ileri görüntüleme tekniklerinin entegrasyonu ile konur. Erken ve doğru tanı, komplikasyonların önlenmesi ve uygun tedavi planının oluşturulması açısından kritik öneme sahiptir.

1. Anamnez ve Fizik Muayene

Şüpheli olgularda ayrıntılı tıbbi öykü ve aile hikâyesi alınmalıdır. Özellikle bağ dokusu hastalıkları, hipertansiyon, ateroskleroz, travma öyküsü ve ani göğüs-sırt ağrısı gibi semptomlar sorgulanmalıdır.

Fizik muayene bulguları:

Kan basıncı ölçümü aort hastalıklarında kritik öneme sahiptir. Mutlaka her iki üst ekstremiteden ölçüm yapılmalıdır. Ekstremiteler arasında tansiyon farkı olması diseksiyon varlığında önem arz eder.

Kardiyak oskültasyon yapılması aort diseksiyonu varlığında eşlik eden aort kapak yetmezliği bulgusunu açığa çıkarabilir. Aort odakta şiddetli diyastolik üfürüm varlığı diseksiyona bağlı gelişen aort yetmezliğinin bir göstergesidir.

Ayrıntılı nabız muayenesinin yapılması özellikle alt ekstremitelerde malperfüzyon olan diseksiyon olgularında önemlidir. Alt ekstremite basınçlarının farklı olması veya nabız alınanamaması olası bir desendan aort patolojisini gösterebilir.

Özellikle batına uzanan torakoabdominal aort anevrizmalarında abdominal muayenede genişlemiş olan aort palpe edilebilir.

2. Görüntüleme Yöntemleri

2.1 Direkt Grafiler

Göğüs röntgeni, özellikle Tip B aort diseksiyonunda %90'a varan oranlarda anormal bulgular (mediastinal genişleme, aort konturunda değişiklik) gösterebilir. Kesin tanı için yeterli bilgi vermez. İntratorasik kitle varlığında benzer bulgular oluşabilmektedir.

2.2 Transtorasik Ekokardiyografi (TTE)

Non-invaziv ve kolay erişilebilir olması en önemli avatajıdır. Desendan aort segmentlerini sınırlı olarak gösterebilmesi sebebiyle kesin tanının konulması için yetersizdir ancak akut dönemde ilk basamak olarak kullanılabilir.

2.3 Transözefagial Ekokardiyografi (TEE)

Transözefagial ekokardiyografi (TEE) kullanılarak desendan aorta; sol subklavyen arterden çölyak artere kadar görüntülenebilir. Bu tanı testi genellikle ikinci basamak görüntüleme modalitesi olarak kullanılır.

TEE; aort diseksiyonu, intramural hematom ve penetran aort ülseri arasında ayrım yapmak için yararlıdır. %98'lik bildirilen duyarlılığı ve %95'lik özgüllüğü ile TEE, aort hastalığı için doğru bir tanı aracıdır ve hem ameliyat öncesi hem de ameliyat sırasında fonksiyonel bilgi sağlar (2).

Yarı invaziv bir tetkik olması sebebiyle sedasyon gerektirir ve özefagus patolojilerinin varlığında kontrendikedir.

2.4 Bilgisayarlı Tomografik Anjiyografi (BTA/CTA)

Bilgisayarlı Tomografik Anjiografi (BTA) tüm aort ve çevresindeki yapıların ayrıntılı görüntülenmesine olanak sağlar. Farklı aort patolojilerini ayırt edebilmesi, hızlı sonuç vermesi ve yaygın erişilebilirliği aort hastalıklarında BTA'i altın standart tanı yöntemi haline getirmiştir. Teknolojinin ilerlemesi ile birlikte daha iyi çözünürlük, daha kısa tarama süreleri ve daha iyi görselleştirme ile hareketsiz görüntüler elde edilmesini sağlamıştır. (3) Mevcut BTA tarayıcıları, farklı descendan aort patolojileri arasında küçük farklılıklar olmakla birlikte, %100'e varan bir duyarlılığa ve %98-99'luk bir özgüllüğe sahiptir. (4) Görüntüleme, kontrastsız bir çalışmayı, ardından erken ve geç faz kontrast çalışmasını içermeli ve vücudun torasik giriş ile ana femoral arterler arasındaki kısmını incelemelidir. İmkân varlığında bu bölgelerin üç boyutlu rekonstrüksiyonlarının da yapılması planlanan tedavi açısından önem arz etmektedir. Ek olarak, dinamik görüntüler cerrahi planlamaya veya endovasküler müdahalelere daha fazla yardımcı olabilir. BTA'nın önemli dezavantajları arasında nefrotoksik kontrast ajanların kullanımı ve hastaların

radyasyona maruz kalması yer alır. Kontrasta bağlı nefropati riski yüksek olan hastalarda, izotonik sodyum klorür veya sodyum bikarbonat çözeltileri ile dolaşımdaki hacim genişlemesi önerilir. (5)

2.5 Manyetik Rezonans Görüntüleme (MR/MRA)

MRA aort patolojilerinde BTA ve TEE ile karşılaştırılabilir derecede mükemmel bir tanı yeteneğine sahiptir. (6) MRA'nin önemli bir avantajı, farklı yumuşak dokular arasında iyi bir ayrım ile çok düzlemli değerlendirme sunmasıdır. Ayrıca, MRG, diseksiyonun giriş yırtığındaki akışı veya arteriyel damar tutulumu ile ilgili ek dinamik görüntüleme sağlayabilir. (6) Kontrast genellikle gerekli olmasa da gadolinyum kullanımı MRA'nin kalitesini artırır. MRA, aort duvarını ayrıntılı olarak gösterebilmesi nedeniyle intramural hematom veya aortit gibi aort duvarı patolojileri olan hastalarda daha yaygın olarak kullanılır. Ayrıca, MRA iyonlaştırıcı radyasyon gerektirmez ve bazı durumlarda böbrek yetmezliği olan hastalar için bir alternatif sunar. MRA'nin önemli dezavantajları arasında sınırlı kullanılabilirliği ve daha uzun tarama süreleri yer alır, bu durum özellikle acil hastalarda karar verme kabiliyetini azaltmaktadır. Ek olarak, MRA'nin kalsifikasyonu tespit etme yeteneği BTA ile karşılaştırıldığında daha düşüktür ve solunum veya metalik bitkilerden elde edilen artefaktlar görüntü kalitesini etkiler. Gadolinyum kullanılması sonrası nefrojenik sistemik fibrozis (NSF) gelişmesi, böbrek fonksiyon bozukluğu olan hastalarda nadir fakat yıkıcı bir yan etkidir. Alternatif görüntüleme yöntemlerinin kullanılması veya mümkün olan en düşük miktarda gadolinyum kullanılması NSF'yi önleyebilir. (7)

2.6 Diğer Yöntemler

Pozitron Emisyon Tomografi (PET), enflamatuar hücrelerde artmış metabolik aktivitenin saptanmasına dayanan bir nükleer görüntüleme yöntemidir. PET, aortit tanısında ve herhangi bir enflamatuvar hastalığın kapsamının ve aktivitesinin değerlendirilmesinde kullanılabilir. PET'in tanısal değeri, %83 ile %100 arasında değişen sensitivite ve %77 ile %100 arasında değişen spesivite ile çeşitli inflamatuar aort hastalıkları arasında farklılık göstermektedir. (8) PET'in bilgisayarlı tomografi (BT) tarayıcıları ile kombinasyon halinde kullanılması, fonksiyonel ve anatomik görüntülemeyi birleştirmeyi mümkün kılmıştır. PET ve PET/BT'nin bulunabilirliği sınırlı olsa da bu modalite aortit tanısı ve takibi için kullanılabilir. (9) Hastaların radyasyona maruz kalmasının artması, PET/BT'nin önemli bir dezavantajıdır.

İntravasküler ultrasonografi (IVUS) aort duvarının 360 derece görüntülenmesine izin verir. BTA ve standart anjiyografinin (DSA) aort

yaralanmalarının tanısında yetersiz kaldığı durumlarda intimal defektlerin doğrulanmasında çok yardımcı olabilir. IVUS, operatöre ve deneyime bağlı invaziv bir prosedürdür ve IVUS kullanılarak aortun tam bir değerlendirmesi zaman alıcı olabilir. IVUS, endovasküler onarım sırasında adjuvan görüntüleme tekniği olarak kullanılabilir.

AKUT AORTİK SENDROMLAR

Akut Tip B Aort Diseksiyonu (ATBAD)

Akut tip B aort diseksiyonu (ATBAD), aortun intimal tabakasında oluşan bir yırtığın kanın medial tabaka içinde yayılmasına izin vermesinin sonucudur. Bu, aortu gerçek bir lümen (GL) ve false bir lümen (FL) olarak ayıran bir flep oluşturur. ATBAD'da proksimal intimal yırtığın en sık görüldüğü yer sol subklavyen arterin orijininin hemen distalinde yer alır. Vakaların %90'ında ATBAD'da, kanın re-entry yeri olarak bilinen gerçek lümene yeniden girmesine izin veren ikincil bir yırtık vardır. (10, 11) Aort diseksiyonunun sınıflandırmasında Stanford ve DeBakey sınıflandırmaları kullanılır (Şekil 1). DeBakey sınıflandırması intimal yırtığın kökenine ve diseksiyonun boyutuna uzanımına bağlı olarak yapılırken, Stanford sınıflaması asendan aortun tutulumuna belirlenir. (12) Stanford Tip A diseksiyonda asendan aort tutulurken, tip B diseksiyonlarda asendan aort tutulumu olmaz. Tip B diseksiyonlar sol subklavyen arterin ostiumunun distalinden köken alır. Bu sınıflandırma, diseksiyonun abdominal aort içine uzandığı bir DeBakey tip III (tip IIIb dahil) ile karşılaştırılabilir. ATBAD tüm diseksiyonların %30 e 40'ını oluşturur. (11, 13) AD, semptomların başlamasından sonraki 14 gün içinde "akut diseksiyon" olarak tanımlanır. Daha sonra, 2 hafta ile 3 ay arasında subakut ve 3 ay sonra kronik olarak tanımlanır.

İntimal shear stressi artıran veya arteriyel duvar kuvvetini azaltan herhangi bir durum diseksiyon için risk faktörü olarak kabul edilir. Hipertansiyon, ATBAD hastalarının neredeyse %80'inde mevcuttur. (10) Artan yaş ve ateroskleroz, konjenital biküspit veya uni-kommissural aort kapakçıkları, kokain kötüye kullanımı, gebelik, yorucu aktiviteler ve şiddetli duygusal stres aort diseksiyonu açısından diğer önemli risk faktörleridir.

Bir diğer önemli risk faktörü, ailede torasik aort hastalıkları öyküsünün pozitif olmasıdır. ATBAD, Descendan torasik aort anevrizması (DTAA) veya aort diseksiyonu öyküsü olan birinci derece akrabası olan hastalarda %13-22 prevalansa sahiptir. (14) "Ailesel torasik aort ve diseksiyon sendromu", fibrillin-1 (FBN1), transformeedici büyüme faktörü-b1 (TGFBR1), transformeedici büyüme faktörü-b2 (TGFRB2), a-aktin 2 (ACTA2) ve miyozin ağır zincir 11

(MYH11) dahil olmak üzere tanımlanmış birkaç gen mutasyonu ile ilişkilidir. (15,16)

Aort duvarının yapısal zayıflığı, Marfan Sendromu (MFS), Ehlers-Danlos Sendromu (EDS) ve Loeys-Dietz sendromu (LDS) gibi çoklu bağ dokusu bozuklukları ile ilişkilidir. Aort diseksiyonu ile başvuran 40 yaşın altındaki hastaların yaklaşık %50'sinde MFS veya ilişkili bir genetik bozukluk bulunmaktadır. Bu hasta grubunun yanı sıra ailesinde torasik aort hastalığı öyküsü olan hastalarda genetik danışmanlık alınmalıdır. Aort çapı ATBAD ile yakından ilişkili değildir, ancak dilate DTA'sı olan hastalarda ATBAD riskinde artış gözlenmiştir. (17)

Akut Tip B Diseksiyonun klinik bulguları çok çeşitli olabilir ve diğer hastalıkları taklit edebilir. Klasik prezentasyon, hastalarının yaklaşık %80'inde mevcut olan akut başlangıçlı dayanılmaz göğüs veya sırt ağrısıdır. Çoğu hasta bu semptomlarla başvursa da bazılarında spesifik olmayan bir tablo olabilir veya hatta hiç semptom olmayabilir ve bu da tanıyı geciktirebilir. Bu bulgular dışında akut tip B diseksiyonda; karın ağrısı, senkop, spinal iskemi bulguları, inme bulguları, hipotansiyon ve şok tablosu gözlenebilir.

En ciddi ATBAD komplikasyonları aort rüptürü, arteriyel oklüzyon ve buna bağlı olarak perfüzyon kaybını içerir. Aort rüptürü, tedavi türünden bağımsız olarak yüksek mortalite ile ilişkilidir (11) oysa hemodinamik komplikasyonu olmayan ancak aort rüptürü olan hastalarda daha iyi sonuçlara sahiptir. (13)

Renal ve/veya viseral iskemiyi tespit etmek zor olabilir. Renal iskemi kreatinin seviyelerini artırabilir ve potansiyel olarak refrakter hipertansiyona neden olabilir. Renal iskemi tedavisi, etkilenen aortun daha hızlı genişlemesine neden olabilecek kalıcı böbrek yetmezliği ve refrakter hipertansiyonu önlemek için önemlidir. Viseral iskemi aort diseksiyonu hastalarında üçüncü en sık görülen ölüm nedenidir (aort rüptürü ve tamponattan sonra). (13) İskemik durum ilerlediğinde veya geri dönüşümsüz hale geldiğinde serum laktat seviyeleri yükselir. Bu nedenle erken tanı şarttır. Tekrarlayan karın ağrısı ile başvuran veya gelişen ATBAD hastalarına tekrar kesitsel görüntüleme yapılmalıdır. Gastrointestinal kanama nadir görülen bir komplikasyondur ve kanama ve karın ağrısı ile başvuran her hastada mezenterik iskemi olduğundan şüphelenilmelidir. Akut ekstremite iskemisi, bir veya her iki alt ekstremitede güç kaybı ile ortaya çıkabilir. Diseksiyon membranının dinamik doğası nedeniyle, periferik nabızların alınabiliyor olması tanıyı geciktirebilir.

ATBAD bağlı gelişen parapleji/paraparezi ve spinal kord iskemisi katastrofik, ancak nadir görülen bir komplikasyonudur. Diğer komplikasyonlar arasında refrakter ağrı ve refrakter hipertansiyon yer alır. Refrakter

yakınmaların varlığı yaklaşan rüptüre dair dolaylı belirtilerdir ve hastane mortalitesinde artış ile ilişkilidir. (18)

Komplike ATBAD, yeterli medikal tedaviye rağmen hızlı aort genişlemesi, aort rüptürü ve/veya hipotansiyon/şok, viseral, renal veya ekstremite iskemisi, parapleji/paraparezi, peri-aortik hematom, tekrarlayan veya dirençli ağrı ve refrakter hipertansiyon varlığı olarak tanımlanır.

Konservatif olarak tedavi edilen komplike ATBAD hastalarında hastane sağkalımı %50 civarındadır. (19, 20) Hipotansiyon/şok ve viseral iskemi varlığı hastane ölümlerinin en önemli belirleyicileri olarak kabul edilmektedir. (13) Ciddi komorbiditeleri olan komplike ATBAD hastaları (ör. iskemik kalp hastalığı, kronik akciğer hastalığı veya malignite) invaziv tedaviden fayda görmeyebilir ve bireysel olarak değerlendirilmelidir.

Tip B diseksiyon olguları komplikasyonsuz olarak da ortaya çıkabilir. Başvuru sırasında komplikasyon olmamasına rağmen, bu hastaların hastanede mortalitesi %3-10'dur. (21) İleri yaş, rüptür, şok ve malperfüzyonda artmış erken mortalitenin önemli belirleyicileridir. (22)

Tedavi Yaklaşımları

1. Medikal Tedavi

ATBAD'ın tedavisinin amacı, hayati organların perfüzyonunu sürdürmek ve diseksiyonun ilerleyerek aort rüptürünü önlemektir. Erken aşamada risk değerlendirmesi yapılarak, tıbbi veya cerrahi tedavinin hastaya sağlayacağı maksimum yarar hesaplanmalı ve hasta bazlı tedavi planı oluşturulmalıdır.

Komplike olmayan ATBAD hastalarında birinci basamak tedavi arteriyel kan basıncının düzenlenmesi olarak planlanmalıdır. Tıbbi yönetim, aort duvarı stresini sınırlamak ve sol ventrikül ejeksiyon kuvvetini azaltmak için kan basıncının düşürülmesine dayanır. (23) Tedavinin amacı sistolik kan basıncını 100-120 mmHg arasında tutarak, mümkünse kalp atış hızını 60/dk'nın altına düşürmektir. Hipertansiyon tedavisinde öncelikli olarak b-blokerler kullanılır. b-blokerlere yanıt vermeyen veya ilacı tolere etmeyen hastalarda alternatif olarak kalsiyum kanal blokerleri ve/veya renin-anjiyotensin inhibitörleri kullanılabilir. b-blokerler ve kalsiyum kanal blokerleri, ATBAD hastalarında daha uzun süreli sağkalımın artması ile ilişkilendirilmiştir. (24) Akut hipertansiyonun kontrolünde intravenöz nitratlardan yararlanılabilir.

Ağrının kontrolü optimal medikal tedavinin önemli bir bileşenidir, çünkü devam eden ağrı diseksiyonun ilerlediğini veya rüptür olasılığının arttığını gösterebilir. Öncelikli olarak non-steroid antiinflamatuvar ilaçlarla ağrı kontrolü sağlanarak, hastalık progresyonu ekarte edilerek gerek görülmesi halinde narkotik analjeziklerle destek sağlanabilir.

Komplike olmayan diseksiyon hastalarında medikal tedavi hastane yatışı sırasında oral olarak düzenlenmeli ve hasta bu şekilde taburcu edilmelidir.

2. Endovasküler Tedavi (TEVAR)

Torakal endovasküler anevrizma tamiri (TEVAR) komplike tip B diseksiyonlarda ilk tedavi seçeneği olarak kullanılmaktadır. TEVAR ile hem aort rüptürünün engellenmesi hem de yırtık bölgesini kapatarak yalancı lümen içinde basıncın düşürülmesi hedeflenir. Yalancı lümende basıncın düşürülmesi diseksiyonu sınırlayarak bu bölgenin tromboze olmasını sağlar. Bu sayede aort duvarı stabilize olarak, aortik remodelling başlar.

Komplike ATBAD'da acil veya ivedi TEVAR uygulamalarının yararlı olduğuna dair artan kanıtlar vardır. (18, 25) Yapılan çalışmalarda TEVAR, erken mortalite açısından açık cerrahiye göre önemli bir avantaj sağladığı göstermiştir. (25, 26)

Komplike ATBAD hastaları arasında, viseral malperfüzyon ile başvuranların sonuçları daha kötüdür. TEVAR'ı takiben viseral damar açıklığı hastaların %97'sinde korunmuş olsa bile kronik evrede aortla ilgili komplikasyonlar gibi 30 günlük mortalite de yüksektir (%17-34). (27)

Bu hastalar aort balon fenestrasyonu ve dal stentlemesinden fayda görmektedir. (28) Dinamik bir tıkanıklık, intimal flebin fenestrasyonu ile yalancı lümende kan akımını artırarak yönetilebilirken, statik bir tıkanıklık ise malperfüzyon oluşan dalların stentlenmesi ile tedavi edilmelidir. (28) TEVAR, komplike olmayan ATBAD'ın tedavisinde, uzun süreli aort dilatasyonu ve yırtılmasını önlemektedir. TEVAR tarafından tedavi edilen ATBAD hastalarında, tıbbi olarak tedavi edilenlere kıyasla 5 yıllık mortalitenin azaldığı gösterilmiştir. Bunun yanı sıra TEVAR uygulanan hastalarda yalancı lümen tromboz oranları medikal tedavi ile izlenen hastalara göre belirgin olarak fazladır. (29)

TEVAR sonuçları olumlu olsa da, endovasküler tedavi ile ilişkili komplikasyonlar yıkıcı olabilir ve açık cerrahi revizyon gerektirebilir. Kateter manüplasyonuna bağlı inme gelişmesi TEVAR hastalarının yaklaşık %3-10'unda meydana geldiği ve şiddetli aortik ark aterosklerozu olan hastalarda daha sık görüldüğü bildirilmektedir. (30) ATBAD hastalarında nadir olmakla spinal kord iskemisi görülebilir. Bu durum genellikle greftin kapsama alanı, geçirilmiş aort cerrahisi öyküsü ve ilk başvuruda hipotansiyon varlığı ile ilişkilidir. (31) Sol subklavyen arterin veya interkostal arterlerin tıkanması sonucu; kolda iskemi, paraparezi ve parapleji gelişebilir ve bu durum revaskülarizasyon gerektirir. Diğer komplikasyonlar (cihaz veya prosedürle ilgili) arasında stent greftinin konuşlandırılması sırasında aort yırtılması, stent greftin açılanması, migrasyonu veya çökmesi, stent greftinin proksimal veya distal ucunda yalancı anevrizma oluşumu, greft erozyonu veya stent çerçevesi kırılması yer alabilir. Nadir görülen

bir komplikasyon olan retrograd tip A diseksiyonu katastrofik sonuçlarla ilişkilidir. Proksimal balon dilatasyonu, proksimal çıplak metal stentler ve rijit cihazların kullanılmasıyla artmış retrograd tip A diseksiyon riski oluşmaktadır. (32)

3. Cerrahi Tedavi

ATBAD tedavisinde ameliyatın amacı, desendan aortayı bir greft ile değiştirmektir. Bu sayede intimal yırtığı eksize ederek, periferik perfüzyonu eski haline getirilir ve aort rüptürü tedavi edilir veya önlenir. Bu operasyonda parsiyel kardiyopulmoner baypas ve hipotermik sirkülatuar arrest kullanımı benimsenmiştir. Spontan rüptür, hızlı genişleme veya malperfüzyon sendromları gibi komplikasyonlarla başvuran hastalarda, açık cerrahi girişim, geri dönüşümsüz spinal yaralanma ve ameliyat sonrası ölüm dahil olmak üzere önemli bir morbidite riski taşır. Komplike ATBAD'ı tedavi etmek için cerrahi aort fenestrasyonu veya ekstra anatomik baypas kullanılabilir, ancak minimal invaziv tekniklerin kullanılmaya başlanmasıyla, bu prosedürler yalnızca endovasküler onarım başarısız olduğunda veya kontrendike olduğu durumlarda alternatif olarak kullanılmaktadır. (33)

Açık cerrahinin sonuçları son birkaç on yılda iyileşmiş olsa da, komplikasyonlar yüksek olmaya devam etmekte ve hastane mortalite oranları %25 ile %50 arasında değişmektedir. (19, 20, 34, 35) Hastanın operasyon öncesi durumu cerrahi onarımı takiben sonuçları büyük ölçüde etkilemektedir. 70 yaş üzeri olgularda, hipotansiyon veya şok varlığında mortalite yüksekken vital bulguları stabil olan hastaların mortalitesi daha düşüktür. (20) Komplikasyonlar açık cerrahi onarım yapılan hastaların %40-80'ini etkilemektedir. (34) Parapleji (%2-5), paraparezi (%2-3) ve inme (%6) gibi nörolojik komplikasyonlar operasyonun kapsamı ve süresi ile ilişkilidir. (34, 35) Diğer komplikasyonlar arasında miyokard iskemisi veya enfarktüsü, solunum yetmezliği, viseral iskemi, sepsis, çoklu organ yetmezliği ve ekstremite iskemisi yer almaktadır. (20, 35)

Penetran Aort Ülseri (PAU)ömer referans

Penetran aort ülseri aotik sendromların yaklaşık %5'ini oluşturur. Aortunintima ve elastik lamina katmanlarında gerçekleşen ve mediaya uzanım gösteren lokalize hasar sonucu meydana gelir (36). Aterosklerotik plak üzerinde gelişen hasar sonucu oluşan inflamasyonun aortik penetran ülser gelişiminde temel patolojiolduğu düşünülmektedir (37). Çoğunlukla desendan aorta olmak üzere aortun tüm bölümlerinde gözlenebilir. Hipertansiyon, sigara kullanımı, koroner arter hastalığı risk faktörleri arasında yer alırken hastalık genellikle yaşlı ve erkek bireylerde daha sık görülmektedir (38). Genellikle

asemptomatiktir. Penetran aort ülserleri ilerleyerek adventisyal sınırı aşması halinde intramural hematom, psödoanevrizma, aort diseksiyonu ve rüptüre varan farklı klinik bulgular gösterebilir. En sık gözlenen semptom ani başlangıçlı, şiddetli ve yırtılır tarzda ağrıdır. BT anjiyografi tetkikinin yaygın kullanımı ile asemptomatik lezyonların tanınabirliğinde artış yaşanmıştır. Semptomatik olması durumunda mortalitesi yüksektir. Penetran aortik ülser izole ve intramural hematom ve/veya rüptürün eşlik ettiği olmak üzere iki başlıkta incelenebilir. AHA/ACC kılavuzunda penetran aortik ülsere rüptür kliniğinin eşlik ettiği olgular için acil cerrahi tedavi sınıf I endikasyon ile önerilirken desendan aortada penetran ülseri bulunan olgularda intramural hematom tablosunun eşlik ettiği durumlar için de acil tedavinin uygulanması **gerektiği sınıf IIa endikasyon ile vurgulanmıştır (39). İzole penetran ülser olguları için semptomatik ve ağrı şikayetinin sürekli olduğu durumlar için tedavi önerilmektedir (Sınıf I). Asemptomatik izole penetran ülseri bulunan olgular için görüntülemede saptanan yüksek risk kriterleri olması** durumunda elektif tedavi yaklaşımı önceliklidir (Sınıf IIb). Tedavi seçeneği olarak hem endovasküler tedavi hem de cerrahi tedaviden yararlanılabilmektedir. Zon 2-3 ve sonrası bölgelerde penetran ülserin tedavisinde endovasküler/cerrahi tedavi seçeneğinin belirlenmesinde lezyon anatomisi ve eşlik eden hastalıklara göre değerlendirme yapılması Sınıf IIa endikasyon ile önerilmektedir (39). Endovasküler girişimlerin daha düşük mortalite ve morbiditeye sahip olduğu bildirilse de bir yıllık beklenen mortalite oranları endovasküler ve cerrahi tedavi için benzerdir. Penetran ülserin endovasküler tedavisinden sonra takiplerde görülebilecek endoleak riski %4-8 aralığında bildirilirken yeni penetran ülser gelişimi ise %5 civarındadır (40, 41).

Penetran ülserlerde maksimum çapın 13 mm ve üzerinde olması, maksimum derinliğinin 10 mm ve üzerinde olması, takiplerde çap ve derinlikte anlamlı artış gözlenmesi, sakküler anevrizmaların eşlik etmesi ve artış gösteren plevral **efüzyonla beraber olması** görüntülemede yüksek risk kriterleri olarak belirtilir.

İntramural Hematom (IMH)ömer referans

Penetran aort ülserlerine benzer şekildeintramural hematomlar (IMH) da tüm akut aortik sendromların yaklaşık %5'ini oluşturmaktadır (42). Vasavasorumda yaşanan rüptürün media tabakasına yayılması sonucunda gelişirler. Semptom ve bulgular diğer akut aortik sendromlar ile benzerlik göstermektedir. IMH vakalarının %60'ı desendan aortada görülmektedir (42). Aort diseksiyonu sınıflamasında yaygın şekilde kullanılan DeBakey ve Stanford sınıflamaları intramural hematom sınıflamasında da benzer şekilde kullanılmaktadır. IMH bulunan olguların yarısı aort diseksiyonuna ilerleyiş gösterebilir. Hematom

kalınlığının1.6cm fazla olması ve artmış aort çapı daha yüksek aort diseksiyonu ihtimali ve daha kötü prognoz ile sonuçlanmaktadır. (43)IMH'in yönetiminde**ana hedef,** aort diseksiyonu ve rüptür gelişmesini önlemektir. (ömer atıf) Desendan aortada intramural hematom saptanan olgulardaöncelikle tedavide beta bloker tedavi ve hipertansiyonun kontrol altına alınması önerilir. Takipte görüntülemeler yapılarak hastalığın seyri izlenmelidir. Aort veya hematomda artış saptanması durumunda açık veya endovasküler tedavi düşünülmelidir.

Komplike akut Tip B IMH olguları için acil tedavi AHA/ACC kılavuzu tarafından önerilmektedir. Distal aortik ark ve desendan aortayı kapsayan lezyonlarda endovasküler tedavikılavuzda Sınıf IIa olarak önerilmektedir (44). Komplike olmayan ancak görüntüleme yöntemlerinde yüksek risk kriterleri saptanan olgularda müdahale gerekliliği Sınıf IIb endikasyonla vurgulanmıştır. Komplike IMH kriterleri ve görüntülemede saptanan yüksek risk kriterleri Tablo 1 ve Tablo 2'de gösterilmiştir. (45)

Tablo 1. IMH'ın Komplike Olduğunu Düşündüren Bulgular

- Rüptür
- Malperfüzyon
- Dirençli, tekrarlayan ağrı
- Perikardiyal efüzyon ve kardiyak tamponad
- Periaortik hematom

Tablo 2. Tip IMH için Görüntülemede Saptanan Yüksek Risk Kriterleri

- Aort çapının 47-50 mm üzerinde olması
- Hematom kalınlığının 13 mm ve üzeri olması
- Ülser benzeri fokal intimal hasar
- Artış gösteren veya tekrarlayan plevral efüzyon
- Aort diseksiyonuna ilerleme
- Takiplerde aort çapında artış gözlenmesi

RütüreDesendan Aort Anevrizması

Torasik aort anevrizmalarının çoğu ya çıkan aortta ya da desendan aorta'da bulunur, ancak her iki tip de aortik arka uzanabilir. Yırtılma riski anevrizma çapı ile ilişkilidir. Aort yırtılması, aort duvarının tüm katmanlarının (intima, media ve adventitia) bozulması olarak tanımlanır. Akut fazda, kanın aktif ekstravazasyonu (kontrastlı BTA, MRA veya ekokardiyografi ile tespit edilebilir.), rüptür için patognomoniktir. Genel olarak, desendan torasik aort

anevrizmalarının (DTAA) rüptürü periaortik yapılar (plevra, perikard) veya intratorasik organlar (yemek borusu, akciğerler, kalp) tarafından sınırlanır.

DTAA rüptürü, yüksek mortalite ile sonuçlanan akut bir durumdur. Hayatta kalan hastalar yüksek oranda multisistem organ yetmezliği ve/veya beyin/omurilik hasarı riski altındadır. Geleneksel olarak, DTAA rüptürü açık cerrahi ile tedavi edilirken, son birkaç on yılda endovasküler onarım seçilmiş hastalarda alternatif bir seçenek olarak ortaya çıkmıştır. Semptomatik ve rüptüre DTAA'lar, kan kaybı ve ölüm riski nedeniyle acil tedavi gerektirir.

Geleneksel olarak rüptüre DTAA açık onarım ile yönetilmiştir. Rüptüre DTAA'lı hastaların açık cerrahi ile tedavi edilmesinde 30 günlük mortalitenin %33 olduğunu göstermiştir. (46) Miyokard enfarktüsü, inme ve paraplejinin operasyon sonrası gelişebilecek majör komplikasyonlardır.

TEVAR, rüptüre DTAA'nın tedavisi için daha az invaziv bir terapötik seçenek olarak ortaya çıkmıştır. Hiçbir prospektif, randomize çalışma, rüptüre DTAA tedavisinde stent greftleme ile ameliyathaneyi karşılaştırmamıştır. Bununla birlikte, meta-analizlerin ve çok merkezli çalışmaların sonuçları, TEVAR'ı takiben daha düşük mortalite ve komplikasyon oranlarına işaret etmektedir. (46)

Rüptüre DTAA için endovasküler ve açık cerrahi onarımın karşılaştıran bir meta-analizde, 30 günlük mortalite sırasıyla %19 ve %33 olarak bulunmuştur. (46) Bunun yanında endovasküler onarım ile miyokard enfarktüsü, inme ve parapleji gibi majör komplikasyonlar daha düşük oranlarda gözlenmektedir.

Endovasküler tamir uygulanan hastalarda zorlu proksimal aort boyun anatomisinde sol subklavyen arter (LSA) revaskülarizasyonunun gerekliliği, özellikle akut olgularda tartışmalıdır. Rüptüre DTAA için endovasküler onarım sırasında proksimal endoleak önlenmesi adına sol subklavyen arterin proksimal olarak kapatılması gerekebilir. Yapılan bazı çalışmalarda revaskülarizasyon yapılmasının şart olmadığı söylense de postoperatif olarak sol subklavyen arterin revaskülerize edilmesi önerilir. Özellikle sol internal mamaryen arterin kullanıldığı koroner bypaslı ve sol vertebral arterin baskın olduğu hastalarda acil endovasküler girişim öncesinde sol subklavyen revaskülarizasyon yapılmalıdır. Diğer tüm acil durumlarda, revaskülarizasyon olmaksızın sol subklavyen arter kapatılabilir. (47, 48)

Distal torasik aort anatomisinin zor olduğu olgularda sol karotid arter seçici olarak kapatılabilir ancak bu durumda iskemik komlikasyonların görülme olasılığı çok yüksektir. Karotid arterin kapatılmasının planlandığı durumlarda kollateral dolaşımın mutlaka anjiografik olarak kontrol edilmesi önemlidir. Endovasküler paralel veya "periskop" endogreft teknikleri, çölyak arter yoluyla perfüzyonu sürdürmek için potansiyel olarak kullanılabilir. (49) Kullanıma

hazır fenestr greftlerin geliştirilmesi, viseral dalları içeren akut desendan aort patolojilerini tedavi etmek için yeni seçenekler sağlayacaktır.

Travmatik Aort Yaralanmaları

Travmatik aort yaralanmaları, aortaya künt veya penetran travma sonucu oluşan potansiyel olarak yaşamı tehdit eden durumlardır. Sıklıkla aortik istmus bölgesinde görülür. Bu vasküler yaralanmaların derhal tanınması ve yönetimi önemlidir. Kanama, aort rüptürü, organ iskemisi veya ölüm gibi ciddi komplikasyonları acil tedavi ile önlenebilir. Torasik aort yaralanmaları (TAY), otomobil kazası ölümlerinin üçte birini oluşturur. Travmatik beyin hasarından sonra TAY, künt travmalı hastalarda en sık ikinci ölüm nedenidir. Bu yaralanmanın morbidite ve mortalitesi yüksektir ve hastane öncesi ölüm oranı %80'e yaklaşır (50).

Torasik aort yaralanmalarında meydana gelen hasar parsiyel veya sirkümferansiyel olabilir. Peri-aortik hematomun minimal olduğu veya hiç olmadığı küçük bir intimal flebin varlığını ima eden "minimal aort yaralanması" terimi, düşük rüptür riski taşıyan bir lezyonu tanımlamak için kullanılır. (51) Torasik aort yaralanmaları tip I (intimal yırtık), tip II (intramural hematom), tip III (psödoanevrizma) ve tip IV (rüptür) olarak sınıflanır. TAY'lı hastaların yaklaşık %2-8'inde kronik travma sonrası psödoanevrizma gelişebilir. (52)

Klinik bulgular non-spesifik semptomlardan torasik veya interskapular ağrıya kadar değişir. Göğüs duvarı yaralanması, psödo-koarktasyon sendromu, sistolik üfürüm veya parapleji belirtileri mevcut olabilir.

Akciğer grafileri, TAY tanınmasında yardımcı olsa da kesin tanı hastalarda bilgisayarlı tomografik anjiografi (BTA) ile konulur. BTA, TAY'ı tanımlamada %100'e yakın duyarlılık ve özgüllük ile hızlı ve tekrarlanabilirdir. Ek olarak, BTA, birden fazla yaralanması olan hastalarda beyin, spinal, pelvik, dalak, karaciğer ve böbrek hasarı gibi arteriyel olmayan travmaları değerlendirmek için idealdir. TAY ile ilişkili BTA bulguları arasında mediastinal hematom, hemotoraks, psödoanevrizma oluşumu, aort konturunda varyasyon ve intimal flep ve trombüs varlığı yer alır. TEVAR kullanımının artmasıyla birlikte, TAY şüphesi olan seçilmiş hastaların değerlendirilmesinde IVUS'un önemli bir role sahip olduğu kabul edilmiştir. (53) BTA'nın aksine IVUS, kardiyak siklus sırasında aort çaplarının dinamik ve gerçek zamanlı değerlendirmesine izin verir. Ayrıca, IVUS yan dalların kökenini kolayca tespit edebilir ve DSA ile daha az kontrast kullanımına izin verir. Stent grefti yerleştirildikten sonra, katlanma komplikasyonları hariç olmak üzere stentin yeterli genişlemesini değerlendirmek için IVUS kullanılabilir. Transözefagial Ekokardiyografinin (TEE) travmalarda kullanımı sınırlıdır. Ancak BTA bulunmadığı durumlarda

standart anjiografi ile kullanılabilir. Son dönemde TEVAR uygulamaları sırasında stent greftin yerleştirilmesi sırasında TEE sıklıkla kullanılmaya başlanmıştır. (53)

Travmatik aort yaralanmaları sınıflamasına göre; tip I (intimal yırtık), tip II (intramural hematom), tip III (psödoanevrizma) ve tip IV (rüptür) tedavi yaklaşımı belirlenir. Yaralanmanın şiddeti, hastanın hemodinamik stabilitesi ve eş zamanlı yaralanmaların dikkatli bir şekilde değerlendirilmesi tedavi yaklaşımının belirlenmesinde çok önemlidir. Yaralanmanın zamanında teşhisi ve derecelendirilmesi, tedavi stratejilerine rehberlik etmek ve hasta sonuçlarını optimize etmek için esastır. ESVS kılavuzu torasik aort yaralanmalarında; eşlik eden diğer ciddi aort dışı yaralanmaları engelleyerek acil onarım (24 saat içinde) veya diğer yaralanmalar tedavi edildikten hemen sonra, ancak hastaneden taburcu edilmeden önce onarım önermektedir. (54)

Açık cerrahide klasik istmus lokalizasyonunda bir yaralanma onarımı için tek akciğer ventilasyonu ve sol 4. interkostal aralıktan torakotomi yaklaşımı önerilir. Hızlı klemple ve dik yöntemi tercih edilebilse bile perfüzyon teknikleri ve kardiyopulmoner baypasın kullanımının mortalite ve parapleji oranlarını ciddi azalttığı gösterilmiştir. (55)

Travma sonrası aort psödoanevrizması için ilk TEVAR prosedürü 1987 yılında Ukrayna'da Nicolai Volodos tarafından gerçekleştirilmiştir. (56) O zamandan beri TEVAR, erken ve geç dönem bulgularının iyi olması nedeniyle ilk tercih edilen tedavi haline gelmiştir. Açık cerrahi ile karşılaştırıldığında, TEVAR önemli ölçüde azalmış bir mortalite (%9.7'ye karşı %27.7; $p<.001$) oranına sahiptir. (57)

Ameliyat öncesi BTA ölçümlerine göre, stent greftler yaklaşık %10 oranında oversize edilebilir. Ağır hipotansif hastalarda daha agresif oversizing uygulanabilir, ancak %20'yi geçmemelidir. Sol subklavyen arterin kapatılması gereken hastalarda benzer patolojilerde olduğu gibi acil olarak sol subklavyen arter revaskülerize edilmelidir.

KRONİK DESENDAN AORT PATOLOJİLERİ

Kronik Tip B Aort Diseksiyonu

T Tip B Aort Diseksiyonları (TBAD), akut olaydan 14 gün geçtiğinde "kronik" olarak tanımlanır. Bu zamansal sınıflandırma, aort diseksiyonundan kaynaklanan ölümlerin %70'inin başlangıçtan sonraki 2 hafta içinde meydana geldiği gerçeğine dayanmaktadır. (58) Diseksiyonu takiben ölüm riski ilk 3 ay boyunca yüksek kalmaktadır ve son yıllarda, subakut olarak adlandırılan ayrı bir diseksiyon kategorisinin (ilk diseksiyondan sonraki 2 hafta ile 3 ay arasında)

olduğu öne sürülmüştür. Ek olarak, bu süre içinde endogreft ile uyarılan aort yeniden şekillenmesi için potansiyel daha yüksektir. (59)

Genel olarak, kronik tip B aort diseksiyonu, tip A diseksiyonunun (DeBakey tip I diseksiyonu) onarımından sonra rezidüel TBAD'si olan hastaları da içerir. TBAD'lı hastaların %20-50'sinde aortla ilişkili komplikasyonlar ortaya çıkabilir. Genel olarak, TBAD'lı hastaların yaklaşık %20 e 40'ında tedavi gerektiren yalancı lümen genişlemesi geliştiği gözlenmiştir. (60) Anevrizmal dejenerasyonun yanı sıra, aort ile ilişkili komplikasyonlar arasında rekürren diseksiyon, retrograd diseksiyon ve yalancı lümen rüptürü yer alır. Hipertansiyon, akut fazda aort çapının 40 mm veya daha fazla olması, kronik obstrüktif akciğer hastalığı ve yalancı lümen açıklığı geç anevrizmal dejenerasyon için risk faktörleri olarak kabul edilmiştir. (61)

Agresif medikal tedavi ve aortun yakın izlemi TBAD'larında, geç mortalite ve aort komplikasyonları riskini azaltmak için temel tedavi seçeneği olarak kabul edilir. Özellikle b-blokerler ile tedavi edilen hastalarda sağkalımın arttığı gösterilmiştir. Diğer antihipertansif ilaçların etkinliği TBAD'lı hastalarda spesifik olarak gösterilmemiştir, ancak bu ilaçların uygun kan basıncının korunmasında rolü (sistolik 130 mmHg'nin altında ve diyastolik 85 mmHg'nin altında) önemlidir.

TBAD'lı hastalarda aort onarımının temel amacı, anevrizmal dejenerasyonu ve aort yırtılmasını önlemektir. Malperfüzyonun varlığı da onarımı zorunlu kılar. Tedavi ihtiyacı klinik ve radyolojik faktörler ile belirlenir. Diğer durumlardan kaynaklanmayan bel ağrısı, hipotansiyon, periferik nabızlarda kaybolması veya iki ekstremite arasında kan basıncı farkı, yeni fokal nörolojik defisit veya kronik diseksiyonu olan hastalarda uç organ malperfüzyonu belirtileri mevcut diseksiyonun rüptürünü veya ilerlemesini dışlamak için acil değerlendirmeyi zorunlu kılar.

Asemptomatik hastalarda, maksimum anevrizma çapı tedavi için en önemli gösterge olmaya devam etmektedir. Aort çapının büyüklüğü artmış rüptür riski ile ilişkilidir. 50 ila 60 mm arasındaki bir aort çapının vakaların neredeyse %20'sinde rüptür ile ilişkili olduğu gösterilmiştir. (58)

Düşük riskli hastalarda halen açık cerrahi onarım ilk tedavi seçeneği olarak kullanılmaktadır. Cerrahi risk skorlamasında EuroSCORE kullanılır. (62) Kronik diseksiyonun cerrahi onarımının temel yaklaşımı torasik aort anevrizmaları veya TAAA'nınkine benzer. Kronik diseksiyonu olan hastalar, intimal flebin varlığı nedeniyle tipik olarak daha karmaşık bir operatif onarım gerektirir. Kronik diseksiyonun neden olduğu anevrizmalar genellikle dejeneratif anevrizmalardan daha kapsamlıdır ve daha genç hastalarda da gelişir. Uç organ ve omuriliğin korunması için çeşitli ekstrakorporeal dolaşım

yöntemleri ve yardımcı önlemler tanımlanmıştır. TBAD da açık cerrahi tedavi dejeneratif anevrizmalarla karşılaştırıldığında parapleji açısından ciddi bir risk faktörü oluşturmaktadır.

1999 yılından bu yana, endovasküler onarım TBAD tedavisinde giderek daha fazla kullanılmaktadır. (63) Endovasküler onarımın amacı, proksimal giriş yırtılmasını kapatmak, yalancı lümen trombozunu sağlamak için aortun yeniden şekillenmesini kolaylaştırmak ve böylece orta ve uzun vadede aort yırtılması olasılığını azaltmaktır. Endovasküler onarım tekniği, desendan aortadaki primer giriş yırtığı üzerine, genellikle trans-femoral bir yolla bir stent greftinin yerleştirilmesini içerir.

Kronik diseksiyonun endovasküler onarımı, akut diseksiyona göre daha düşük mortalite ve morbidite oranları ile ilişkili görünmektedir, bu fark akut ortamda acil prosedürlerin yüksek insidansına atfedilebilir. Kronik diseksiyonların endovasküler onarımının, karmaşık vakalarda bile %5'in altındaki mortalite oranları ve düşük nörolojik komplikasyon insidansı ile sağlanabileceği iddiasını destekleyen oldukça sağlam kanıtlar bulunmaktadır. (64)

TBAD endovasküler tedavisinin en sık görülen geç komplikasyonları arasında; distal aortada anevrizma gelişmesi ve yalacı lümen perfüzyonunun devam etmesi sayılabilir. Gecikmiş aort rüptürü ise olguların yaklaşık %3'ünde görülmektedir.

Torasik endogreftlemenin ortaya çıkışı, komplike olmayan subakut tip B aort diseksiyonu olan hastalar için potansiyel bir terapötik yol açmıştır. Kronik bozuklukların tedavisi zordur ve endovasküler açıdan bakıldığında, zayıf aort plastisitesi nedeniyle geniş torasik kapsama alanı gerektirir. Bu nedenle TBAD'larının subakut fazda endovasküler tedavi başarısı oldukça yüksektir.

Akut ve kronik diseksiyonların endovasküler onarımından sonra aortun yeniden şekillenme yeteneği incelenmiştir. ATBAD'da primer giriş yırtığı kapatıldıktan sonra, gerçek lümen'in çapında bir artış ve yalancı lümenin çapında bir azalma ile hızlı aort yeniden şekillenmesi söz konusudur. (65) Buna karşılık, kronik diseksiyonlarda daha az aort yeniden şekillenmesi vardır ve endovasküler onarımın bütünlüğü, endovasküler işlemin yalancı lümen trombozunu indükleme yeteneği ile belirlenir. Kronik diseksiyonların tedavisinde, sınırlı diseksiyonu olan hastalarda yalancı lümen trombozunun daha sık ortaya çıktığı ve desendan aortanın stentli kısmında daha yaygın gözlendiği gösterilmiştir. (66) Endovasküler stent ile desendan aortanın yüksek oranda kapatılması sonucunda daha yaygın yalancı lümen kapatılması sağlanabilir. Bu yapılırken tabi ki spinal iskeminin de göz önünde bulundurulması gerekmektedir. Her ne kadar torasik anevrizmalarda görüldüğü

kadar sık olmasa da kronik diseksiyon hastalarında da TEVAR sonrası spinal iskemi önemli bir komplikasyondur.

Descendan Torasik Aort Anevrizmaları

Descendan torasik aort anevrizmaları (DTAA), sol subklavyen arter (LSA) ile diyafram arasındaki aort segmentinde, normal çapın %50 veya daha fazla artması olarak tanımlanır. Sağlıklı erişkinlerde descendan torasik aortun ortalama çapı erkeklerde yaklaşık 25–28 mm, kadınlarda 23–26 mm olup, bu değerlerin %50 üzerinde genişleme anevrizma olarak kabul edilir.

Histopatolojik olarak, ateroskleroz olsun veya olmasın, elastik liflerin bozulması ve kaybı ve proteoglikan birikiminin artması ile medial dejenerasyon ile karakterizedir.

Diğer aort segmentleri ile karşılaştırıldığında genişleme oranı DTA'da en yüksektir. Çap ve anatomik lokalizasyon dışında sigara, intraluminal trombüs, kronik obstrüktif akciğer hastalığı (KOAH) ve vaskülitler dahil olmak üzere genişleme oranını etkileyen birçok başka faktör vardır. Tanı konulduktan sonra, büyük dejeneratif anevrizmaların (çapı 60 mm'den fazla) prognozu tedavi edilmezse kötüdür ve 3 yıllık sağkalım yaklaşık %20'dir. (67) Yırtılma için risk faktörleri arasında maksimum anevrizma çapı, yaş, cinsiyet, aktif sigara içme durumu, diyastolik hipertansiyon ve anevrizmaya bağlı ağrı yer alır.

DTAA'lar çoğunlukla asemptomatik olarak seyreder ve rutin görüntülemelerde tesadüfen saptanır. Ancak çap arttıkça komplikasyon riski belirgin şekilde yükselir. Rüptür (ani mortalite riski yüksek), diseksiyon gelişimi, komşu yapılara bası (öksürük, disfaji, ses kısıklığı) ve tromboemboli en önemli komlikasyonlarıdır.

Dejeneratif anevrizmalarda ortalama **yıllık büyüme**: 0,1–0,3 cm aralığındadır. Bağ dokusu hastalığı veya diseksiyon sonrası gelişen anevrizmalarda büyüme hızı daha yüksektir. Sigara kullanımı ve kötü kontrollü hipertansiyon büyümeyi hızlandırır.

Tedavi kararı; **anevrizma çapı**, **büyüme hızı**, **semptom varlığı** ve **eşlik eden risk faktörleri** göz önünde bulundurularak verilir. Tedavi endikasyonları Tablo 1'de gösterilmiştir;

Tablo 1

Cerrahi veya Endovasküler Onarım Endikasyonları

- Anevrizma çapı **≥60 mm** (bağ dokusu hastalıklarında ≥55 mm).
- Yıllık büyüme >5 mm.
- Yeni başlayan veya artan semptomlar.
- Rüptür veya diseksiyon gelişimi.

Açık cerrahi onarım endikasyonları, TEVAR için uygun olmayan hastalarla sınırlıdır. Bu grup Tablo 2'de gösterilmiştir;

Tablo 2

1. Yeterli arteriyel erişimin olmaması veya aort/iliak kondüit greft yerleşimine kontrendikasyon (düşmanca karın varlığı, şiddetli aorto-iliak hastalık).
2. Proksimal veya distallanding zone bölgelerinin olmaması.
3. Marfan gibi bir bağ dokusu bozukluğu ile ilişkili DTA veya açık cerrahi için majör kontrendikasyonları olmayan genç, sağlıklı hastalar
4. Dahaönceabdominalaortcerrahisigeçirmiş hastalar (TEVAR sonrası visseral perfüzyonun bozularak iskemik komplikasyonların sık görülmesi sebebiyle)
5. Komşu organlarda bası semptomlarının bulunduğu desendan aort anevrizmaları (trakea veya sol ana gövde bronş veya özofagus gibi)

Genellikle **genç, düşük komorbiditeli** ve anatomik olarak uygun hastalarda tercih edilir. Dayanıklı olması ve uzun dönem sonuçlarının iyi olması açık cerrahinin avantajları olarak sayılabilir. Diğer yandan perioperatif mortalite/morbidite ve uzun iyileşme süresinedeniyle sadece uygun olgularda tercih edilmelidir.

Endovasküleronarım (TEVAR)özellikle ileri yaş veya yüksek cerrahi riskli hastalarda önerilir. TEVAR uygulanan hastalar daha düşük erken mortaliteye ve kısa hastanede kalış sürelerine sahiptir. Endovasküler tamirde spinal kordiskemisi gelişme sıklığı açık tamire oranla daha azdır. Uzun dönemdeendoleak riski olması ve düzenli görüntüleme ile takip gerektirmesi ise dezavantajları arasında sayılabilir.

Uzunluğu 15 mm'den az olan yetersiz bir distal iniş bölgesi ve 40 mm'yi aşan proksimal boyun çapı, mevcut cihazlarla TEVAR için kontrendikasyonlarıdır. (68) BTA, TEVAR öncesinde distal desendan torasik aortayı ve proksimal abdominal aortun anatomik ayrıntılarını değerlendirmek için uygundur; ancak çölyak ve superior mezenterik arterin selektif anjiyografisi, potansiyel kollateral dolaşımın rolünü tahmin etmek için en güvenilir test olmaya devam etmektedir. (69)

Torakoabdominal Aort Anevrizmaları (TAAA)

Torakoabdominal aort anevrizmaları (TAAA), torasik aortun descendan segmenti ile abdominal aort segmentinin bir bölümünü veya tamamını içine alan, viseral dalları da etkileyebilen genişlemelerdir. Bu anevrizmalar, hem torasik hem abdominal aort segmentlerini kapsadığı için cerrahi ve

endovasküler onarım açısından teknik olarak en kompleks aort patolojileri arasında yer alır.

Crawford ve meslektaşları tarafından geliştirilen sınıflama, TAAA'ların anatomik yayılımına göre beş tipe ayrılmasını sağlar:

- **Tip I:** Sol subklavyen arter distalinden renal arterlerin hemen altına kadar olan segmenti kapsar.
- **Tip II:** Sol subklavyen arter distalinden abdominal aortun bifurkasyonuna kadar tüm aortu kapsar.
- **Tip III:** Torasik aortun distal yarısından abdominal aortun bifurkasyonuna kadar uzanır.
- **Tip IV:** Tüm abdominal aortu kapsar, torasik segment minimal tutulur.
- **Tip V:** Torasik aortun distal kısmından üst abdominal aorta kadar uzanır (Tip I'in sınırlı formu).

İleri yaşta ve erkeklerde daha sık görülür. Hipertansiyon, ateroskleroz, sigara kullanımı, bağ dokusu hastalıkları (Marfan, Ehlers–Danlos, Loeys–Dietz) ve daha önceden geçirilmiş aort diseksiyonu veya cerrahisi en önemli risk faktörleri arasında yer alır.

Yırtılma riskine karşı herhangi bir müdahalenin riskinin değerlendirilmesi son derece önemlidir. Özellikle komorbiditesi olan hastalarda karar verme sürecinin önemli bir parçası olarak kapsamlı ameliyat öncesi risk analizi gereklidir. TAAA'sı 60 mm'den büyük (bağ dokusu bozukluğu olan hastalar için daha az), hızlı büyümesi (>10 mm/yıl) veya semptomları olan düşük ila orta derecede cerrahi riskli hastalar için TAAA'nın açık cerrahi onarımı önerilir. (70) Cerrahi onarımın deneyimli merkezlerde mortalitesi %10-15 civarındadır. Açık cerrahi onarımda en sık görülen komplikasyonlar; spinal kord iskemisi (parapleji/paraparezi), renal yetmezlik, viseral organ iskemisi, kanama ve pulmoner komplikasyonlar olarak sıralanabilir. Spinal kord korunması amacıyla serebrospinal sıvı drenajı, distal aort perfüzyonu ve sistemik hipotermi gibi yöntemler kullanılır. Elektif TAAA onarımından sonra 1 yıllık mortalite oranları sırasıyla %19 ve %31'dir. (71)

Perioperatif bakım ve çeşitli cerrahi tekniklerde gelişmelere rağmen, kardiyopulmoner, renal ve spinal iskemi gibi nörolojik komplikasyonlar açık TAAA onarımı sonrası hala sık karşılaşılan problemlerdir. Bu nedenle açık cerrahiye alternatif yöntemler üzerinde çalışılmaktadır.

"Hibrid yaklaşım" olarak tanımlanan ilkinde, viseral perfüzyon açık cerrahi ile ekstra-anatomik baypaslarla korunarak ardından tüm anevrizmanın endovasküler olarak kapatılma işlemi uygulanır. Bu yaklaşım, torakotomiden kaçınırken laparotomiye maruz kalmayı sınırlama avantajına sahiptir, ancak bu,

uygun olmayan hastalarda önemli bir girişim olmaya devam etmektedir. Hibrit yaklaşımın mortalite, spinal iskemi ve morbidite oranları açısından erken dönem sonuçları oldukça başarılıdır. (72) Hibrit teknik genellikle acil durumlar veya dallı endogreft için elverişsiz anatomiye sahip yüksek riskli hastalar gibi başka makul seçeneği olmayan hastalarla sınırlıdır.

Kullanılan diğer bir teknik ise özel olarak yapılmış dallı modüler aort greftleri kullanılarak total endovasküler onarım yapılmasıdır. Viseral akışın korunması, viseral arterler bölgesinde konuşlandırılan bileşen üzerinde fenestrasyonlar veya dallar veya her ikisinin bir kombinasyonu yoluyla sağlanır. Aort anatomisi hala sınırlayıcı bir faktördür, ancak görüntüleme ve cihaz teknolojilerinde ilerleme bu zorluğun üstesinden gelmeye başlamıştır. Özellikle ileri yaş veya yüksek cerrahi risk taşıyan hastalarda bu teknikler tercih edilir.

TAAA'nın en büyük endovasküler onarım serisi (406 hasta) endovasküler ve açık cerrahi arasında benzer parapleji riskleri bildirmiştir (sırasıyla %4.3 endovasküler onarıma karşı %7.5 açık cerrahi, p1⁄4.08). (73) Spinal kord iskemi riski KOAH, işlem süresi, aort hastalığının kapsamı ve önceki aort cerrahisi ile ilişkili bulunmuştur.

Endovasküler onarımın dezavantajları arasında uzun dönem endoleak riski, endogreft migrasyonu ve düzenli görüntüleme takibi gereksinimi olarak sayılabilir.

İnflamatuar Aort Hastalıkları

İnflamatuar aort hastalıkları, aort duvarında kronik inflamasyon ile seyreden ve sıklıkla otoimmün mekanizmalarla gelişen nadir fakat ciddi patolojilerdir. Desendan aort bu hastalıklardan etkilenebilir ve hastalık seyrinde anevrizma, darlık (stenoz) veya oklüzyon gelişebilir.

Başlıca etyolojiler:

- **Takayasu arteriti (TA)**
- **Dev hücreli arterit (GCA)**
- **Behçet hastalığı**

Takayasu Arteriti

Nabızsız hastalık olarak da bilinen takayasu arteriti (TA), masif intimal fibrozis ve vasküler daralma veya elastik liflerin tahribatı ve anevrizma oluşumu ile seyreden nadir bir büyük damar granülomatöz vaskülit formudur. (74) Amerikan Romatoloji Derneği, TA tanısı için aşağıdaki kriterleri belirlemiştir;

1) Başlangıç yaşı 40 yaşından küçük
2) Aralıklı topallama

3) Azalmış brakiyalarter nabzı
4) Subklavyen arter veya aort çürüğü
5) Kollararasında 10mm Hg'den büyük sistolik kan basıncı değişimi
6) Aort veya aort dal damarı darlığının anjiyografik kanıtı.

Aortun tüm segmentlerini etkileyebilir; sıklıkla torasik ve abdominal segmentler tutulur. Klinik olarak halsizlik, ateş, kilo kaybı gibi sistemik semptomlar; üst/alt ekstremite nabız kaybı, kan basıncı farkı, üfürümler görülebilir.

Tanısı BT anjiyografi, MR anjiyografi veya PET-BT ile damar duvarında kalınlaşma ve daralma gösterilerek konulur.

Tedavide kortikosteroidler, immünsüpresif ajanlar (metotreksat, azatioprin); refrakter vakalarda biyolojik ajanlar (anti-TNF, tocilizumab) kullanılır.

Literatürde ameliyat gerektiren TA hastalarını tanımlamak için az sayıda veri bulunmaktadır. TA'lı hastalarda torasik aort hastalığının cerrahi veya endovasküler onarımı için kanıtlar son derece sınırlıdır. Anevrizma boyutuna bağlı rüptür riskine ve sekonder organ iskemisinin varlığına bağlı olarak, inflamatuar olmayan hastalıklarda olduğu gibi aynı endikasyonların sürdürülmesi kabul edilebilir görünmektedir.

Dev Hücreli Arterit (GCA)

Temporal arterit veya kraniyal arterit olarak da bilinen dev hücreli arterit (GCA), aortu ve ikincil ve üçüncül dallarını etkileyen sistemik, inflamatuar, vasküler bir sendromdur. Arterit, aort ve ana dallarının anevrizmaları, diseksiyonları ve stenotik lezyonları için bir temel oluştursa da, GCA'lı hastalar benzer yaş ve cinsiyetteki genel popülasyona benzer ölüm oranları göstermektedir.

GCA'nın etiyolojisi bilinmemektedir, ancak patogenezi TA'ya benzer ve T-lenfosit ürünleri interferon-gama (IFN-gama) ve interlökin (IL)-2 dahil olmak üzere çeşitli sitokinleri serbest bırakan kronik bir inflamatuar süreci içerir. T hücresi klonal genişlemesi, hala belirsiz olan (viral, bakteriyel veya diğer) spesifik bir antijenik yanıtı düşündürür. Konsantrik intimal hiperplazi, GCA'da tedaviye bağlı olmayan önemli bir patolojik lezyondur. Granülomatöz inflamasyon ile karakterizedir ve genellikle 50 yaş üzerindeki bireylerde görülür.

Başta temporal arterler olmak üzere büyük damarlar, özellikle torasik aort tutulabilir.

Klinik olarak baş ağrısı, çene klaudikasyosu, görme kaybı, ateş ve yorgunluk gözlenebilir. Tanıda yüksek eritrosit sedimantasyon hızı (ESR) ve C-reaktif

protein (CRP), temporal arter biyopsisi; aort tutulumu için görüntüleme kullanılmaktadır.

Tedavide yüksek doz kortikosteroid; immünsüpresif ilaçlar kullanılabilir. GCA'lıhastalardacerrahiveyaendovasküleronarımendikasyonlarınoninflamatuar hastalıklarlabenzerlikgösterirveherhastadakararanevrizmaboyutunabağlırüptürri skineveikincilorganhasarı varlığına dayanır.

Behçet Hastalığı

Bu sendrom, 1937'de tekrarlayan aftöz ülserler, genital ülserler ve üveit sendromunu tanımlayan Türk dermatolog Hulusi Behçet'in adını taşır. (75) Vasküler bulgular, ilgili damarın tipine ve konumuna bağlı olarak değişebilir. Herhangi bir büyük veya küçük arter, damar veya organ öngörülemeyen bir kombinasyonda etkilenebilir. En sık görülen vasküler şikayetler yüzeyel venlerde gelişen venöz tromboza sekonderdir. İmmün aracılı sistemik bir vaskülittir. Aortun her segmentini tutabilir, özellikle anevrizma ve psödoanevrizma gelişimi ile karakterizedir. Tedavide kortikosteroidler, siklofosfamid veya azatioprin; biyolojik ajanlar refrakter olgularda kullanılabilir.

Behçet hastalığında anevrizmaya cerrahi ve endovasküler onarım uygulanabilir. Cerrahi onarımdan sonra, hastalıklı arterlerin kırılganlığından kaynaklanan yüksek bir anastomotik yalancı anevrizma gelişme oranı tanımlanmıştır. Ayrıca, herhangi bir ameliyat Behçet hastalığını şiddetlendirebileceğinden, cerrahi girişimden önce ve sonra hastalara immünsüpresif tedavi reçete edilmelidir. Arteriyel ponksiyon bölgelerinde psödoanevrizmalar gelişebileceğinden ve kontrast madde enjeksiyonundan sonra venler hızla tromboze olabileceğinden, anjiyografiden ve venografiden mümkün olduğunca kaçınılmalıdır. (76)

Aort Koarktasyonu

Aort koarktasyonu, tipik olarak ligamentum arteriozum bölgesinde bulunan aort lümeninin darlığı ile karakterize konjenital bir defekttir. Tüm konjenital kalp hastalıklarının yaklaşık %5–8'ini oluşturur. Bu daralma genellikle lokalizedir, ancak ark ve daha az sıklıkla abdominal aort gibi aortun diğer segmentlerini de içerebilir. Darlık derecesinde, hastalığın derecesinde ve klinik belirtilerde önemli farklılıklar vardır. Sıklıkla izole olarak görülmekle birlikte biküspid aort kapağı, ventriküler septal defekt gibi diğer kardiyak anomalilerle birlikte olabilir.

Erkekler daha sık etkilenir (2:1). Klinik belirtiler arasında üst ekstremite hipertansiyonu, zayıf ve gecikmiş femoral nabızlar ve alt ekstremitede

kladikasyon bulunur. İlerlemiş vakalarda sıklıkla kalp yetmezliği veya kafa içi kanama gelişebilir. Aort gradyenti daha az belirgin olduğunda veya kollateraller iyi geliştiğinde, daha az semptomatik olabilir. Erişkin hastalar en sık çocukluk çağında gizli kalabilen ve konjenital kardiyak anormalliklerle ilişkisi olmayan veya girişim sonrası nüks ile ortaya çıkan hastalığın ayrı formlarıyla başvururlar.

Hem BTA hem de MR, koarktasyonun anatomik kanıtını sağlar ve kesin tanı için tercih edilen tetkiklerdir. Aort gradyenti doğrudan kateterizasyon ile ölçülebilir veya doppler ekokardiyografi veya kardiyovasküler MR kullanılarak dolaylı olarak ölçülebilir. TTE çocuklarda genellikle tanısal iken, yetişkinlerde genellikle yetersizdir. Bununla birlikte, ventriküler hipertrofi ve sol ventrikül disfonksiyonu gibi kardiyak sekelleri değerlendirmek ve konjenital kardiyak anomalilerin birlikteliğini değerlendirmek için TEE tercih edilen yöntemdir. BTA, fonksiyonel bilgi olmamasına rağmen MRA'ya iyi bir alternatiftir. Tanısal DSA ve invaziv gradyent ölçümleri, non-invaziv yöntemlerin karar verme için gerekli bilgileri sağlayamadığı durumlar için kullanılabilir.

Tedavi semptomatik hastalar için endikedir ve transkoarktasyon gradyenti >20 mmHg veya kalıcı üst ekstremite hipertansiyonu (sistolik basıncı >140 mmHg veya diyastolik basıncı >90 mmHg) olan asemptomatik hastalar için planlanmalıdır. Açık ve endovasküler cerrahi olmak üzere iki potansiyel invaziv tedavi stratejisi vardır. Vaka serileri ve randomize olmayan çalışmalar, ameliyathane ile perioperatif morbidite oranlarının marjinal olarak arttığını ve endovasküler onarım sonrası daha yüksek nüks oranları olduğunu göstermektedir. (77) Sol ventrikül hipertrofisi, koarktasyon sonrası rüptür veya diseksiyon riski olması ve semptomatik distal hipoperfüzyon varlığı diğer tedavi endikasyonlarıdır.

Açık cerrahi, aort koarktasyonu için klasik tedavi yöntemidir. En yaygın teknikler rezeksiyon ve uçtan uca anastomoz veya aort greft interpozisyonudur. Yama, subklavyen flep aortoplastisi ve aorto-aortik baypas greft gibi alternatif teknikler önerilmiştir, ancak bunlar genellikle sadece uzman merkezlerde uygulanmaktadır. Ameliyathane sonrası operatif mortalite genellikle çok düşüktür (%<1). Ameliyat komplikasyonları arasında rebound hipertansiyon, frenik ve rekürren laringeal sinir yaralanması, koarktasyonun tekrarlaması veya yama bölgesinde anevrizma veya yalancı anevrizma oluşumu yer alır. Nadiren, parapleji ve kol kladikasyosu (sadece subklavyen flep kullanılıyorsa) ortaya çıkabilir.

Anatomik uygunluk, iyi erişim damarları ve kısa ve kolay geçilebilecek lezyonlar endovasküler onarım için tercih sebebidir. Endovasküler onarım sonrası operatif mortalite çok düşüktür (%<1). Nadiren aort yırtılması (basit

balon dilatasyonu sonrası %1), retrograd veya antegrad diseksiyon (%<1), inme veya girişim problemleri görülebilir. Endovasküler onarımın geç komplikasyonları arasında, ameliyathaneye kıyasla daha sık görülen yeniden koarktasyon ve anevrizma oluşumu (basit balon dilatasyonundan sonra %0-12) yer alır. (77) Yetişkinlerde stent yerleştirmenin geç komplikasyonları (özellikle anevrizma oluşumu) ve nüksü azalttığı görülmektedir. (78) Anatomik uygunluk sağlandığında, endovasküler öncelikli bir yaklaşım tekrar eden koarktasyonun tedavisi için faydalı olabilir.

Tüm hastalar ömür boyu düzenli kardiyolojik ve radyolojik kontrol gerektirir. Hipertansiyonun devam etmesi durumunda medikal tedavi eklenir. Takipte BT veya MR anjiyografi ile rekürrens veya anevrizma gelişimi izlenir.

Genetik ve Nadir Aort Hastalıkları

Tanım ve Önemi

Genetik ve nadir aort hastalıkları, aort duvarının yapısal bütünlüğünü bozan konjenital bağ dokusu bozuklukları, kromozomal anomaliler ve nadiren görülen primer tümörler gibi heterojen bir grubu kapsar. Descendan aort, bu hastalıkların seyrinde anevrizma, diseksiyon veya diğer yapısal bozukluklarla etkilenebilir. Erken tanı, düzenli takip ve uygun zamanda cerrahi müdahale, mortalite ve morbiditeyi azaltmada kritik öneme sahiptir.

Bu bölümdeki hastalıklar nadir gözlenmeleri nedeniyle kısa maddeler halinde özetlenmiştir.

1. Marfan Sendromu

- **Genetik:** FBN1 geninde mutasyon (fibrillin-1 proteini).
- **Klinik:** Uzun boy, ince uzun ekstremiteler (araknodaktili), lens dislokasyonu, mitral kapak prolapsusu.
- **Aort Tutulumu:** Asendan aort anevrizması, diseksiyon; zamanla descendan aort etkilenebilir.
- **Tedavi ve Takip:** Düzenli ekokardiyografi/MR; β-bloker veya losartan; endovasküler/cerrahi onarım endikasyonu çap >5,0 cm (bazı risk faktörlerinde >4,5 cm).

2. Loeys–Dietz Sendromu

- **Genetik:** TGFBR1, TGFBR2, SMAD3 mutasyonları.
- **Klinik:** Hipertelorizm, yarık damak/uvula, arteriyel tortüozite.
- **Aort Tutulumu:** Hızlı büyüyen anevrizmalar; diseksiyon riski yüksek.
- **Tedavi:** Daha düşük çap eşiklerinde cerrahi (≥4,2–4,5 cm); agresif tansiyon kontrolü; yıllık görüntüleme.

3. Ehlers–Danlos Sendromu (Vasküler Tip – Tip IV)

- **Genetik:** COL3A1 geninde mutasyon (tip III kollajen sentezi bozukluğu).
- **Klinik:** İnce, saydam cilt; kolay morarma; damar ve organ rüptürü riski.
- **Aort Tutulumu:** Diseksiyon ve rüptür riski yüksek, özellikle genç yaşlarda.
- **Tedavi:** Cerrahi girişim yüksek risklidir; mümkünse endovasküleryöntemler; sık aralıklarla görüntüleme.

4. Turner Sendromu

- **Genetik:** Monozomi X (45,X).
- **Klinik:** Kısa boy, web boyun, gonadaldisgenezi.
- **Aort Tutulumu:** Biküspid aort kapağı, koarktasyon, asendan ve descendan aort anevrizmaları.
- **Tedavi:** Düzenli kardiyovasküler tarama; hipertansiyon kontrolü; cerrahi/endovasküler girişim endikasyonları standart anevrizma kriterlerine göre belirlenir.

5. Ailesel Torasik Aort Hastalığı (FTAAD)

- **Genetik:** FBN1 dışı çeşitli gen mutasyonları (ACTA2, MYH11, vb.).
- **Klinik:** Bağ dokusu hastalığı fenotipi olmadan aort anevrizması/diseksiyonu gelişir.
- **Takip:** Yıllık görüntüleme; aile taraması önerilir.

6. Nadir Primer Aort Tümörleri

- **Örnekler:** Aortik intima sarkomu, leiomyosarkom.
- **Klinik:** Nonspeifik semptomlar; emboli, obstrüksiyon veya anevrizma ile prezente olabilir.
- **Tanı:** BT, MR, PET-BT; histopatoloji kesin tanı sağlar.
- **Tedavi:** Cerrahi rezeksiyon ± adjuvan kemoterapi/radyoterapi; prognoz genellikle kötüdür.

Referanslar

1. Kälsch H, Lehmann N, Möhlenkamp S, Becker A, Moebus S, Schmermund A, Stang A, Mahabadi AA, Mann K, Jöckel KH, Erbel R, Eggebrecht H. Body-surfaceadjustedaortic reference diametersforimprovedidentification of patientswiththoracicaorticaneurysms: resultsfromthepopulation-based Heinz NixdorfRecallstudy. *Int J Cardiol.* 2013;163(1):72-78. doi: 10.1016/j.ijcard.2011.05.064
2. Evangelista A, Flachskampf FA, Erbel R, Antonini-Canterin F, Vlachopoulos C, Rocchi G, et al. Echocardiography in aorticdiseases: EAE recommendationsforclinicalpractice. Eur J Echocardiogr 2010; 11:645e58.
3. Parodi J, Berguer R, Carrascosa P, Khanafer K, Capunay C, Wizauer E. Sources of error in themeasurement of aorticdiameter in computedtomographyscans. J VascSurg 2014;59(1):74e9.
4. Wicky S, Wintermark M, Schnyder P, Capasso P, Denys A. Imaging of bluntchesttrauma. Eur Radiol 2000; 10:1524e38.
5. Ad-hoc WorkingGroup of ERBP, Fliser D, Laville M, Covic A, Fouque D, Vanholder R, Juillard L, et al. A European Renal Best Practice (ERBP) positionstatement on theKidneyDiseaseImproving Global Outcomes (KDIGO) clinicalpracticeguide- lines on acutekidneyinjury: part 1: definitions, conservativemanagementandcontrast-inducednephropathy. NephrolDialTransplant 2012; 27:4263e72.
6. François CJ, Markl M, Schiebler ML, Niespodzany E, Landgraf BR, Schlensak C. Four-dimensional, flow-sensitivemagneticresonanceimaging of bloodflowpatterns in thoracicaorticdissections. J ThoracCardiovascSurg 2013; 145:1359e66.
7. 24 Wang Y, Alkasab TK, Narin O, Nazarian RM, Kaewlai R, Kay J, et al. Incidence of nephrogenicsystemicfibrosisafteradop- tion of restrictivegadolinium-basedcontrastagentguidelines. Radiology 2011; 260:105e11.
8. Walter MA, Melzer RA, Schindler C, Muller-Brand J, Tyndall A, Nitzsche EU. Thevalue of [18F] FDG-PET in thediagnosis of large-vesselvasculitisandtheassessment of activityandextent of disease. Eur J NuclMed Mol Imaging 2005; 32:674e81.
9. 26 Litmanovich DE, Yõldõrõm A, Bankier AA. Insightsintoimag- ing of aortitis. InsightsImaging 2012; 3:545e60.
10. Vilacosta I, Aragoncillo P, Cañadas V, San Román JA, Ferreirós J, Rodríguez E. Acuteaorticsyndrome: a newlook at an oldconundrum. Heart 2009; 95:1130e9.

11. Mackenzie KS, LeGuillan MP, Steinmetz OK, Montreuil B. Management trendsandearlymortalityratesforacutetype B aorticdissection: a 10 yearsingle-institutionexperience. Ann VascSurg2004; 18:158e66.
12. Daily PO, Trueblood HW, Stinson EB, Wuerflein RD, Shumway NE. Management of acuteaorticdissections. Ann ThoracSurg1970; 10:237e47.
13. Tsai TT, Trimarchi S, Nienaber CA. Acuteaorticdissection: perspectivesfromthe International Registry of AcuteAorticDissection (IRAD). Eur J VascEndovascSurg2009; 37:149e59.
14. Albornoz G, Coady MA, Roberts M, Davies RR, Tranquilli M, Rizzo JA, et al. Familialthoracicaorticaneurysmsanddis- sections e incidence, modes of inheritance, andphenotypicpatterns. Ann ThoracSurg2006; 82:1400e5.
15. Hasham SN, Willing MC, Guo DC, Muilenburg A, He R, Tran VT, et al. Mapping a locusforfamilialthoracicaneurysmsanddis- sections (TAAD2) to 3p24e25. Circulation 2003;107:3184e90.
16. Renard M, Callewaert B, Baetens M, Campens L, Macdermot K, Fryns JP, et al. Novel MYH11 and ACTA2 mu- tationsreveal a role forenhancedTGFbsignaling in FTAAD. Int J Cardiol2013; 165:314e21.
17. Elefteriades JA. Natural history of thoracicaorticaneurysms: indicationsforsurgery, andsurgicalversusnonsurgicalrisks. Ann Thorac Surg2002;74:S1877e80.
18. Trimarchi S, Eagle KA, Nienaber CA, Pyeritz RE, Jonker FH, Suzuki T, et al. Importance of refractorypainandhyperten- sion in acutetype B aorticdissection: insightsfromtheIn- ternationalRegistry of AcuteAorticDissection (IRAD). Circulation2010; 122:1283e9.
19. Estrera AL, Miller CC, Goodrick J, Porat EE, Achouh PE, Dhareshwar J, et al. Update on outcomes of acutetype B aorticdissection. Ann ThoracSurg 2007;83: S842e5.
20. Trimarchi S, Nienaber CA, Rampoldi V, Myrmel T, Suzuki T, Bossone E, et al. Role andresults of surgery in acutetype B aorticdissection: insightsfromthe International Registry of AcuteAorticDissection (IRAD). Circulation2006;114(Suppl. 1): I357e64.
21. Trimarchi S, Tolenaar JL, Tsai TT, Froehlich J, Pegorer M, Upchurch GR, et al. Influence of clinicalpresentation on theoutcome of acute B aorticdissection: evidencesfrom IRAD. J CardiovascSurg (Torino) 2012; 53:161e8.
22. Suzuki T, Isselbacher EM, Nienaber CA, Pyeritz RE, Eagle KA, Tsai TT, et al. Type-selectivebenefits of medications in treat- ment of acuteaorticdissection (fromthe International Reg- istry of AcuteAorticDissection [IRAD]). AmJCardiol2012; 109:122e7.

23. Sakakura K, Kubo N, Ako J, Ikeda N, Funayama H, Hirahara T, et al. Determinants of in hospitaldeathandrupture in patientswith a Stanford B aorticdissection. Circ J 2007; 71:1521e4.
24. Neal B, MacMahon S, Chapman N. Effects of ACE inhibitors, calciumantagonists, andotherblood-pressure-loweringdrugs: results of prospectivelydesignedoverviews of rando- misedtrials. Blood PressureLoweringTreatmentTrialists' Collaboration. Lancet 2000; 356:1955e64.
25. Zeeshan A, Woo EY, Bavaria JE, Fairman RM, Desai ND, Pochettino A, et al. Thoracicendovascularaorticrepairforacutecomplicatedtype B aorticdissection: superiorityrela- tivetoconventional OS andmedicaltherapy. JThorac Car- diovascSurg 2010;140(Suppl.): S109e15.
26. Verhoye JP, Miller DC, Sze D, Dake MD, Mitchell RS. Compli- catedacutetype B aorticdissection: midtermresults of emergencyendovascular stent grafting. J ThoracCardiovascSurg2008; 136:424e30.
27. Umana JP, Lai DT, Mitchell RS, Moore KA, Rodriguez F, Robbins RC, et al. What is thebesttreatmentforpatientswithacutetype B aorticdissections e medical, surgical, orendovascular stent grafting? Ann ThoracSurg 2002;74: S1840e3. (k89)
28. Midulla M, Renaud A, Martinelli T, Koussa M, Mounier- Vehier C, Prat A, et al. Endovascular fenestration in aortic dissection with acute malperfusion syndrome: immediate and late follow up. J Thorac Cardiovasc Surg 2011;142(1): 66e72.
29. Brunkwall J, Kasprzak P, Verhoeven E, Heijmen R, Taylor P. the ADSORB Trialists. Endovascularrepair of acuteuncomplicatedaortictype B dissectionpromotesaorticremodelling: 1 yearresults of the ADSORB trial. Eur J VascEndovascSurg 2014;48: 285e91.
30. Buth J, Harris PL, Hobo R, vanEps R, Cuypers P, Duijm L, et al. Neurologiccomplicationsassociatedwithendovascularrepair of Thoracic aortic pathology: incidence and risk factors. A study from the European Collaborators on Stent/Graft Techniques for Aortic Aneurysm Repair (EUROSTAR) registry. J Vasc Surg 2007; 46:1103e10.
31. Schlösser FJ, Verhagen HJ, Lin PH, Verhoeven EL, vanHerwaarden JA, Moll FL, et al. TEVAR followingprior abdominal aorticaneurysmsurgery: increasedrisk of neuro- logicaldeficit. J VascSurg 2009; 49:308e14.
32. Eggebrecht H, Thompson M, Rousseau H, Czerny M, Lonn L, Mehta RH, et al. Retrogradeascendingaorticdissection dur- ingorafterthoracicaortic stent graft placement: insight from the Europeanregistry on

endovascularaorticrepaircompli- cations. Circulation 2009;120(Suppl.): S276e81.
33. Trimarchi S, Jonker FH, Muhs BE, Grassi V, Righini P, Upchurch GR, et al. Long-termoutcomes of surgicalaorticfenestrationforcomplicatedacutetype B aorticdissections. J VascSurg 2010; 52:261e6.
34. Bozinovski J, Coselli JS. Outcomesandsurvival in surgicaltreatment of descendingthoracic aorta withacutedissection. Ann ThoracSurg 2008; 85:965e70.
35. Lansman SL, Hagl C, Fink D, Galla JD, Spielvogel D, Ergin MA, et al. Acutetype B aorticdissection: surgicaltherapy. Ann ThoracSurg 2002;74: S1833e5.
36. Macura KJ, Corl FM, Fishman EK, et al. Pathogenesis in acuteaorticsyndromes: aorticdissection, intramural hematoma, andpenetratingatheroscleroticaorticulcer. *AJR Am J Roentgenol.* 2003; 181:309–16.
37. Coady MA, Rizzo JA, Hammond GL, Pierce JG, Kopf GS, Elefteriades JA. Penetratingulcer of thethoracic aorta: what is it?
38. Bansal S, Singhania N, Yadav M, Singhania G. A PenetratingAorticUlcer. *J EmergMed.* 2020 Jul;59(1): e25-e26. doi: 10.1016/j.jemermed.2020.04.030.
39. Isselbacher EM, Preventza O, Black JH, Augoustides JG, Beck AW, Bolen MA, Braverman AC, et al. 2022 ACC/AHA Guideline for the Diagnosis and Management of Aortic Disease: A Report of the American Heart Association/American College of Cardiology Joint Committee on Clinical Practice Guidelines. Circulation. 2022;146(24): e334-e482.
40. Georgiadis GS, Antoniou GA, Georgakarakos EI, et al. Surgicalorendovasculartherapy of abdominal penetratingaorticulcersandtheirnaturalhistory: a systematicreview. *J VascIntervRadiol.* 2013; 24:1437–1449.e1433.
41. D'Annoville T, Ozdemir BA, Alric P, et al. Thoracicendovascularaorticrepairforpenetratingaorticulcer: literaturereview. *Ann ThoracSurg.* 2016; 101:2272–2278.
42. Harris KM, et al. Acuteaorticintramural hematoma: an analysisfromthe International Registry of AcuteAorticDissection. *Circulation.* 2012;126(11 Suppl 1):S91–6.
43. Evangelista A, Eagle KA. Is the optimal management of acutetype A aorticintramural hematoma evolving? *Circulation.*2009;120:2029-2032.
44. Chakos A, Twindyawardhani T, Evangelista A, et al. Endovascularversusmedicalmanagement of type B intramural hematoma: a meta-analysis. *Ann CardiothoracSurg.* 2019; 8:447–455.

45. Rahman ÖF, Daylan A, Bozok Ş. 2023. “Desendan Aort Cerrahisinde Acil Girişimler ve Endikasyonları.” In *Kardiyovasküler Cerrahi Aciller*, editedby Haydar Yaşa, 160–179. İzmir: ÖzgürPublications. DOI: 10.58830/ozgur.pub411.
46. Jonker FH, Trimarchi S, Verhagen HJ, Moll FL, Sumpio BE, Muhs BE. Meta- Analysis of open versus endovascular repair for ruptured descending thoracic aortic aneurysm. J Vasc Surg 2010; 51:1026e30.
47. Matsumura JS, Lee WA, Mitchell RS, Farber MA, Murad MH, Lumsden AB, et al. The Society for Vascular Surgery Practice Guidelines: management of the left subclavian artery with thoracic endovascular aortic repair. J Vasc Surg 2009; 50:1155e8.
48. Patel HJ, Williams DM, UpchurchJr GR, Dasika NL, Deeb GM. A 15 year comparative analysis of open andendovascular repair for the ruptured descendingthoracic aorta. J VascSurg2009; 50:1265e70.
49. Pecoraro F, Pfammatter T, Mayer D, Frauenfelder T, Papadimitriou D, Hechelh, et al. Multiple periscope and chimney grafts to treatruptured thoracoabdominaland par- arenalaorticaneurysms. J EndovascTher 2011; 18:642e9.
50. Desendan Aort Yaralanmaları Hüseyin
51. Malhorta AK, Fabian TC, Croce MA, Weiman DS, Gavant ML, Pate JW. Minimal aorticinjury: a lesionasso- ciatedwithadvancingdiagnostictechniques. J Trauma2001; 51:1042e8.
52. Heystraten FM, Rosenbusch G, Kingma LM, Lacquet LK. Chronicposttraumaticaneurysm of thethoracic aorta: sur- gicallycorrectableoccultthreat. AJR Am J Roentgenol 1986; 148:303e8.
53. Patel NH, Hahn D, Comess KA. Bluntchesttraumavictims: role of intravascular ultrasound andtransesophagealecho- cardiography in cases of abnormalthoracicaortogram. J Trauma 2003; 55:330e7.
54. Lee WA, Matsumura JS, Mitchell RS, Farber MA, Greenberg RK, Azizzadeh A, et al. Endovascularrepair of traumaticthoracicaorticinjury: clinicalpracticeguidelines of theSocietyforVascularSurgery. J VascSurg2011; 53:187e92.
55. Cardarelli MG, McLaughlin JS, Downing SW, Brown JM, Attar S, Griffith BP, et al. Management of traumaticaorticrupture: a 30 yearexperience. Ann Surg2002; 236:465e9.
56. Volodos NL. Historicalperspective: thefirststeps in endo- vascularaorticrepair: how it allbegan. J EndovascTher 2013;20(Suppl. 1):13e23.

57. Hoffer EK, Forauer AR, Silas AM, Gemery JM. Endovascularstentgraftor OR forblunthoracicaortictrauma: systematicreview. J VascInterv Radiol 2008; 19:1153e64.
58. Crawford ES. Thediagnosisandmanagement of aorticdissection. J AmMedAssoc 1990; 264:2537e41.
59. Heijmen R, Fattori R, Thompson M, Eggebrecht H, Degriecke I, Nienaber C, et al. VirtueRegistryInvestigators. The VIRTUE Registry of type B thoracicdissections e studydesignandearlyresults. Eur J VascEndovasc Surg 2011; 41:159e66.
60. Marui A, Mochizuki T, Mitsui N, Koyama T, Kimura F, Horibe M. Towardthebesttreatmentforuncomplicatedpa- tientswithtype B acuteaorticdissection: a considerationforsoundsurgicalindication. Circulation 1999;100(Suppl. 19): II275e80.
61. Winnerkvist A, Lockowandt U, Rasmussen E, Radegran K. A prospectivestudy of medicallytreatedacutetype B aorticdissection. Eur J VascEndovascSurg 2006; 32:349e55.
62. Zoli S, Etz CD, Roder F, Mueller CS, Brenner RM, Bodian CA, et al. Long-termsurvivalafteropenrepair of chronic distal aorticdissection. Ann ThoracSurg 2010; 89:1458e66.
63. Nienaber CA, Fattori R, Lund G, Dieckmann C, Wolf W, vonKodolitsch Y, et al. Nonsurgicalreconstruction of thoracicaorticdissectionby stent graft placement. N Engl J Med1999; 340:1539e45.
64. Nordon IM, Hinchliffe RJ, Loftus IM, Morgan RA, Thompson MM. Management of acuteaorticsyndromeandchronicaorticdissection. CardiovascInterventRadiol 2011; 34:890e902.
65. Rodriguez JA, Olsen DM, Lucas L, Wheatley G, Ramaiah V, Diethrich EB. Aorticremodelingafterendografting of thor- acoabdominalaorticdissection. JVascSurg 2008; 47:1188e94.
66. Kang WC, Greenberg RK, Mastracci TM, Eagleton MJ, Hernandez AV, Pujara AC, et al. Endovascularrepair of complicatedchronic distal aorticdissections: intermediateoutcomesandcomplications. ThoracCardiovascSurg 2011; 142:1074e83.
67. Perko MJ, Norgaard M, Herzog TM, Olsen PS, Schroeder TV, Pettersson G. Unoperatedaorticaneurysm: a survey of 170 patients. Ann Thorac Surg 1995; 59:1204e9.
68. Leon Jr LR, MillsSr JL, Jordan W, Morasch MM, Kovacs M, Becker GJ, et al. Therisks of coeliacarterycoverageduringendoluminalrepair of thoracicandthoracoabdominalaorticaneurysms. VascEndovascularSurg 2009; 43:51e60.

69. Libicher M, Reichert V, Aleksic M, Brunkwall J, Lackner KJ, Gawenda M. Balloonocclusion of thecoeliacartery: a test forevaluation of collateralcirculationpriorendovascularcoverage. Eur J VascEndovascSurg 2008; 36:303e5.
70. Cambria RA, Gloviczki P, Stanson AW, CherryJr KJ, Bower TC, HallettJr JW, et al. Outcomeandexpansion rate of 57 thor-acoabdominalaorticaneurysmsmanagednon-operatively. Am J Surg 1995; 170:213e7.
71. Rigberg DA, McGory ML, Zingmond DS, Maggard MA, Agustin M, Lawrence PF, et al. Thirty-daymortalitystatisticsunderestimatethe risk of repair of thoracoabdominalaorticaneurysms: a statewideexperience. J VascSurg 2006;43: 217e22.
72. Chiesa R, Tshomba Y, Marone EM, Logaldo D, Bertoglio L, Kahlberg A, et al. Hybridproceduresforthetreatment of thorac oabdominal aorticaneurysms and dissections. J CardiovascSurg 2010; 51:821e32.
73. Mastracci TM, Greenberg RK, Eagleton MJ, Hernandez AV. Durability of branches in branchedandfenestratedendog- rafts. J Vasc Surg 2013; 57:926e33.
74. Takayasu M. A casewithpeculiarchanges of thecentral retinal vessels, 12.Tokyo: ActaSocietatisOphthalmologicaeJaponicae; 1908. p. 554.
75. Demirkesen C, Öz B, Göksel S. Behçet'sdisease: pathology. In: Yazõcõ Y, Yazõcõ H, editors. Behçet'ssyndrome. 1st ed. New York: Springer; 2010. p.215e42.
76. Tunaci A, Berkmen YM, Gokmen E. Thoracicinvolvement in Behcet'sdisease: pathologic, clinical, andimagingfeatures. Am J Roentgenol 1995; 164:51e6.
77. Babu-Narayan SV, Mohiaddin RH, Cannell TM, Muhll IV, Dimopoulos K, Mullen M, et al. Cardiovascular changes after trans catheterendovascularstenting of adultaorticcoarctation. Int J Cardiol 2011; 149:157e63.
78. Carr JA. Theresults of catheter-basedtherapycomparedwithsurgicalrepair of adultaorticcoarctation. J AmCollCardiol 2006; 47:1101e7.

12. Bölüm

ABDOMİNAL AORT HASTALIKLARI VE CERRAHİSİ

Nur DİKMEN*, Mustafa ŞIRLAK**

ÖZET

Bu kitap bölümü, abdominal aortun cerrahi açıdan önem taşıyan tüm patolojilerini kapsamlı bir yaklaşımla ele almaktadır. Abdominal aort anevrizmaları, aortoklüzif hastalıklar, sınırlı abdominal aort diseksiyonları ve nadir görülen ancak yüksek mortalite riski taşıyan aortokaval, aortoenterik ve aortoüriner fistüller detaylı şekilde incelenmiştir.

Bölümde öncelikle abdominal aortun anatomisi, viseral ve pariyetal dalları ile histolojik yapısı açıklanmış; bu yapıların patolojik süreçlerdeki rolüne değinilmiştir. Anevrizma oluşumunda etkili olan bağ doku zayıflığı, elastik lif yıkımı, inflamatuar süreçler ve mural trombüs ilişkisi patofizyolojik çerçevede sunulmuştur. Ayrıca aortoklüzif hastalıklarda Leriche sendromu ve iliak segment darlıklarına yönelik cerrahi ve endovasküler tedavi yaklaşımları karşılaştırılmıştır.

Tanı yöntemleri ve görüntüleme teknikleri ile, açık cerrahi ve endovasküler onarım stratejileri güncel kılavuzlar doğrultusunda değerlendirilmiştir. Nadir görülen fistülizasyon olgularında acil tanı ve cerrahi yönetim prensiplerine vurgu yapılmıştır.

Bu bölüm, abdominal aort hastalıklarının tanı, tedavi ve izlemine multidisipliner bakış sunarak, klinik karar süreçlerinde yol gösterici olacak bütüncül bir kaynak niteliğindedir.

* Doç.Dr., Ankara Üniversitesi Tıp Fakültesi, Kalp ve Damar Cerrahisi Anabilim Dalı
** Prof. Dr., Ankara Üniversitesi Tıp Fakültesi, Kalp ve Damar Cerrahisi Anabilim Dalı

GİRİŞ

Abdominal aort hastalıkları, damar duvarındaki zayıflamalar, tıkanıklıklar, daralmalar ve anevrizmalar gibi birçok farklı patolojik durumu içermektedir. Bu hastalıklar, sıklıkla belirti vermeden ilerler ve erken müdahale edilmediğinde ölümcül olmaktadır. Özellikle abdominal aort anevrizması (AAA), zamanında tespit edilmezse büyük riskler oluşturmaktadır. Cerrahi müdahale, tedavide önemli bir yer tutar ve açık cerrahi veya endovasküler tedavi seçeneklerini içerebilmektedir.

ABDOMİNAL AORT HASTALIKLARI

1. Abdominal Aort Anevrizması

Tanım

"Anevrizma" terimi, Yunanca **ανευρυσμα** (*aneurysma*) kelimesinden türetilmiştir ve "genişleme" anlamına gelmektedir. Bir anevrizma, damar duvarının kalıcı ve geri dönüşü olmayan şekilde genişlemesi olarak tanımlanmaktadır. Abdominal aort anevrizması (AAA), abdominal aortanın kalıcıgenişlemesidir ve çapın normalden %50 veya daha fazla arttığı bir durumdur.

Abdominal aorta, diyafram seviyesiyle başlayıp, sol ve sağ iliak arterlere olan bifurkasyon noktasına kadar devam etmektedir. Aortanın çapı yaş, cinsiyet ve vücut yapısına göre değişiklik gösterse de yetişkin bir insanın infrarenal aortası ortalama 2 cm çapında olup genellikle 3cm'yi geçmez. Bu nedenle, çoğu hasta için infrarenal aorta çapı ≥ 3cm olan durumlarda anevrizmaolarak kabul edilmektedir. (1)

Abdominal Aortanın Anatomisi

Abdominal aorta, retroperitoneal bir yapıdır ve diyafram seviyesinden üstte başlayıp dördüncü lomber vertebra seviyesine kadar devam etmektedir. Bu seviyede, sağ ve sol iliak arterlere ayrılmaktadır. Aorta, orta hattın biraz solunda yer almaktadır ve sağında inferior vena kava ona komşudur. Aortanın dalları, yukarıdan aşağıya doğru sırasıyla; sol ve sağ inferior frenik arterler, sol ve sağ orta suprarenal arterler, çölyak aks, süperior mezenterik arter, sol ve sağ renal arterler, sol ve sağ gonadal arterler, inferior mezenterik arter, sol ve sağ ortak iliak arterler, orta sakral arter ve çiftli lomber arterler. Ortak iliak arter, pelvik girişte dış iliak ve iç iliak arterlere ayrılmaktadır.

Diğer arterlerde olduğu gibi, aorta duvarı da üç katmandan oluşur (dıştan içe doğru): tunika eksterna (veya tunika adventisya), tunika media ve tunika intima. Tunika eksterna ve tunika mediaya kan sağlayan damar ağına vasa vasorum denir.(2)

Sınıflandırma

Anevrizmalar, morfolojik özelliklerine, konumlarına veya etiyolojilerine göre sınıflandırılmaktadır. Aşağıda, morfolojiye dayalı olarak tanımlanan anevrizma türleri verilmiştir. (3)

Gerçek anevrizma: Arter duvarının üç katmanını (intima, media ve adventisya) kapsayan bir anevrizmadır.

Psödoanevrizma: Arterden sızan kan veya hematomun, çevre dokular tarafından sınırlanarak birikmesidir.

Fusiform anevrizma: Arterin tüm çevresi etkilenmiştir. (Çoğu anevrizma fusiformdur).

Sakküler anevrizma: Arterin yalnızca bir kısmı etkilenmiştir.

İnflamatuar anevrizma: Perianevrizmal ve retroperitoneal fibrozisin genişlemesi ile karakterizedir ve komşu abdominal organlara yoğun yapışmalar gösterir. (1)

Enfeksiyöz (mikotik) anevrizma: Enfeksiyöz bir ajan tarafından oluşan anevrizmadır, en yaygın olarak bakteriyel enfeksiyonlar (çoğunlukla *Staphylococcus aureus*, *Salmonella* ve *Streptococcus pneumonia*) neden olmaktadır. (4)

Bir diğer yaygın olarak kullanılan sınıflandırma yöntemi, anevrizmanın aortadaki konumuna göredir. (5)

Suprarenal anevrizma: Bir veya daha fazla visseral arterin kökenlerini etkilemekte, torasik aortaya ulaşmamaktadır.

Pararenal anevrizma: Renal arterler anevrizmal aortadan çıkar; ancak süperior mezenterik arter seviyesindeki aorta anevrizmal değildir.

Jukstarenal anevrizma: Renal arterlerin kökenlerinin hemen ötesinde başlar. Renal arterlerin distalinde non-anevrizmal bir aorta segmenti yoktur, ancak renal arterler seviyesindeki aorta anevrizmal değildir.

İnfrarenal anevrizma: Renal arterlerin distalinde başlar. Renal arterlerin kökenlerinden distal bir non-anevrizmal aorta segmenti vardır.

Torakoabdominal anevrizma: Toraks bölgesinde başlar ve visseral veya renal damarları etkileyebilir.

Abdominal aort anevrizmaları en sık olarak renal arterlerle inferior mezenterik arterler arasındaki aorta segmentini etkilemektedir. (6)

Abdominal Aort Anevrizmasının Patofizyolojisi

Abdominal aort anevrizması, aorta duvarının zayıflaması sonucu oluşmaktadır. Bu zayıflama, çeşitli faktörler tarafından tetiklenebilmektedir:

- Ateroskleroz: Damar duvarlarında plak birikmesine yol açarak elastikiyet kaybına neden olmaktadır.

- Hipertansiyon: Damar duvarlarına uygulanan baskıyı artırarak, zayıflamayı ve genişlemeyi teşvik etmektedir.
- Genetik faktörler: Marfan sendromu veya Ehlers-Danlos sendromu gibi bağ dokusu hastalıkları, bireyleri anevrizmaya yatkın hale getirebilmektedir.
- Enfeksiyonlar veya inflamatuar hastalıklar da damar duvarı bütünlüğünü bozarak anevrizma oluşumuna yol açabilmektedir.

AAA'nın progresyonu genellikle yavaş olur ve çoğu zaman belirti vermez, ancak anevrizma büyüdükçe, özellikle diseksiyon ve rüptür gibi ciddi komplikasyonlar gelişebilmektedir. Rüptür, yüksek mortalite oranları ile ilişkilidir.

Abdominal aort anevrizmalarının gelişimi, aorta duvarındaki bağ dokusu değişiklikleriyle ilişkilidir. Elastik lifler ve fibriller kolajen, aortun mekanik özelliklerinin ana belirleyicileridir. Elastin, moleküller arasındaki çapraz bağlarla stabilize edilir ve elastaz aktivitesi gösteren spesifik proteazlar tarafından parçalanır. Düz kas hücreleriyle ilişkili elastik lifler, aorta duvarının media katmanında en bol bulunur. Kolajen, polimerik formda, aynı zamanda media ve çevreleyen fibröz adventisya katmanının önemli bir bileşenidir.

Anevrizmal dokuya ait başlıca histolojik özelliklerden biri, elastik liflerin fragmantasyonu ve elastin konsantrasyonunun azalmasıdır. Elastik liflerin kaybı, anevrizma oluşumunda erken bir adım gibi görünmektedir. Elastin fragmantasyonu ve medial incelme, anevrizma duvarının en önemli özellikleri olmasına rağmen, kolajenin baskın olduğu adventisyal doku, medial elastinin olmadığı durumlarda aortun direncinden sorumludur. Bu nedenle, elastin kaybı anevrizma oluşumuna yol açarken, kolajen dejenerasyonu anevrizma yırtılmasının nihai nedeni olarak kabul edilmektedir. (3)

Kolajen üretimi, yaşam boyu devam eder ve anevrizmal duvarda kolajen üretimi artmıştır. Ancak, artırılmış kolajen sentezinin yanı sıra, AAA'da kolajenolitik aktivite de artmaktadır. Bu artmış yıkıcı aktivite, bazı kalıtsal bağ doku hastalıklarının (örneğin, Ehlers-Danlos ve Marfan sendromları) erken yaşta anevrizma oluşumuyla ilişkilendirilmesinin nedenidir. (5)

Aorta duvarındaki elastin ve kolajen değişiklikleri, çevredeki damar duvarı hücreleri (medial düz kas hücreleri ve adventisyal fibroblastlar) tarafından üretilen proteazlara bağlıdır. Elastin fragmanlarıile, proinflamatuar sitokinler, kemokinler ve prostaglandin türevleri hem yerleşik mezenkimal hücreler hem de iltihap hücreleri tarafından üretilerek, aorta duvarına lökositlerin çekilmesini teşvik etmektedir. Elastin ve kolajen lifleri, genellikle matris metaloproteinazları (MMP) tarafından, diğer MMP'ler veya plazminojen

aktivatörleri tarafından üretilen plazminle yerel olarak aktive edilen proteolitik enzimler tarafından parçalanmaktadır.

Aynı zamanda abdominal aort anevrizmalarının gelişiminde anahtar bir olay olarak kabul edilen düz kas hücrelerinin yoğunluğunda bir azalma olmaktadır. Düz kas hücrelerinin iltihaplanma ve proteolize karşı koruyucu bir rolü vardır.

Abdominal aort anevrizmalarının gelişimi, birçok hastada mural trombüsle de ilişkilidir. Arteriyel oklüzif hastalıklardan farklı olarak, aort anevrizmalarında kan akışı devam eder, bu da trombüsün bileşenlerinin sürekli yeniden şekillendirilmesine yol açar. Trombüs, anevrizmal duvar stresini önemli ölçüde azaltabilirken, kalınlaşan trombüs, medial tabakanın iç katmanında lokalize hipoksiye yol açarak, artmış medial neovaskülarizasyon ve iltihaplanmaya neden olabilmektedir. Bu durum, anevrizmal dejenerasyonun gelişiminde rol oynuyor gibi görünmektedir. (1,7-10)

Abdominal Aort Anevrizması İçin Risk Faktörleri

AAA'nın yaygın risk faktörleri arasında sigara içme, erkek cinsiyet, beyaz ırk, ileri yaş, kronik obstrüktif akciğer hastalığı (KOAH), hipertansiyon, dislipidemi, koroner arter hastalığı (KAH), periferik arter hastalığı (PAH) ve pozitif aile öyküsü bulunmaktadır. (11) İlginç bir şekilde, diabetes mellitus PAH ve KâH için bir risk faktörü olmasına rağmen, AAA gelişimi ve büyümesi için negatif bir risk faktörü olarak bulunmuştur. (12,13)

Yaş

Elastin, yetişkin aortasında sentezlenmez. Yarı ömrü 70 yıl olan elastinin aorta duvarındaki miktarı, yaşla birlikte azalmaktadır. Damar duvarındaki yaşa bağlı değişiklikler, aortun mekanik özelliklerini etkilemektedir. Bu, AAA'nın ileri yaş hastalığı olmasının nedenini açıklamaktadır. (5)

Ateroskleroz

AAA'nın aterosklerozla olan tarihsel ilişkisi, şimdi hastalığın çok faktörlü etiyolojisine dönüşmüştür. Ateroskleroz, normalde arter lümeninin daralmasına neden olurken, bazı vakalarda neden genişlemeye yol açtığı tam olarak anlaşılamamıştır. Obstrüktif vasküler hastalık ve anevrizmal hastalığı olan hastalar arasında epidemiyolojik farklar bulunmaktadır. Anevrizma duvarının histolojik incelemesi, farklı yoğunluklarda kronik adventisyal ve medial inflamatuar infiltratları ortaya koymaktadır. Bu, AAA'yı, inflamatuar hücrelerin çoğunlukla plakla ilişkilendirildiği saf aterosklerotik aortadan ayırır. Periferik damar hastalığı olan hastalar da AAA için artmış risk taşır. Ayrıca hem AAA hem de periferik arter hastalığının birçok ortak risk faktörünü paylaştığını

unutmamak önemlidir (yaş, cinsiyet, sigara içme, hipertansiyon ve hiperlipidemi gibi.) (5)

Sigara

Sigara içmek, AAA ile en güçlü şekilde ilişkilendirilen risk faktörüdür. Günde 25'ten fazla sigara içen erkeklerin, hiç sigara içmemiş erkeklere kıyasla AAA geliştirme riski 15 kat artmıştır. (14) Sigara içicilerinin AAA geliştirme riski, sigara içmeyi bıraktıktan sonra en az 10 yıl boyunca devam etmektedir. Ancak bu ilişkiye rağmen, sigara içmek ile AAA oluşumu arasında kanıtlanmış bir neden-sonuç ilişkisi bulunmamaktadır. Sigara içmenin anevrizma oluşumuna katkı sağlama mekanizması, aterosklerozdan bağımsızdır. Patofizyolojiye ilişkin teoriler arasında kolajen sentezindeki bozulma, metaloproteinazların değiştirilmiş ifadesi ve oksidatif strese verilen yanıt yer almaktadır. (15)

Sigara içme öyküsü olan hastalar, KOAH geliştirme konusunda daha yüksek bir risk taşır. AAA'da olduğu gibi, KOAH da aşırı matriks dönüşümü ve proteolizle tetiklenmektedir. Yakın zamanda yapılan büyük bir meta-analiz, KOAH'ı olan hastalarda AAA prevalansı ve insidansının, olmayanlara kıyasla 1,8 kat arttığını göstermiştir. Bazı çalışmalar KOAH'ın AAA yırtılma riskini artırdığını öne sürmektedir. (12)

Cinsiyet

Erkekler, kadınlara kıyasla AAA için çok daha yüksek risk altındadır. Bunun nedenleri net olmamakla birlikte, bu durumun hormonal faktörler, genetik yatkınlık ve risk faktörlerine maruz kalma ile ilgili olabileceği düşünülmektedir. (15)

Hipertansiyon

Hipertansiyon, anevrizmaların büyüme hızını artırmaktadır ve AAA prevalansının artışıyla ilişkilidir; bu da aort duvarındaki artan yükün patogenezde rol oynayabileceğini göstermektedir. Hipertansiyon, ayrıca, mevcut AAA'ları olan hastalarda rüptür riskini artırmaktadır. (3,11)

Hiperlipidemi

Yüksek serum total kolesterol seviyeleri, AAA prevalansı ile pozitif bir ilişkiye sahiptir, oysa yüksek yoğunluklu lipoprotein kolesterol (HDL) ters bir ilişkiye sahiptir. Bu ilişki, ateroskleroz riskinin artmasıyla ilgili olabilir veya kısmen doğrudan bir faktör olabilir. Benzer şekilde, obezitenin de bağımsız bir risk faktörü olduğu gösterilmiştir. (15,16)

Aile Geçmişi/Genetik Faktörler

Pozitif aile geçmişi, abdominal aort anevrizmasının gelişimi için önemli bir risk faktörü olarak gösterilmiştir. Larsson ve arkadaşlarının yaptığı bir çalışmada, aile geçmişi olan bireylerde AAA riskinin, aile geçmişi olmayanlarla karşılaştırıldığında rölatif riskin 1,9 kat fazla olduğu bulunmuştur.AAA gelişiminin tek bir gen mutasyonu ile ilişkili olması olasılığı düşüktür ve birden fazla genetik faktörün rol oynadığı düşünülmektedir. Sebep olan gen mutasyonlarından ziyade, özellikle inflamatuar mediatörler, doku proteazları ve düz kas hücre biyolojisini düzenleyen genetik yatkınlıkların önemli olması muhtemeldir. (15,17)

Alkol Tüketimi

Yüksek alkol tüketimi (>30 g/gün), AAA riskinin artışıyla ilişkilendirilmiştir. Alkol tüketiminin AAA riskini artırma mekanizması net olmasa da bunun matriks metaloproteinazların artışı ve fokal elastin yıkımı yoluyla olabileceği düşünülmektedir. (14)

Aortun Primer Hastalıkları

AAA vakalarının bir kısmı, aortun kendisindeki bozuklukların veya aortun bütünlüğündeki bozulmaların doğrudan sonucudur. Bu nedenlerden bazıları arasında travma, akut enfeksiyon (bakteriyel veya fungal), kronik enfeksiyon (tüberküloz), inflamatuar hastalıklar (Behçet ve Takayasu hastalığı) ve bağ dokusu bozuklukları (Marfan sendromu, Ehlers-Danlos tip IV) yer almaktadır. (1)

Terminolojiye rağmen, mikotik anevrizmalar çoğunlukla bakteriyel patojenler tarafından meydana gelmektedir, mantarların ilişkilendirilmesi nadirdir. En yaygın suçlanan organizmalar arasında Staphylococcus aureus, Salmonella ve Streptococcus pneumonia bulunmaktadır. Sifiliz (T. pallidum) bir zamanlar enfekte anevrizmaların %50'sine kadar neden olmaktaydı. (4)

Enfeksiyon kaynağı, damar duvarına doğrudan inokülasyon ya da yakınlardaki bir enfeksiyon kaynağından yayılma sonucu oluşabilmektedir; bu durum arter duvarının yıkımına veya fokal erozyonuna katkıda bulunmaktadır. Mikotik anevrizmalar ayrıca hematojen yolla da yayılabilmektedir. (18)

Klinik prezentasyon

Rüptüre Olmamış Abdominal Aort Anevrizması

Rüptüre olmamış abdominal aort anevrizmaları, çoğu hastada asemptomatiktir. Genellikle ilk tanı, başka amaçlarla kullanılan abdominal ultrason, bilgisayarlı tomografi veya manyetik rezonans görüntüleme ile tesadüfen konmaktadır. Semptomlar mevcut olduğunda, bunlar genellikle

belirsiz karın ağrısı, alt sırt ağrısı ve sırt, kasık veya skrotuma yayılan orta karın veya yan ağrısı şeklinde olabilmektedir. (1) Ağrı, genellikle saatlerce veya günlerce süren, rahatsız edici bir his olarak tanımlanmaktadır. (19) Anevrizmal ağrı genellikle hareketle kötüleşmez, ancak hastalar belirli pozisyonlarda daha rahat olabilirler. Bu semptomların varlığı genellikle aorta yakın olan intraabdominal yapıların doğrudan basısı ile ilişkilidir. Yeni gelişen veya giderek kötüleşen, şiddetli, kalıcı, sırt, alt karın, kalça veya alt ekstremitelere lokalize ağrının gelişmesi, yaklaşan rüptürü işaret edebilmektedir. (1,20)

Fizik muayenede, genellikle ağrısız, pulsasyona neden olan bir kitle mevcut olabilmektedir. Abdominal palpasyonun duyarlılığı, AAA boyutu ve hasta vücut yapısındaki farklılıklara bağlı olarak değişkenlik göstermektedir. AAA için yapılan 15 çalışmada abdominal palpasyonun duyarlılığı, 3-3,9 cm AAA için %29, 4-4,9 cm için %50 ve ≥ 5 cm AAA için %76 bulunmuştur. Abdominal obezite duyarlılığı azaltmaktadır. Bir çalışmada, abdomen çevresi 100 cm altındaki hastalarda AAA palpasyonunun duyarlılığı %91 iken, 100 cm veya daha fazla olan hastalarda bu oran %53 bulunmuştur. (20-22)

Mikotik anevrizmalar, klasik olarak ateş, karın ağrısı ve palpe edilebilir bir abdominal kitle üçlüsüyle ortaya çıkmakta; ancak mikotik anevrizma hastalarının çoğunda bu semptomlar üçlüsü görülmeyebilmektedir. Laboratuvar değerlendirmesi, eritrosit sedimentasyon hızı gibi inflamasyon belirteçlerinin yükseldiğini göstermektedir. Kan kültürleri, vakaların %50-90'ında pozitif çıkabilmekte ve uygun antimikrobiyal tedaviye rağmen pozitif kalabilmektedir. (23,24)

Rüptüre Abdominal Aort Anevrizması

Rüptüre AAA'lar, genellikle karın veya sırt ağrısı, pulsatil abdominal kitle ve hipotansiyon triadı ile ortaya çıkar, ancak bu triad yalnızca yaklaşık %33–50 oranında görülebilmektedir. Semptomlar, rüptür sonrası hemorajik şoka bağlı olabilmektedir. Bu semptomlar arasında hipotansiyon, vazokonstriksiyon, benekli cilt, terleme, değişmiş mental durum ve oligüri bulunabilmektedir. Terminal semptomlar aritmiler ve/veya kardiyak arrest ile kendini gösterebilmektedir. (1,20)

Klinik, rüptürün yerleşim yerine bağlı olarak değişebilmektedir. Rüptür, anterolateral duvarda meydana gelip peritoneal kaviteye yayılırsa, abdominal distansiyon görülebilir ve bu genellikle hızlıca fatal olmaktadır. AAA rüptürü olan ve tıbbi yardım almak için hayatta kalan çoğu hastada, posterolateral duvarda retroperitoneal alana doğru bir yırtılma meydana gelmektedir. Fizik muayenede flanks bölgesinde ekimoz (Grey Turner işareti) görülebilmektedir.

Nadiren, bir AAA inferior vena kavaya rüptür olabilir ve aortokaval fistül oluşturabilir. Karın veya alt sırt ağrısı, pulsatil abdominal kitle olarak kendini gösterebilmektedir. Diğer olası semptomlar arasında alt ekstremite ödemi, konjestif kalp yetmezliği, hipotansiyon ve hematüri bulunabilmektedir. Nadiren, bir aortoüriner fistül oluşabilir ve bu da hematüri veya şoka neden olabilir. Gastrointestinal sisteme rüptür veya aortoenterik fistül oluşumu, büyük miktarda gastrointestinal kanamaya yol açabilmektedir. (25-27)

Klinik Belirtiler

Abdominal aort anevrizmalarının çoğu, yavaş büyüdüğü için genellikle belirti vermemektedir. Ancak anevrizma çapı arttıkça, bazı belirtiler ortaya çıkabilmektedir.

- **Abdomen veya sırt ağrısı**: Ağrı, müphem ve sürekli olabileceği gibi ani ve şiddetli de olabilmektedir.
- **Pulsatil kitle**: Abdomeninpulsasyonları hasta veya sağlık profesyoneli tarafından hissedilebilir.
- **Hipotansiyon** ve **şok**, rüptür durumunda meydana gelir.
- **Ateş** ve **ağırlık kaybı**, enfeksiyon (mikotik anevrizma) veya inflamasyon varlığında görülebilir.

Tanı

Görüntüleme Yöntemleri

AAA'yı taramak, doğrulamak ve izlemek için birçok yöntem bulunmaktadır. Bu bölümde, ultrason, bilgisayarlı tomografik anjiyografi, manyetik rezonans görüntüleme ve üç boyutlu rekonstrüksiyon ve duvar gerilmesi hesaplaması gibi yeni teknikler ele alınacaktır.

Ultrasonografi

Ultrasonografi (USG), kullanım kolaylığı, nispi doğruluğu, maliyeti ve radyasyon içermemesi nedeniyle AAA için en yaygın görüntüleme yöntemidir. (28) İliak arterler de incelemeye dahil edilmelidir. Bağırsak gazı veya karın yağı, suprarenal aortu veya iliak arterleri engelleyebilir ve bu nedenle AAA'nın boyutunu yanlış değerlendirmeye neden olabilir. Mümkünse, bağırsak gazı interferansını azaltmak için hastaların muayene öncesinde aç kalması önerilmektedir. Bu faktörlere rağmen, aortun doğru bir şekilde görüntülenememesi nadirdir; teknik faktörlerle sınırlı olan çalışmaların oranı %2'den azdır. (29) Eğer USG güvenilir görüntüler sağlayamazsa, alternatif bir görüntüleme yöntemi kullanılmalıdır. Operatör deneyimi ve hasta özelliklerine bağlı olarak, AAA boyutundaki değişkenlik, vakaların %80'inde 5 mm'den

azdır, ancak bazı çalışmalar, doğrudan BT anjiyografiyle karşılaştırıldığında USG'nin AAA boyutunu 1 cm'ye kadar küçültebileceğini göstermiştir. Genel olarak, USG, AAA tarama ve izlemi için ilk tanısal test olarak kullanılmaktadır. (30-33)

Bilgisayarlı Tomografi ve Anjiyografi

Bilgisayarlı tomografi (BT) ve bilgisayarlı tomografik anjiyografi (BTA) çalışmaları, ultrasona göre daha yüksek maliyetlidir ve hastayı radyasyona ve intravenöz kontrast maddelere maruz bırakmaktadır; ancak, perioperatif planlama için gereken daha ayrıntılı anatomik bilgiler sağlamaktadır. (30,32)

BT, hemodinamik olarak stabil ve AAA veya rüptür şüphesi bulunan hastalar için önerilmektedir. (34) BT'deki rüptür belirtileri arasında belirsiz bir aort duvarı, retroperitoneal hematom, intravenöz kontrast sızıntısıbulunmaktadır. Rüptür görülmezse, hilal işareti, kesik aort çevresi kalsifikasyonu, aortadaanevrizma görüntüsü bölgeleri yer almaktadır. 5 cm veya daha büyük anevrizma boyutları ile birleştirildiğinde, bu bulgular yaklaşan rüptür habercisi olabilmektedir. (35)

Aort duvarının BT görüntülemesi, inflamasyon veya enfeksiyon belirtilerini de ortaya koymaktadır. Enfekte anevrizma olasılığını gösteren özellikler arasında, aorta etrafındaki yumuşak doku iltihabı, perivasküler sıvı birikintisi, damar çevresinde veya intramural olarak hava bulunan bir AAA veya çok loblu, eksantrik veya sakküler AAA yer almaktadır. İnflamatuar bir AAA, adventisyanın kalınlaşmasıyla kendini gösterilebilmektedir. Ayrıca, duodenum, üreterler ve retroperiton gibi komşu yapılara bağlı fibrozis veya yapışıklıklar görülebilmektedir. (36,37)

BTA, preoperatif planlama ve endografting için en yaygın kullanılan görüntüleme yöntemidir. Hem elektif hem de akut durumlarda kullanılabilmekte ve rüptürü dışlayabilmektedir. Ayrıca, renal ve iliak arterleri ultrasona göre daha doğru bir şekilde görüntülemektedir; bu, preoperatif planlama için yararlıdır çünkü jukstarenal veya suprarenal anevrizmaların varlığı, vasküler stent yerleştirilmesini etkileyebildiğinden hangi tip greftin kullanılacağını belirlemeye yardımcı olmaktadır. (Fenestreli veya dallı). EVAR öncesi ve sonrası anjiyografi yaygın olarak kullanılmaktadır. (38)

Postoperatif EVAR'ın düzenli takip görüntülemesi genellikle BT ile yapılır ve genellikle hastanın hayatı boyunca sürdürülmektedir. İzlem, anevrizma genişlemesi, greft deformasyonu veya migrasyonu ve endoleaklerin tespiti amacıyla yapılmaktadır. BTA, endoleakleri tespit etmede spiral BT'den daha hassas olabilmektedir.

Manyetik Rezonans Görüntüleme

Manyetik rezonans görüntüleme (MRG) ve manyetik rezonans anjiyografi (MRA), AAA'nın boyut ve morfolojisini belirlemede doğru sonuçlar vermektedir, ancak artan maliyet, zaman ve daha az standartlaşmış teknikler, bunu BT ve USG' ye kıyasla daha az tercih edilen bir yöntem yapmaktadır. Ayrıca, MRG/MRA, kalsiyum plaklarını BT kadar iyi görselleştirememektedir. Bununla birlikte, radyasyon maruziyeti olmaması bir avantajdır ve daha önce, gadolinyum kontrastının böbrek yetersizliği olan hastalarda güvenli olduğu düşünülse de çalışmalar, böbrek kökenli sklerozan fibrozis ile bir bağlantıyı tanımlamıştır. Yine de gadolinyum, intravenöz kontrastın alerjiler veya diğer sebeplerle kullanılamadığı durumlarda faydalı olabilmektedir.

Diğer Görüntüleme Modaliteleri

AAA, genellikle başka nedenlerle yapılan görüntüleme çalışmalarında tesadüfen görülebilmektedir. Direkt grafilerde, fazla miktarda kalsifiye plak veya büyük bir yumuşak doku yoğunluğu görselleştirilmişse, bu da bir anevrizmanın varlığını işaret edebilmektedir. Anevrizmanın varlığı veya boyutu pek çok görüntüleme yöntemlerinden çıkarılabilirken, detayların doğrulanabilmesi için detaylı, ileri düzey görüntüleme yapılmalıdır.

USG, BT ve MRG, AAA değerlendirmesinde standart hale gelmiş görüntüleme yöntemleri olmasına rağmen, fonksiyonel ve moleküler görüntüleme giderek daha yaygın hale gelmekte ve AAA'nın patofizyolojisinin anlaşılmasına yardımcı olabilmektedir.

Fonksiyonel görüntüleme, organ veya dokudaki fizyolojik değişiklikleriortaya çıkarabilmektedir. En yaygın olarak tek foton emisyonlu bilgisayarlı tomografi (SPECT) ile yapılmaktadır. İşaretlenmiş kırmızı kan hücreleri veya trombositler ile yapılan SPECT görüntüleme, yıllardır noninvaziv vasküler akış çalışmaları için yapılmakta olup, AAA veya sızıntıyı tespit etme konusundaki duyarlılığı, BT ve MRG’den üstündür.İşaretli lökositler, enfeksiyöz AAA'yı tespit etmek için de kullanılabilmektedir.

Moleküler görüntüleme, anevrizma oluşumundan önce aortadaki biyomoleküler ve mekanik değişiklikleri anlamada bilgi sağlayabilmektedir. Moleküler prob, hastalığın farklı evrelerinde farklı moleküler süreçleri işaretlemek için kullanılabilir. Bu, şu anda bilinen anatomik özelliklerin dışında, büyüme ve rüptüre yol açan diğer faktörleri belirlemede yardımcı olabilmektedir. SPECT ve optik görüntüleme bu amaçla yapılabilmektedir; ancak PET nükleer görüntüleme en umut verici yöntem olabilir. PET, öncelikle kanser tanısı ve izleminde altın standart olarak kullanılan bir yöntem olup, aynı

18F-floro-deoksi-glukoz (18F-FDG) kullanarak aort duvarı iltihabı ve instabilitesini gösterebilmektedir. (39)

Artmış metabolik aktivite, aort duvarındaki enfeksiyon veya iltihaplanma süreçlerini gösterebilmektedir ve bu da diğer anatomik görüntüleme yöntemlerinin izlemeyi önerdiği durumlarda onarıma yönelmede yardımcı olabilmektedir. Diğer çalışmalar, asemptomatik AAA'nın, AAA boyutundan bağımsız olarak, 18F-FDG alımının, anevrizmasız kontrollere göre arttığını ve bu durumun anatomik özellikler dışında AAA patofizyolojisine katkıda bulunan ek faktörlere işaret ettiğini göstermektedir. (40)

Tedavi

Tedavi Seçenekleri

Rüptüre olmuş AAA, genel olarak %80-90 mortaliteye ve hastaneye ulaşanlarda yaklaşık %50-70 mortaliteye sahiptir.(27,41) Bu nedenle tedavinin amacı, anevrizma rüptürünü önlemektir. Bu hedef, davranışsal değişiklikler, farmakolojik tedaviler, tarama ve izleme gibi çeşitli yöntemlerle sağlanırken, tedavinin temel unsuru, anevrizmanın elektif cerrahisi veya endovasküler onarımıdır.

Davranışsal Değişiklikler

Sigara içmek, abdominal aort anevrizmalarının varlığı ile güçlü bir şekilde ilişkilidir. 3 milyondan fazla hastayı inceleyen bir kohort çalışmasında, sigara içme süresi ve miktarı, AAA varlığı ile doğrudan ilişkilendirilmiştir. Sigara içmeyi bırakan hastalar arasında, anevrizma oluşma riski zamanla azalmıştır; 5 yıldan az bir süre önce sigarayı bırakmış olanların AAA oluşma olasılık oranı, sigara içenlerle karşılaştırıldığında 0,87 (95% CI 0,84–0,912); 10 yıldan fazla bir süre önce sigarayı bırakmış olanların ise 0,42 (95% CI 0,41–0,43) olasılık oranı bulunmuştur. (42)

AAA’sı olan hastaların, kardiyovasküler morbidite ve ölüm risklerini azaltmak için orta düzeyde fiziksel aktiviteye katılmaları teşvik edilmelidir. Bazı veriler, egzersiz ile AAA’ya kan akışının arttığını göstermektedir. Hayvan modelleri, AAA’ya artan kan akışının, anevrizmanın genişlemesini sınırlı tuttuğunu göstermiştir. (43-45)

Farmakolojik Müdahaleler

AAA genişleme hızını yavaşlatabilecek farmakolojik bir müdahale arayışında, birçok ilaç sınıfı incelenmiştir. Bunlar arasında beta blokörler, anjiyotensin dönüştürücü enzim inhibitörleri, anjiyotensin reseptör blokörleri, statinler, anti-plateletler ve antibiyotikler bulunmaktadır. Bazı ilaçlar hayvan

çalışmalarında umut verici sonuçlar gösterse de şu ana kadar hiçbir ilaç sınıfı abdominal aort anevrizmalarının genişleme hızını kesin olarak yavaşlatmakla ilişkilendirilmemiştir. Bir çalışmada, ACE inhibitörlerinin kullanımının AAA büyüme hızını artırmakla ilişkili olduğunu bulunmuştur. Bir başka çalışmada ise, propranololün AAA büyüme hızı üzerindeki etkisi incelenmiş ve hiçbir etkisi olmadığı gösterilmiştir (plasebo ile yıllık büyüme 0,26 cm, propranolol ile 0,22 cm, p = 0,11). Ayrıca, propranolol kullanan hastalar daha kötü yaşam kalitesi skorlarına sahip olmuş ve mortalite oranlarında iyileşme gözlemlenmemiştir. (46-50)

AAA, kardiyovasküler hastalık riski eşdeğeri olduğundan, bu hastaların aspirin tedavisine başlanması önerilmektedir. Ayrıca, statinler AAA genişleme hızını yavaşlatmasa da, statin tedavisinin cerrahi veya endovasküler onarım sonrasında sağkalımı iyileştirdiği bulunmuştur. (51)

Cerrahi ve Endovasküler Anevrizma Onarımı

Abdominal aort anevrizma onarımı tedavinin altın standardıdır ve açık cerrahi onarım veya EVAR (endovasküler aort onarımı) ile yapılabilir. Açık cerrahi onarımda, laparotomi veya retroperitoneal bir kesi yapılmaktadır. (51) EVAR'da ise, endograft femoral veya iliak arterler aracılığıyla yerleştirilmekte ve böylece anevrizma kesesinde kan akışı engellenmiş olmaktadır. (52,53)

EVAR ve açık cerrahi onarımı karşılaştıran birkaç önemli çalışma yapılmıştır. DREAMçalışmasında, 351 hasta, açık cerrahi onarım veya EVAR'a randomize olarakalınmıştır. Birincil sonlanım noktası (operatif mortalite ve orta dereceli veya şiddetli komplikasyonlar bileşeni) açısından anlamlı bir fark bulunmamış, ancak EVAR ile 30. günde mortalitede anlamlı olmayan bir azalma gözlemlenmiştir. (54,55) Altı yıllık takipte, iki grup arasındasağkalım farkı olmamıştır; ancak, başlangıçta EVAR grubuna rastgele alınan hastalar daha fazla ikincil müdahalelere ihtiyaç duymuştur. Ayrıca, EVAR grubundaki ikincil müdahalelerin daha büyük bir kısmı greftle ilgili nedenlerden dolayı yapılmışken, açık onarım grubundaki ikincil müdahalelerin çoğunluğu herni onarımlarından kaynaklanmıştır. (56)

Müdahale Zamanlaması

Abdominal aort anevrizması rüptürünün felakete yol açan sonuçları göz önüne alındığında, tedavinin temel unsuru, rüptür öncesi cerrahi veya endovasküler onarımdır. Ancak her iki cerrahi işlem de ölüm dahil olmak üzere önemli perioperatif riskler taşımaktadır.

Güncel Kılavuzlar ve Kılavuzlara göre Tedavi Stratejileri

Avrupa Vasküler Cerrahi Derneği, küçük abdominal aort anevrizmalarının (4–5,5 cm) ultrasonografi ile izlenmelerini ve anevrizma erkeklerde 5,5 cm'den (kadınlarda 5 cm'den) büyükse, yıllık büyüme oranı 1 cm'den fazla ise veya semptomlar gelişirse vasküler cerraha yönlendirilmesini önermektedir. Bu öneriler, açık cerrahi onarım ve endovasküler onarım (EVAR) için aynıdır. Benzer şekilde, Amerikan Kardiyoloji Koleji ve Amerikan Kalp Derneği (AHA) kılavuzları, infrarenal veya jukstarenal aort anevrizmalarının 5,5 cm veya daha büyük olanlarının onarımını ve 4–5,4 cm arasındaki anevrizmaların her 6-12 ayda bir görüntüleme yöntemi ile izlenmesini önermektedir. (57-60)

İnfrarenal Abdominal Aort Anevrizmasının Yönetimi (İnfrarenal Boyun Uzunluğu> 10 mm)

Açık Cerrahi

Günümüzde, anevrizma rüptürünü önlemeye yönelik kısa vadeli hedeflerin yanı sıra, her tedavi stratejisinin uzun vadeli sonuçları da dikkatle değerlendirilmelidir. Elektif tedaviye devam etme kararı hem hasta hem de cerrah tarafından, eşlik eden hastalıklar ve genel sağlık durumu (örneğin kardiyopulmoner ve renal fonksiyonlar) açısından dikkatli bir preoperatif değerlendirme ile alınmalıdır. Çünkü bu durum, yaklaşık %5 oranında kayda değer bir postoperatif mortalite riski taşımaktadır. (61,62)

Cerrahi AAA erişim yolu olarak midline transperitoneal veya retroperitoneal yaklaşım, cerrahın deneyimi, tercihi ve hasta spesifik faktörlere bağlı olmalıdır. Beş çalışmadan elde edilen verilerin analizi, mortalite veya majör komplikasyonlar açısından belirgin bir fark göstermemiş, ancak retroperitoneal erişim yolunda daha yüksek reentübasyon oranları bildirilmiştir. (63-65)

Endovasküler Onarım

Endovasküler aort onarımı (EVAR), kendiliğinden genişleyebilen bir stent greftin aort lümenine yerleştirilmesi yoluyla anevrizma rüptürünü önlemektedir. EVAR, açık cerrahiye kıyasla daha düşük operatif mortalite oranına sahiptir (yaklaşık %3). Müdahale öncesinde, anatomik yapının titizlikle değerlendirilmesi gerekmektedir. Optimum sonuçlar elde etmek için kullanım talimatlarına uyulması gereklidir; ancak bu talimatlara uyulmama oranı %40'a kadar bildirilmektedir. Bu tür vakalarda, hasta ve cerrahın artan komplikasyon ve genel mortalite oranlarının farkında olması gerekmektedir. (66-68)

Geleneksel retrograd iliofemoral erişim, perkütan veya standart femoral kesi ile güvenli bir şekilde gerçekleştirilebilmektedir. Her iki yaklaşım benzer sonuçlar göstermektedir; ancak perkütan erişim yolunda daha az seroma

görülmektedir. (69) Genel olarak, bi- veya trimodüler aorto-bi-iliak cihazlar kullanılarak %10-25 oranında fazla boyutlandırma (oversizing) gereklidir. Ek olarak renal arterlerin kapatılması uzun vadeli renal fonksiyonları etkilemiyor gibi görünse de büyük (>4 mm) arterler fenestre/dallı EVAR ile yönetilebilir. (70,71) Anevrizma kesesinin veya inferior mezenterik arterin coil embolizasyonu, tip II endoleak riskini önlemek açısından faydalı olabilmektedir. (72)

Açık Cerrahi ve Endovasküler Onarımın Karşılaştırılması

Uygun hastalarda tedavi seçimi büyük ölçüde dört önemli çalışmanın (EVAR-1, DREAM, OVER ve ACE) sonuçlarına dayanmaktadır. Bu çalışmaların meta-analizleri, EVAR'ın erken postoperatif mortalite avantajının 3 yıllık takip süresinden sonra kaybolduğunu ve bunun esas olarak anevrizma ile ilişkili mortaliteye bağlı olduğunu göstermiştir. EVAR-1 çalışması, EVAR sonrası daha düşük uzun vadeli sağkalım bildirmişken, DREAM ve OVER çalışmaları EVAR ve açık cerrahi için benzer uzun vadeli sağkalım oranları bildirmiştir. Genel olarak, EVAR grubunda yeniden girişim oranının daha yüksek olduğu gözlenmiştir. Bu veriler, uzun yaşam beklentisi olan hastalarda (örneğin 10 yıldan uzun) açık cerrahi onarım stratejisini desteklemektedir. Ancak, uzun yaşam beklentisinin kesin tanımı belirsiz olup, bu konuda daha fazla veriye ihtiyaç vardır. (73-75)

Elektif açık onarıma uygun olmayan hastalar, EVAR-2 çalışmasının uzun vadeli sonuçlarına göre, EVAR sayesinde anevrizma ile ilişkili mortaliteden korunabilmektedir. Bununla birlikte, bu hastalarda EVAR veya optimal izlem arasında yaşam beklentisi açısından belirgin bir fark bulunmamıştır. (76)

Kısa Boyunlu (İnfrarenal Boyun Uzunluğu 5–10 mm) ve Jukstarenal Abdominal Aort Anevrizmasının (İnfrarenal Boyun Uzunluğu <5 mm) Yönetimi

Fusiform AAA'ya kıyasla daha yüksek rüptür riski taşıdığı için müdahale eşiğinin düşürülmesi gereklidir. Ek kanıtlara ihtiyaç duyulsa da yakın tarihli bir çalışma EVAR'ın teknik olarak uygulanabilir olduğunu, kısa ve orta vadede düşük mortalite oranlarıyla birlikte takip süresince aortaya bağlı mortalite olmadığını ve düşük yeniden girişim oranlarına sahip olduğunu göstermiştir. (77)

Açık Cerrahi

Renoviseral dalların dahil olduğu kompleks AAA vakalarında, retroperitoneal girişim transperitoneal girişime kıyasla daha düşük perioperatif morbidite ve mortalite oranlarıyla ilişkilendirilmiştir. Kompleks AAA'nın

spesifik alt tiplerine veya tedavi stratejilerine göre ayrılmamış perioperatif mortalite oranları genellikle %4 civarında bildirilmiştir. (78)

Kısa boyunlu AAA'da (infrarenal boyun uzunluğu 5–10 mm), eğer uygun bir klempleme bölgesi mevcutsa, açık cerrahi infrarenal AAA onarımına benzer şekilde uygulanabilmektedir. Jukstarenal AAA'da (infrarenal boyun uzunluğu <5 mm), perioperatif mortalite oranlarının %2,9 ile %3,4 arasında değiştiği bildirilmiştir. Bu hastalarda, renal arterlerden bir veya ikisinin üzerinden klemp uygulanması gerekmektedir ve selektif renal perfüzyon sağlanabilir ya da sağlanmayabilir. (79-82)

Endovasküler Onarım

Bu hastalar için en uygun tedavi stratejisi halen tartışmalıdır. Yapılan meta-analizlerde, fenestre EVAR'ın, açık cerrahiye kıyasla daha düşük morbidite oranları ile benzer veya daha düşük perioperatif mortalite sağladığı, ancak orta vadede daha yüksek yeniden girişim oranlarına sahip olduğu bildirilmiştir. Kompleks AAA'lar için alternatifler arasında paralel greft teknikleri veya dallı/fenestre EVAR bulunmaktadır. (79)

Kısa boyunlu AAA'larda, endoankorların standart EVAR'a ek bir yardımcı yöntem olarak kullanılabileceği ve tip Ia endoleakleri azaltabileceği bildirilmiştir. Infrarenal AAA, kısa boyunlu AAA ve jukstarenal AAA dahil tüm AAA türlerinde tedavi stratejisi seçimi, cerrahın deneyimine, belirli görüntüleme tekniklerine erişimine ve ilgili merkezin vaka hacmine de bağlı olabilmektedir.

Rüptüre Abdominal Aort Anevrizmalarının Yönetimi

Rüptüre AAA ile başvuran hastalarda en uygun tedavi stratejisini belirlemek için yapılan farklı çalışmalar, anatomik olarak her iki tedaviye de uygun olan hastalar için açık cerrahi ile EVAR arasında kısa vadeli sonuçlar açısından fark olmadığını göstermiştir. Güncel gözlemsel çalışmalar ise EVAR sonrası yoğun bakım ünitesine yatış oranlarının, kan kaybının ve hastanede kalış süresinin daha düşük olduğunu ve özellikle kadınlar için potansiyel faydalar sağladığını göstermiştir.

Diğer önemli faktörler arasında, 80 yaş üstü hastalar için endovasküler onarımın daha avantajlı olması ve elverişsiz anatomik yapıya sahip hastalar için açık cerrahinin gerekliliği sayılmaktadır. (83,84)

Özel Durumlar

Mikotik Abdominal Aort Anevrizmalarının Yönetimi

Mikotik Anevrizmalar

Mikotik anevrizmaların tedavisi multidisipliner olup, yaygın patojenlere yönelik antibiyotik tedavisi ve cerrahi veya endovasküler müdahaleyi içermektedir. En yaygın patojenler arasında Salmonella ve Staphylococcus yer almaktadır. Bu nedenle, beta-laktam antibiyotikler ile tedavileri gereklidir. Metisiline dirençli Staphylococcus aureus (MRSA) sıklığının arttığı göz önüne alındığında, vankomisin antibiyotik rejiminin sıklıkla bir parçası olmaktadır. (85) Son AHA kılavuzlarına göre, antimikrobiyal tedavi 6 hafta ile 6 ay süreyle devam ettirilmelidir ve bazı durumlarda, ömür boyu baskılayıcı tedavi düşünülebilmektedir. (86)

Cerrahi, mikotik abdominal aort anevrizmalarının tedavisinde temel yaklaşımdır. Müdahale seçenekleri arasında anevrizmanın rezeksiyonu ve ekstra-anatomik revaskülarizasyon veya in situ rekonstrüksiyon bulunmaktadır. AHA, çoğu durumda rezeksiyon ve in situ revaskülarizasyonu önermektedir, ekstra-anatomik revaskülarizasyon ise cerrahi müdahale sırasında operasyon sahasında belirgin püy, retroperitoneal veya psoas bölgesinde apse, vertebral osteomiyelit, preoperatif antibiyotiklere rağmen devam eden ateş semptomları ve bazı aortoenterik fistülleri olan hastalar için saklanmaktadır. EVAR, cerrahi riskin yüksek olduğu hastalarda tedavi için kullanılmıştır, ancak mortalite oranları açık onarımdan daha fazla olup, bu nedenle sadece cerrahi riski yüksek olan hastalar için tercih edilmektedir. (86,87)

Aort ve ilişkili sistemik enfeksiyonları tedavi etmek için uygun intravenöz antibiyotik tedavisine ek olarak, anevrizma boyutuna bakılmaksızın cerrahi müdahale gerekmektedir. 2010 yılı öncesinde en sık açık cerrahi tercih edilirken, son yıllarda EVAR'a yönelik artan bir eğilim görülmüştür. EVAR, açık cerrahi greft replasmanına kıyasla daha düşük kısa vadeli mortalite oranlarıyla ilişkilendirilmiştir. (88)

Fakat, tekrarlayan enfeksiyonlar ve yeniden girişimler konusundaki endişeler devam etmektedir. (89)

Sakküler Abdominal Aort Anevrizmalarının Yönetimi

Abdominal aortanın sakküler lezyonları, fusiform AAA'ya kıyasla daha yüksek rüptür riski taşıyabilmektedir ve bu durum müdahale eşiğinin düşürülmesini gerektirmektedir. Daha fazla kanıta ihtiyaç duyulsa da yakın tarihli bir çalışma EVAR'ın teknik olarak uygulanabilir olduğunu, kısa ve orta vadede düşük mortalite oranları ile takip süresince aortaya bağlı ölüm görülmediğini ve düşük yeniden girişim oranlarına sahip olduğunu göstermiştir. (90)

Jukstarenal, Suprarenal ve Torakoabdominal Anevrizmalar

Infrarenal abdominal aort anevrizmalarının tedavisinde EVAR kullanımı iyi bir şekilde yerleşmişken, yakın zamana kadar jukstarenal veya suprarenal abdominal aort anevrizmalarının tedavisinde kullanılmamıştır. Teknik gelişmeler, daha önce cerrahi onarıma özgü olan bu bölgelerde EVAR kullanımının genişlemesine olanak tanımıştır. Fenestreli aort endogrefti ile jukstarenal, suprarenal ve torakoabdominal anevrizmalarda endovasküler anevrizma onarımının retrospektif bir analizinde, cerrahi onarım için çok yüksek risk taşıyan hastalar için güvenli ve etkili olduğu bulunmuştur. (91) Alternatif olarak, fenestreli endogreftler için uygun olmayan hastalarda, chimney greftlerin uygun bir alternatif müdahale olduğu görülmüştür. (92)

İnflamatuar Anevrizmalar

İnflamatuar anevrizmalar, EVAR veya açık cerrahi onarımla tedavi edilebilir, ancak günümüzde EVAR tercih edilmektedir, çünkü inflamatuar anevrizmaların cerrahi onarımı teknik olarak zordur ve daha kötü sonuçlar alınmaktadır. Eğer açık cerrahi onarım tercih edilirse, retroperitoneal yaklaşım tercih edilmelidir çünkü anevrizmanın en iltihaplı bölgesi genellikle ön kısımdır. (93-95)

1. **Komplikasyonlar**

Abdominal aort anevrizmasının en ciddi komplikasyonu rüptürdür. Rüptür, anevrizmanın belirli bir boyutu aşması veya aorta duvarının kan basıncına dayanamayacak kadar zayıflaması sonucu gerçekleşmektedir ve cerrahi müdahale yapılmadığı takdirde genellikle ölümle sonuçlanmaktadır. Diğer komplikasyonlar arasında:

- **Endoleak**: Endovasküler tedavi sonrası anevrizma kesesinde kan akışının devam etmesi.
- **Greft kayması**: Stent greftinin planlanan pozisyondan kayması.
- **Enfeksiyonlar**: Özellikle mikotik anevrizmalarında, aorta veya greft enfeksiyonları ciddi komplikasyonlara yol açmaktadır.

2. **Aortoiliak Oklüzif Hastalık**

Abdominal aorta veya iliak arterlerin aterosklerozu, alt ekstremite iskemisinin en yaygın nedenlerinden biridir. Bu hastalığın ilk belirtileri, 18. yüzyılda İngiliz anatomist John Hunter tarafından keşfedilmiştir. Ancak, iki yüzyıl daha geçtikten sonra René Leriche, 1948 yılında, klodikasyo ve erektil disfonksiyon olan bir hastayı tanımlayarak klinik semptomları patofizyoloji ve anatomi ile ilişkilendirmiştir. (96)

Aortoiliak arterin cerrahi revaskülarizasyonu, ilk kez 1952 yılında San Francisco'da Wylie ve arkadaşları tarafından tanımlanmıştır. (97) O zamandan beri, sentetik greft malzemeleri, doku mühendisliği ve en son olarak perkütan endovasküler cihazlar alanında büyük ilerlemeler kaydedilmiştir. Bu yenilikler, hasta morbiditesine ve anatomik defektin boyutuna dayalı geniş bir tedavi seçeneği yelpazesi sunmaktadır. Bu bölümde, aortoiliak okluzif hastalığının klinik özellikleri ve güncel tedavi yöntemleri ele alınacaktır.

Epidemiyoloji

Aortoiliak okluzif hastalığı olan hastaların çoğu, femoropopliteal veya infrapopliteal damarlar da dahil olmak üzere çok seviyeli periferik vasküler yapıları içeren difüz hastalıkla başvurmaktadır. Difüz çok seviyeli hastalığı olan bu hasta grubu genellikle daha yaşlı, erkek hastalar olup, diyabet ve hipertansiyon prevalansı daha yüksek ve koroner arter hastalığı, serebrovasküler hastalık ve visseral ateroskleroz ile bulunmaktadır. Çoklu damar hastalığı olan bu hastalar genellikle iskemi ağrısı, doku kaybı veya gangren ile başvurmaktadır. Yaşam beklentileri, yaşıtlarına göre daha düşüktür. Buna karşılık, izole aortoiliak hastalığı olan hastalar genellikle daha genç ve çoğunluğu kadın olup, sigara içme veya dislipidemi prevalansı yüksektir

"Hipoplastik aort sendromu" veya "küçük aorta sendromu", genellikle sigara içen genç, küçük yapılı kadınlarda bulunan, aort aterosklerozunun bir formudur. Bu hastalık, özellikle aort bifurkasyonuna yakın infrarenal aortayı etkilemektedir. Radyografik bulgular genellikle atrezik veya daralmış damarlar ve difüz kalsifik ateroskleroz ile karakterizedir. Aorta ve iliak damarların küçük boyutu nedeniyle, endovasküler müdahale veya lokal endarterektomi gibi tedavi seçenekleridaha azdır. (98,99)

Patofizyoloji

Aortoiliak ateroskleroz genellikle iliak bifurkasyondan başlayarak, proksimal ve distale doğru yayılmaktadır. İlerleme derecesi değişiklik gösterebilmektedir.

Aterosklerozun nispeten yavaş ilerlemesi nedeniyle, genellikle kollateral dolaşım gelişmektedir. Alt ekstremiteye yönelik birincil kompanzasyon sağlayankollateral damarları, internal torasik arter ile inferior epigastrik arter ve interkostal ve lomber arterle derin sirkumfleks arteri arasında bağlantı sağlamaktadır. Ek olarak, SMA'dan IMA'ya Drummond'un marjinal arteri ve Riolan arkı üzerinden kolonik kollateraller ortaya çıkmaktadır. İMA'dan hipogastrike doğru pelvik kollateraller arasında süperior rektal arterden orta rektal artere, iliolumbar arterden lomber artere ve lateral sakral arterden median

sakral artere bağlantılar bulunmaktadır. Bu kompansasyon yollarını tanımak ve rekonstrüksiyon sırasında korumak önemlidir.

Klinik Prezentasyon

Aortoiliak segmentin kronik aterosklerozu genellikle infrainguinal arteriyel hastalıkla birlikte seyretmektedir. Bu nedenle, hastalık en sık alt ekstremite arteriyel yetmezliği olarak kendini göstermektedir. Semptomlar, eşlik eden hastalığın yeri ve kollateral oluşum derecesine bağlı olarak geniş bir yelpazede değişiklik göstermektedir.

Hastalar, genellikle bacak klodikasyonu, doku kaybı veya gangren gibi tipik alt ekstremite arteriyel yetmezliği semptomlarıyla başvurabilmektedir. Buna karşın, izole aortoiliak segment hastalığına sahip hastalar pelvik veya kalça klodikasyonu ile başvurabilmektedir. Aortoiliak hastalığı olan erkek hastalar, iç pudendal arterin perfüzyonunun azalması nedeniyle, %30'a kadar ereksiyon sağlamakta ve sürdürmekte güçlük çekebilmektedir. Distal aort tıkanıklığıyla ilişkili semptomlar, pelvik klodikasyo, bacak kaslarının atrofisi, iktidarsızlık ve azalmış femoral nabızlar gibi belirtilerle birlikte görüldüğünde, bu duruma Leriche sendromu denir. (96)

Tam bir anamnez alınması ve kardiyovasküler risk faktörlerinin belirlenmesi, tanının konulmasında önemlidir. Ateroskleroz, yaşlanma ile ilişkili bir patolojik süreçtir. Hipertansiyon, diyabet, dislipidemi, kronik böbrek hastalığı ve sigara içme gibi klasik risk faktörlerinin tanımlanması ve ele alınması gerekmektedir.

Erkek cinsiyet, ateroskleroz için bilinen değiştirilemez risk faktörlerindendir. Klasik risk faktörleri eksik olan hastalarda, hiperhomosisteinemi, hiperkoagülabilite ve hiperfibrinojenemi gibi durumlar araştırılmalıdır.

Ateroskleroz için Risk Faktörleri

- İleri yaş
- Irk (Hispanik olmayan siyahlar)
- Erkek cinsiyet
- Hiperfibrinojenemi
- Diyabet mellitus
- Hiperhomosisteinemi
- Sigara içme
- Hiperkoagülabilite
- Hipertansiyon
- Yüksek C-reaktif protein (CRP)

- Dislipidemi
- Kronik böbrek yetmezliği

Fizik Muayene

Aortoiliak hastalık, pelvis/kalça ve/veya alt ekstremitelerde iskemiye bağlı değişikliklere yol açabilmektedir. İskeminin görsel belirtileri arasında solukluk, kas atrofisi, siyanoz veya ciltte morarma yer alır. Femoral nabızların palpasyonu ve karşılaştırılması, aortoiliak tıkayıcı hastalığı teşhis etmek için en hızlı ve en önemli yoldur. Nabız derecelendirilmesi subjektiftir, basitçe (1) normal, azalmış veya yok, (2) simetrik ve asimetrik olarak tanımlanabilir. Eğer nabız hissedilemiyorsa, Doppler ile daha ileri değerlendirme yapılmalıdır. Doppler sinyali trifazik, bifazik veya monofazik olarak tanımlanmaktadır. Alt ekstremitenin palpasyonu, deri sıcaklığı ve nörolojik (motor ve sensör) durumun değerlendirilmesinde de faydalıdır.

Aortoiliak oklüzif hastalığı olan hastalarda karın oskültasyonu, aorta veya dallarında önemli stenoz varlığında önemlidir. Aortoiliak tıkanıklık varlığında, visseral damar stenozu veya renal arter stenozu saptanabilmektedir.

Aortoiliak oklüzif hastalığı olan ve sağlam kollateral damar gelişimi olan hastalarda fizik muayene bulgularında belirgin bir eksiklik olabilmektedir. Bu durumda, egzersiz testi faydalıdır. Lomber disk hernisi, spinal stenoz veya kalça veya diz ekleminde artrit ayırıcı tanıya dahil edilmelidir. Belirli pozisyonlarla ilişkili rahatsızlıklar veya yaşlılarda uzun süre ayakta durma, genellikle nörojenik veya muskuloskeletal kökenli olabilir.

Non-invaziv hemodinamik vasküler laboratuvar testlerine, ayak-bilek kol indeks (ABI) ile başlanır. Segmental sistolik kan basıncı ölçümü, endişe duyulan alanın yerini belirlemeye yardımcı olabilmektedir. Üst kol ve proksimal uyluk arasındaki sistolik kan basıncı farkının 20 mmHg'den fazla olması, aortoiliak veya proksimal femoral arterlerde önemli stenozu yansıtmaktadır. Distal segmentlerde kan basıncındaki daha fazla azalma veya azalmış ABI, eşlik eden hastalığı gösterir. Ayrıntılı bir tarihçe ve fiziksel muayene ile vasküler laboratuvar testlerinin kombinasyonu, revaskülarizasyon gerekliliğini belirlemek için genellikle yeterli klinik veriyi sağlamaktadır.

Dupleks ultrasonografi (DUS), ekstremite vasküler anormalliklerini belirlemek için en yaygın kullanılan tanısal görüntüleme yöntemidir. Ancak, aortoiliak, renal ve viseral arterlerin değerlendirilmesi, genellikle üstteki bağırsak gazı nedeniyle sınırlıdır. Obezite veya damar tortüozitesi gibi hasta faktörleri de görselleştirmeyi ve hastalığın anatomik yerinin ve şiddetinin doğru bir şekilde belirlenmesini zorlaştırmaktadır.

Görüntüleme Yöntemleri

Bilgisayarlı tomografi anjiyografisi (BTA), aortoiliak hastalık için altın standart görüntüleme yöntemidir. BTA, standart anjiyografiye non-invaziv bir alternatiftir ve hızlı bir şekilde elde edilebilmektedir. Çok dedektörlü BT taramalarındaki son gelişmelerle, milimetrenin altındaki kesitlerle yüksek kaliteli görüntüler artık mevcuttur. BT taramasının dezavantajları arasında radyasyon maruziyeti, kontrast nedeniyle gelişebilecek nefropati riski ve kontrast maddeye karşı aşırı duyarlılık yer almaktadır.

Bazı kliniklerde manyetik rezonans anjiyografi (MRA), tercih edilen görüntüleme yöntemi haline gelmiştir. MRA, aortoiliak oklüzyon hastalığı için %95 yakın hassasiyet ve özgüllüğe sahip mükemmel bir tanısal çalışmadır. MRA, aortoiliak hastalığının perkütan veya açık müdahalesi için güvenilir bir rehber olabilmektedir. Ancak, MRA, stenoz derecesini normalden fazla gösterme eğilimindedir ve kalsifik hastalığın şiddetini değerlendirmede sınırlıdır. Ayrıca, MRG ile ilgili, kalp pili veya defibrilatör gibi belirli metalik implantlara sahip hastalar için kullanılamayan durumlar olabilmektedir. (100,101)

Arteriyografi

Son yıllarda hız ve doğrulukta artış sağlayan BT veya MRG'deki teknik ilerlemelere rağmen, tanısal kateter arteriyografi, tanıda değerli bir araç olmaya devam etmektedir. Femoral yaklaşım, en sık tercih edilen yöntemdir; ancak uzun segment, neredeyse total oklüzyonlu aort veya bilateral iliak damar hastalığı durumunda brakial yaklaşım gerekebilmektedir. Lateral veya oblik görüşler kullanarak gerçek zamanlı anjiyografik görüntüleme, yardımcı renal damarların katkısını (gözardı edilebilirler mi?), IMA ve SMA perfüzyonunu (IMA yeniden implantasyonu?), ve spinal perfüzyon için lomber damarları (felç riski?) netleştirebilir ve/veya radyografik stenozların gerçekten hemodinamik olarak önemli olup olmadığını açıklığa kavuşturabilmektedir. Örneğin, süperior mezenterik arter oklüzyonu, hipogastrik oklüzyon veya belirgin inferior mezenterik arter varlığı, aort rekonstrüksiyonu sırasında inferior mezenterik arterin korunmasını gerektirebilir, bu da bağırsak iskemi riskini önlemektedir.

Tedavi Seçenekleri

Konservatif Yönetim

Sigara

Sigaranın bırakılması, aterosklerozun ilerlemesini yavaşlatmak için aortoiliak hastalıkta kesinlikle arzu edilen bir durumdur. Bu hasta popülasyonunda

amputasyon, miyokard enfarktüsü ve mortalite risklerinde azalma ile ilişkilidir. (102)

Dislipidemi

Statin kullanımı, aterosklerozlu hastalarda kardiyovasküler olumsuz olayların önemli ölçüde azalmasına yol açmıştır. Düşük yoğunluklu lipoprotein kolesterolü 100 mg/dL'nin altında veya çok yüksek riskli hastalarda 70 mg/dL'nin altında tutmak gerekmektedir. (103,104)

Diyabet

İyi diyabet kontrolünün kardiyovasküler olumsuz olayları azaltıp azaltmadığı net değildir. Ancak, aterosklerozun daha karmaşık hale geldiği ve diyabetli hastalarda amputasyon oranlarının daha yüksek olduğu bilinmektedir. Bu, bu popülasyondaki enfeksiyona duyarlılık ve kötü diyabet kontrolü nedeniyle distal duyusal nöropatinin yüksek prevalansı ile ilişkili olabilmektedir.

Hipertansiyon

Hipertansiyon, aterosklerozun bir risk faktörü olarak kabul edilmekle birlikte, hipertansiyonun ateroskleroz için rölatif riski, dislipidemi veya sigara içmekten daha düşüktür. Hipertansiyon tedavisi, kardiyovasküler komplikasyonlar, inme veya ölüm riskinde azalma ile ilişkilidir. (105)

Antiplatelet Tedavi

Amerikan Kalp Derneği ve Vasküler Cerrahi Derneği, periferik arter tıkayıcı hastalığında antiplatelet ajan kullanımını önermektedir. Aynı durum aortoiliak aterosklerotik hastalık için de uygulanabilmektedir. Çift antiplatelet tedavisi, hekimin tercihine de bağlı olarak uygulanabilir, ancak şu ana kadar yapılan çalışmalarda kombinasyon tedavisinin tek ajan tedavisinden daha etkili olduğuna dair bir kanıt bulunmamaktadır. (106,107)

Egzersiz Terapisi

Egzersiz terapisi, intermitant klodikasyonu iyileştirebilmektedir. 1200 hasta ile yapılan bir meta-analiz, yürüyüş mesafesinde genel bir iyileşme sağlandığını, ancak ayak-bilek-indeksinde bir iyileşme olmadığını göstermiştir. Etki mekanizması hala bilinmemektedir, nitrik oksit ile ilişkili vazodilatasyon ve iskelet kaslarının biyolojik enerjisinin iyileşmesi ile ilgili olduğu düşünülmektedir. Ancak, ciddi kardiyopulmoner hastalık veya artrit, yeterli egzersiz katılımını engelleyebilmektedir. (108)

Tıbbi Tedavi

Tıbbi tedavi, klodikasyonun semptomatik hafifletilmesine yöneliktir. İki FDA onaylı ilaç bulunmaktadır: pentoksifilin ve silostazol.

Pentoksifilinin farmakodinamiği, kan viskozitesini azaltmak ve periferik perfüzyon ile doku oksijenasyonunu artırmak üzerine odaklanmaktadır. Pentoksifilin, günde üç kez 400 mg ile başlanabilir ve maksimum doz 1800 mg/gün olmalıdır. Bu ilaçla ilişkili yan etkiler arasında hipertansiyon, bulantı, kusma ve baş ağrısı yer almaktadır.

Silostazol, vazodilatasyon sağlayan ve trombosit agregasyonunu baskılayan bir fosfodiesteraz inhibitörüdür. Rutin antiplatelet tedavisine ek olarak, silostazol (günde iki kez 100 mg), 4 hafta gibi kısa bir sürede ağrısız yürüyüş mesafesini artırabilmektedir. Bununla birlikte, bu ilaç, konjestif kalp yetmezliğini kötüleştirebilir ve kalp yetmezliği olan hastalarda kontrendikedir. Birçok merkezde yapılan randomize, çift körbir çalışmada, silostazol ve pentoksifilin karşılaştırılmış ve silostazolun yürüyüş mesafesini önemli ölçüde iyileştirdiği, ancak pentoksifilinin plasebodan önemli bir fark göstermediği bulunmuştur. (109,110)

Karar Verme ve Müdahaleye Yönelik Yaklaşım

Aortoiliak hastalıkta aterosklerozun doğal seyri, yürüyüş yeteneğini bozan yavaş ilerleyen bir arteriyel süreçtir. Maksimum medikal tedavi ve egzersiz terapisi ile dinlenme ağrısı veya doku kaybı gibi şiddetli iskemik semptomların gelişme olasılığı nispeten düşüktür (<%5).İleri düzey iskemik semptomları veya günlük yaşamlarını ya da mesleklerini önemli ölçüde etkileyen klodikasyonu olan hastalar, müdahale düşünülerek değerlendirilmelidir.

Fonksiyonel bozulmanın derecesini belirlemenin karmaşık bir işlem olduğunu kabul etmek önemlidir. Hastaların fonksiyonel bozulma algısı, başlangıçtaki aktivite seviyelerine göre değişebilmektedir. Örneğin, aktif bir erkekte hafif ila orta dereceli klodikasyo, sedanter bir hastada şiddetli klodikasyodan daha fazla etki yapabilmektedir. Ayrıca, hasta morbiditesi de önemli bir faktördür. Şiddetli artrit veya omurga dejeneratif hastalığı olan hastalar invaziv vasküler müdahaleden fayda görmeyebilirken, şiddetli koroner arter hastalığı veya pulmoner yetmezliği olan hastalar postoperatif dönemde önemli morbidite veya mortalite riski taşıyabilmektedir.

Açık revaskülarizasyon, genellikle endovasküler müdahaleye göre daha iyi açıklık oranları gösterirken, daha yüksek morbidite ve mortalite riski taşımaktadır, ancak iki stratejiyi karşılaştıran destekleyici veriler halen yetersizdir. TransAtlantic Inter Society Consensus (TASC), aortoiliak, femoropopliteal ve infrapopliteal segmentler için hastalık şiddetinin anatomik

modellerini A'dan D'ye kadar sınıflandırmıştır. (111) Başlangıçta TASC çalışma grubu, TASC tip A lezyonları için endovasküler müdahaleyi, TASC tip D lezyonları için açık cerrahi tedaviyi savunmuştu. Ancak, 2015 yılında yapılan son TASC II güncellemesi, modern endovasküler cihazlar ve uzmanlıkta yaşanan ilerlemelerle birlikte, revaskülarizasyon kararı alındığında endovasküler yaklaşımın baskın bir yöntem haline geldiğini kabul etmiştir. Ayrıca, karmaşık anatomiler için açık ve endovasküler prosedürlerin hibrit bir şekilde uygulanması uygun olabilmektedir.

Endovasküler Girişim

Aortoiliak oklüzif hastalıkta olan lezyonlar, genellikle ortak femoral arterlerden yapılan retrograd yaklaşımla tedavi edilebilmektedir. İpsilateral femoral retrograd yaklaşımından geçilemeyen oklüzyonlar, karşı taraf femoral arter veya brakiyal arter erişimi gerektirebilir ve ardından antegrad yaklaşım uygulanabilmektedir. Sol brakiyal arter yaklaşımı, aort diseksiyonu riskini azaltabilir, ancak bu hasta grubunda sıkça sol subklavian arter stenozu da görülmektedir, bu durum aortoiliak müdahale öncesinde bir ön tedavi gerektirebilmektedir.

Erişim sağlandıktan sonra, müdahale öncesinde bir diagnostik anjiyografik değerlendirme yapılmalıdır. Aortografi ve pelvik görüntüler, hastalığın yayılma derecesini değerlendirmek için önemlidir. Karşı taraftan oblik bir görüntü, iliak bifurkasyonu açarken, ipsilateral oblik görüntü femoral bifurkasyonu netleştirmeye yardımcı olur. Ayrıca, müdahale sırasında distal embolizasyon riski olduğundan infrainguinal akımların da müdahale öncesinde değerlendirilmesi gereklidir.

İliak stenozunu geçmek için en yaygın yöntemler, açılı bir GLIDEWIRE (Terumo Medical Corp, Somerset, NJ) ve açılı bir destek kateteri kullanmaktır. Kronik tam oklüzyonlar (CTO) genellikle bir dizi tel, kateter ve kılıf desteği gerektirmektedir. Oklüzyonun en zor kısmı proksimal kapaktır. Tel tamamen geçtikten sonra, gerçek lümenin yeri kontrast enjeksiyonu ile doğrulanmalıdır.

Aortik Bifurkasyon Hastalığı

Aort bifurkasyonundaki lezyonlar geleneksel olarak, "kissing iliak balon ve stent yerleştirme" yöntemiyle tedavi edilmektedir. Tek taraflı hastalık olan durumlarda bile, lezyon aort bifurkasyonuna yakınsa, kontralateral iliak diseksiyonunun veya trombüsün yerinden çıkıp embolizme yol açmaması için aynı anda iki taraflı müdahale önerilmektedir. (112)

Eşlik Eden Femoral Arter Hastalığı

Şiddetli femoral arter hastalığı bulunan hastalarda, artere, hibrit femoral açık kesi yoluyla erişilebilir ve bu yöntem, artere doğrudan ulaşımı sağlar. Müdahale sonunda, proksimal ve distal kontrol sağlanır ve femoral arter, uzunlamasına bir arteriyotomi yapılarak endarterektomiyle temizlenip, gerekirse bir yama ile kapatılabilir. Bu, ipsilateral bacak için inflow perfüzyonunu iyileştirecek ve greft patensinin daha iyi korunmasına yardımcı olacaktır. (113)

Postoperatif Bakım

Aspirin tedavisi başlanmalı ve ömür boyu devam edilmelidir. En az 30 gün süreyle dual antiplatelet tedavisi önerilmektedir. Klinik izlem, fizik muayene, ABI ve dupleks ultrasonografi ile yapılmalı, hemen postoperatif dönemde (30 gün) ve bir yıl boyunca her 6 ayda bir, sonrasında ise yıllık olarak izleme yapılmalıdır.

Endovasküler Revaskülarizasyon Sonuçları

Endovasküler müdahalelerin aortoiliak segmentteki teknik başarı oranı birçok çalışmada oldukça yüksektir. Ancak uzun vadeli patensiyi sürdürmek, özel izlem gerektirir ve birden fazla ikinci müdahale gerekebilmektedir. Birçok faktör sonucu etkileyebilse de TASC sınıflandırması, hastalığın konumu ve şiddetine referansla sonuçları iyi bir şekilde temsil etmektedir. Endovasküler uzun vadeli sonuçlar, TASC A ve B lezyonlarında, TASC C veya D lezyonlarına göre daha iyidir. Tüm lezyonlar için birincil patensi oranı 5 yılda %83'tür. Birçok TASC D lezyonu endovasküler yaklaşımla başarılı bir şekilde tedavi edilebilse de özellikle işlem için uygun hastalarda açık cerrahi revaskülarizasyonun tartışılması gereklidir. (114)

Açık Cerrahi Revaskülarizasyon

Genel olarak, açık cerrahi onarım, minimal invaziv endovasküler revaskülarizasyona kıyasla daha yüksek perioperatif morbidite ve mortaliteye sahiptir. Bu nedenle, kardiyopulmoner komorbiditeler ve böbrek fonksiyonu operasyon öncesinde değerlendirilip optimize edilmelidir. Koagülasyon profili rutin olarak kontrol edilmelidir. Açık vasküler prosedürler geçirecek hastalarda preoperatif koroner değerlendirme gerekli olabilir ve bu, modifiye edilebilen önemli bir risk faktörüdür. Periferik vasküler yapının tam değerlendirilmesi gereklidir çünkü distal akımların durumu, aortoiliak müdahalenin sonucunu etkilemektedir. Bazen, eşzamanlı distal bypass uygulanması gerekmektedir.

İntraoperatif olarak, uygun antibiyotik profilaksisi, insizyon öncesi ve perioperatif dönemde verilmelidir. İnvaziv arteriyel kan basıncı izlemesi birçok hastanede rutin olarak uygulanmaktadır.

Direkt Cerrahi Revaskülarizasyon (Aorto-Bifemoral Bypass)

Hasta supin pozisyonda yerleştirilir. Her iki kasıkta insizyonlar yapılır. Kasık insizyonlarının seçimi, preoperatif bulgular ve hasta faktörleri tarafından belirlenir. Longitudinal insizyon, daha geleneksel bir femoral açıklık olup, daha proksimal ve distal femoral arterlere yaklaşmak için teknik esneklik sağlamaktadır. Ana, süperfisyal ve derin (profundal) femoral arterler serbestleştirilir ve halkalarla kontrol edilir. Kasık ligamentinin alt sınırının bölünmesi nadiren gereklidir, çünkü greftin tünellenmesi için yeterli alan yaratılabilir.

Abdominal Girişim

Midline bir abdominal insizyon, subksifoid bölgeden umblikusun hemen altına kadar yapılır. Eğer ortak iliak ekspozisyonu gerekiyorsa, insizyon suprapubik bölgeye kadar genişletilebilir. Önceki abdominal operasyon veya peritonit öyküsü, adezyonların serbestleştirilmesi sırasında enterotomi riskini artırır. Bu hastalarda retroperitoneal veya yüksek torakoabdominal yaklaşım tercih edilebilir.

Sistemik heparinizasyon sonrası, aorta, sol renal venin hemen kaudal kısmından klemplenir ve aorta kesilir. Anevrizmatik aort hastalarından farklı olarak, aortik oklüzif kronik hastalık genellikle başlangıçtaki aortik klemple birlikte hemodinamik değişiklikler yaratmaz.

Greft Anastomozu

Çoğu cerrah, kullanım kolaylığı ve hemostaz için Dacron greftlerini tercih etmektedir, ancak PTFE konduitleri de mevcuttur ve aortoenterik fistül komplikasyonlarını azaltabilmektedir. Standart proksimal aort anastomozu, posterior aort duvarından anterior duvara doğru 3-0 dikişlerle yapılan bir uçtan uca anostomozdur. Standart uçtan uca anastomozun konfigürasyonu, anastomoz çevresi türbülansı veya anevrizma oluşumuna daha az neden olmaktadır. Greft-enterik fistül, greftin peritoneuma daha belirgin şekilde yerleşmesi nedeniyle uçtan yana anastomozda daha yaygın olabilmektedir, ancak bu konuda veriler yetersizdir.

Aortoiliak Endarterektomi

Distal aorta veya proksimal ortak iliak arterde sınırlı hastalığı olan hastalar, bu prosedür için değerlendirilir. Aort duvarının diseksiyonu yapıldıktan sonra, endarterektomi distal aorta ve gerektiğinde ortak iliak arterlere kadar yapılan bir longitudinal insizyonla gerçekleştirilir. Bu prosedürün avantajları arasında protez malzeme kullanılmaması ve greft enfeksiyonu potansiyelinin son derece düşük olması yer almaktadır. Ancak, endovasküler anjiyoplasti ve stent prosedürlerindeki büyük ilerlemeler nedeniyle, günümüzde bu işlem çok nadiren uygulanmaktadır.

İliofemoral Bypass

Kateter tabanlı prosedürlerdeki ilerlemeler ile tek taraflı iliak hastalık nadiren açık cerrahi rekonstrüksiyon gerektirmektedir. Endovasküler müdahale mümkün olmadığında, tek taraflı iliofemoral bypass veya femoral-femoral ya da aksilla-femoral bypass gibi ekstra anatomik bypass seçenekleri uygulanabilmektedir. İliofemoral bypass cerrahi tekniği, aorto-femoral bypass ile benzerdir.

Ekstra-Anatomik Revaskülarizasyon

Ekstra anatomik revaskülarizasyon, yüksek komorbiditeleri olan veya geçirilmiş batın cerrahisi, enfeksiyon veya radyasyon nedeniyle batında adezyonu olan hastalar için doğrudan aorto-bifemoral bypassa bir alternatif olarak geliştirilmiştir. İlk femoral-femoral bypass, 1952 yılında Freeman tarafından tanımlanmıştır. 1963'te aksillo-femoral bypass tanımlanmıştır. Yıllarca süren deneyimler ve retrospektif çalışmaların ardından, bu ekstra anatomik bypassların, doğrudan cerrahi revaskülarizasyon için güvenli ve dayanıklı birer alternatif oldukları kanıtlanmıştır. (115-117)

Femoral-Femoral Bypass

Femoral-femoral bypass, donor iliak arterinin her iki bacak için yeterli kan akışı sağlayabileceği tek taraflı iliak hastalık durumunda kullanılabilmektedir. Tipik bilateral femoral insizyonlar yapılmaktadır. Ana, superfisyal ve derin femoral arterler diseke edilip kontrol altına alınır. Sonra bypass greftinin tünelleme planı hemen prefasyal subkutanöz alanda oluşturulur. Aorto-bifemoral bypassta olduğu gibi, cerrah parmaklarıyla yapılan kör diseksiyon, genellikle alanın yaratılması için yeterlidir. Daha sonra greft bir taraftan diğerine çekilebilir. Bu aşamada, greftin bükülme riskini veya beklenmedik bir fıtıkta iç organlara zarar verme riskini azaltmak için dikkatli olunmalıdır. Sık tercih edilen greft, 8 mm çapında dış destekli halkalı PTFE greftidir.

Uygun sistemik antikoagülasyon sağlandıktan sonra, bilateral femoral arterler ve dalları kontrol altına alınır ve uzunlamasına arteriyotomi yapılır. Arteriyotomi büyüklüğü genellikle greft çapının 2.5 ila 3 katı kadardır. End-to-side anastomozu, 5–0 veya 6–0 vasküler dikişlerle sürekli şekilde oluşturulmaktadır.

Steril bir Doppler cihazı, alıcı femoral damarlarına başarılı bir akışın sağlandığını doğrulamaya yardımcı olacaktır. İnzisyonlar, yara enfeksiyonu riski nedeniyle en az iki kat, tercihen daha fazla katmanla kapatılmalıdır.

Aksillo-Femoral Bypass

Aksillo-femoral bypass, anatomik bypass veya femoral-femoral bypass yapılamayan hastalar için bir diğer seçenektir. Her iki aksiller arter de verici arter olarak kullanılabilse degenellikle ipsilateral aksiller arter seçilir.

Tipik femoral diseksiyonun ardından, aksiller arter ile ipsilateral inguinal bölge arasında subkutanöz bir tünel oluşturulur. Tünel, pektoral minor altından geçmelidir. Greft olarak tercih edilen konduit, 8 mm dış halkalı PTFE greftidir. Uygun sistemik antikoagülasyon sağlanır; end-to-side anastomozu, 5-0 veya 6-0 vasküler dikişlerle sürekli şekilde yapılmaktadır.

Cerrahi Revaskülarizasyon Sonuçları

Son yapılan serilerde, aorto-femoral bypass greftlerinin 5 yıl sonunda %90'a yakın greft açıklığı sağladığı bildirilmiştir. Yaklaşım türü (transperitoneal vs retroperitoneal) veya anastomoz türü (ucuca vs uç-yan) sonuçları önemli ölçüde etkilememektedir.

Ekstra-anatomik bypass, genel olarak, doğrudan aortik revaskülarizasyona göre daha düşük uzun dönem sonuçlarına sahiptir, ancak yine de kabul edilebilir bir 5 yıl açıklık oranı olan yaklaşık %70'i göstermektedir. Bu nedenle, bu müdahaleler, doğrudan aortik revaskülarizasyon için uygun aday olmayan hastalar için ayrılmalıdır.

Sonuç

Aortoiliak oklüzyon hastalığı, aterosklerozun yavaş ve geri dönüşümsüz bir sürecidir. Hipertansiyon, diyabet, dislipidemi ve sigara kullanımı gibi değiştirilebilir risk faktörlerinin erken dönemde ele alınması gerekmektedir. Alt ekstremite iskemi semptomları olan hastalar, perioperatif risk faktörlerinin dikkatlice değerlendirilmesi ve endovasküler seçeneklerin tartışılması gereken bireylerdir. Ancak, açık cerrahi revaskülarizasyon, ileri evre hastalık veya başarısız endovasküler tedavi girişimi öyküsüne sahip hastalar için geçerli bir seçenek olmaya devam etmektedir.

3. Aort Diseksiyonu

Son yıllarda yapılan tıbbi ve endovasküler tedavi ilerlemeleri, inen aort diseksiyonunun yönetimi için açık cerrahi tekniği neredeyse gereksiz hale getirmiştir. Akut Stanford tip B diseksiyonu, tedavi edilmediğinde yüksek mortalite oranlarına sahip karmaşık bir durum olmaya devam etmekle birlikte, çoğu hasta açık onarıma ihtiyaç duymadan mükemmel sonuçlarla tedavi edilebilmektedir. Son çalışmalar cerrahi mortalitenin %20'yi aştığını, yaşlı hastalar ve şokla başvuran hastalarda daha yüksek riskler bulunduğunu bildirmektedir. Ayrıca, postoperatif inme, omurilik iskemisi ve son dönem böbrek yetmezliği oranları da önemli düzeydedir. (118)

Preoperatif Yönetim

Stabil tip B diseksiyonunun birinci basamak tedavisi, yoğun bakım ortamında kan basıncı kontrolü ile medikal tedavidir. Komplike diseksiyon, aşağıdaki durumlardan herhangi birinin varlığıyla karakterizedir: aort rüptürü, organ malperfüzyonu, yanlış lümenin veya diseksiyon düzleminin genişlemesi veya kontrolsüz ağrı. Komplike diseksiyon, medikal tedavinin başarısız olduğunu ve acil müdahale gerektirdiğini gösterir. Bu durumda açık ve endovasküler tekniklerin karşılaştırılmasına yönelik yüksek kaliteli çalışmalar bulunmamaktadır. Bununla birlikte, açık cerrahiden kaynaklanan ciddi riskler, birinci basamak tedavi olarak endovasküler yaklaşıma olan tercihi artırmaktadır. Komplike tip B diseksiyonunun endovasküler tedavisi ile ilgili uzun dönem sonuçlar hakkında görece az şey bilinse de, bu tedavi tercih edilen yönetim biçimi olmuştur. Açık cerrahi onarım ise, tarihsel standart olarak son çare seçeneği haline gelmiştir. (119)

Operatif Teknik

Açık cerrahi yönetimin hedefleri, endovasküler tedavi ile aynıdır. Proksimal giriş yırtığı kapatılır ve aort duvarı distal anastomozda yeniden yapılandırılır. Bu, yanlış lümeni basınçlandıran antegrad akışı ortadan kaldırıp, doğru lümene akışı artırır ve distal perfüzyonu korumaktadır. Erişim, sol posterolateral torakotomi ile yapılmaktadır. Kardiyopulmoner bypass için kesin bir öneri yoktur ve kullanımı, beklenen kros klemp süresinin oluşturduğu risk ve cerrahın tercihi göz önünde bulundurularak bireyselleştirilmelidir. Nörolojik komplikasyonların insidansı, intraoperatif yapılan aort rezeksiyonunun genişliğiyle doğru orantılıdır. Giriş yırtığının en yaygın yeri, sol subklavyen arterin kökünden hemen distalde olup, genellikle subklavyen ve sol ana karotis arterleri arasında kros klemp gerektirir. Diseke aort duvarı genellikle oldukça kırılgandır ve güçlendirilmesi için politetrafloroetilen keçe veya yapıştırıcı

aortoplasti ile desteklenmelidir, ardından dokuma polyester grefti ile onarım yapılır. Yanlış lümen, aort duvarı yeniden yaklaştırılarak ve distal anastomoz içine dahil edilerek kapatılmaktadır. (120)

4. Aortakaval Fistül

Aortokaval fistüller (AVF), hayatı tehdit eden ve cerrahi olarak yönetilmesi zor bir problemdir. İlk büyük abdominal AVF, 1831'de Syme tarafından tanımlanmıştır. Aortokaval fistüller, vasküler cerrahinin kariyerinde nadiren karşılaşılan bir durum olmakla birlikte, birkaç etkili yönetim stratejisi bulunmaktadır. En yaygın etiyoloji, genellikle delici travma veya iatrojenik yaralanmalara dayandırılmaktadır.

Aortokaval fistül, aort ile en sık olarak infrarenal vena kava arasında meydana gelen anormal bir bağlantıdır. Fistülizasyon, aort ile iliak venler, iliak venler ile iliak arterler arasında ve en nadiren aort ile renal venler arasında da meydana gelebilmektedir. Bu fenomen, genişleyen bir arteriyel anevrizmanın komşu venöz yapılara spontan olarak indentasyonunun bir sonucudur. Aort duvarının yavaş nekrozu, adventisyal inflamasyonu içermektedir ve bu da komşu venlere adezyona yol açmaktadır. Arter duvarında kalsifikasyon varlığı, olası fistül gelişimine karşı koruyucu olmamaktadır.

Epidemiyoloji

Aortokaval fistüller, tüm abdominal veya iliak anevrizmaların <%1'inde görülmektedir. Ancak, rüptüre olmuş abdominal aort anevrizmalarında, aortokaval fistüller %2–7 arasında olmak üzere daha yüksek bir insidansa sahiptir. Cinsiyete göre, erkeklerde daha yaygındır ve ortalama yaş 65 yıldır. Tarihsel olarak, bu hastalığın mortalitesi %16 ile %66 arasında değişmiştir. (121,122) Bu oranlar arasındaki geniş aralık, cerrahi müdahale ve postoperatif bakım nedeniyle olabilir çünkü son yüzyılın başlarına kadar, çoğu aortokaval fistül açık cerrahi ile onarılmakta ve kardiyak etkileri sınırlı bir şekilde anlaşılmaktaydı. Hem açık hem de endovasküler tekniklerin iyileşen sonuçları zamanla görülmeye devam edilecektir.

Hastalar akut bir şekilde veya zaman içinde kronik olarak gelişen bir tabloyla başvurabilmektedir. Abdominal aort anevrizmasının akut rüptürü genellikle şiddetli karın veya sırt ağrısına neden olmaktadır. Hemorajik şok olabilir veya olmayabilir. Eğer hasta vena kavaya rüptüre olur ve aortokaval fistül oluşursa, klasik semptomlar ve fizik muayene bulguları tanımlanmıştır: pulsatil karın kitleleri, batında makine benzeri devamlı üfürüm, femoral arterde artmış pulsasyon, alt vücut veya ekstremite ödemi ve kalp yetmezliği. Hastaların yalnızca az bir kısmı tüm semptomlar spektrumuyla başvuracaktır;

ancak çoğu en az bir semptom gösterir. Kronik hastada değişken klinik prezentasyon, yüksek debili kalp yetmezliği ile boyun venlerinde artmış basınç, dispne, pulmoner ödem ve genişlemiş nabız basıncı ile ortaya çıkabilir. Uzun süreli venöz hipertansiyon, venöz yetmezlik, variköz venler, hematüri ve hatta rektal kanamaya yol açabilmektedir.

Yüksek debili kalp yetmezliği riski nedeniyle, aortokaval fistüller onarılmalıdır. Kardiyak fonksiyonun titiz bir şekilde preoperatif değerlendirilmesi, ekokardiyografi ile yapılmalıdır. Koroner arter hastalığı engelleyici düzeyde değilse, hastalar cerrahi onarım için değerlendirilmelidir. Birçok durumda, fistülünonarımı, yüksek debili yetmezliğin preload ve afterload dengesizliklerini normalize etmektedir. Angiotensin dönüştürücü enzim inhibitörleri ve diüretikler, hacim aşırı yükünü yönetmek ve kardiyak kontraktiliteyi artırmak için kullanılmalıdır.

Endovasküler ve açık cerrahi, uygulanabilir tedavi stratejileridir, ancak endovasküler onarım sonrası endoleak oluşması durumunda, ikincil işlemlergerekebilmektedir.

5. Aortaüriner Fistül

Fistülöz traktlar oldukça sık görülmektedir ve genellikle boş organları etkilemektedir. Aktif abdominal, genitoüriner ve jinekolojik cerrahlar, zorlu ve geniş cerrahi rezeksiyonlar veya düzeltici cerrahiler sırasında zaman zaman enterik, üriner veya cilt fistülüyle karşılaşabilmektedir. Üriner fistüller genellikle çeşitli cerrahi veya terapötik işlemler sonrasında meydana gelmektedir. Genellikle fistül, karın veya pelvis yüzeyine drene olur ve rahatsız edici olmakla birlikte yaşamı tehdit edici değildir. Anormal drenaj yolları deri, periton, retroperiton, vajina, bağırsak ve damar sistemi gibi bölgeleri içerebilmektedir. Üreterle ilgili çeşitli üreter fistülleri meydana gelebilmektedir. (123)

Üreteral Fistüllerin Çeşitli Türleri:

I. Üreterokütanöz
II. Üreteral peritoneal/retroperitoneal
III. Üreteral vajinal
IV. Üreteral intestinal
V. Üreteral vasküler

Diğer ürovasküler fistüller böbrek pelvisi ve böbrek venini içerebilmektedir. Bu fistüllerin her biri dikkatlice değerlendirilmelidir ve birçok durumda düzeltici cerrahi müdahale veya diversiyon teknikleri gerekmektedir. Hastaya

yönelik risk, fistülün türüne ve konumuna göre değişmektedir. Tanı ve tedavisi zordur ve potansiyel olarak hayatı tehdit eden ilgili riskler taşımaktadır.

Etyoloji

Bir fistül, birden fazla birincil hastalık nedeniyle hastada tekrar gelişebilmektedir. Çocuklarda olabildiği gibi, daha yaygın olarak, bu şantlar, aorta veya iliak arterleri içeren vasküler hastalıkları olan yaşlı bireylerde görülmektedir. (124)

Aortoüriner Fistül Tedavi Yöntemleri

I. Cerrahi olmayan yöntemler
A. İdrar spesifik antibiyotikler/Kısa veya uzun süreli
B. Kan transfüzyonu
II. Önceki Cerrahi Yaklaşımlar/Doğrudan müdahale
A. Basit arteriyal ligasyon
B. Enfekte dokunun rezeke edilmesi ve dacron yama grefti
C. Damarın birincil kapatılması (Nadiren yapılabilmektedir.)
D. Ekstra anatomik bypass
III. Üriner Sistem Cerrahisi
A. Üreteroplasti veya uçtan uca onarım
B. Üreteral stentler veya balon
C. Nefrostomi
D. Nefrektomi
E. Uzun süreli üreteral kateter kullanılmaması (Profilaktik)
IV. Aorta veya iliak artere yönelik girişimler
A. Anevrizmanın rezeksiyonu ve birincil onarım
B. Anevrizmanın rezeksiyonu ve ekstra anatomik vasküler greft
C. Omental sargı
V. Endovasküler tedavi
A. Geçici stent veya koil
B. Embolizasyon
C. Endogreft (Daha az invaziv.)

6.Aortoenterik Fistül

Aortoenterik fistül, tanımı gereği, abdominal aorta ile diyaframın altındaki gastrointestinal sistem arasında bir bağlantıdır. Fistül (şant), özofagogastrik kavşaktan rektuma kadar her yerde meydana gelebilir ancak en yaygın olarak infrarenal aorta ile duodenum arasında görülmektedir. Genellikle duodenumun üçüncü bölümünü içerir. (125,126) Hastalık süreci, aorta ile gastrointestinal

sistem arasında önceden belirgin semptomlar olmaksızın oluşabileceği gibi, geniş bir abdominal cerrahi müdahale ve hastalık sonrasında da fistül gelişebilmektedir. (127,128)

Bu lezyonlar, bu nedenle hem kan kaybı hem de sepsis riski açısından endişe yaratmaktadır.

Bu aortoenterik fistül bölümü, aortogastrik, aortoduodenal, aortojenital (jejunum ve ileum), aortobiliyer ve aortokolonik fistülleri içermektedir. (129) Bu fistüllerin her birinin tipik ve atipik bir sunumu vardır. Belirtiler ve semptomlar, hastadan hastaya değişiklik gösterebilir ancak neredeyse her zaman önemli kan kaybı ile kendini göstermektedir. Bazen kan kaybı, ilk kanama epizodu ile ölümcül olabilmektedir. Diğer zamanlarda ise kanama, yavaş, tekrarlayan ve kafa karıştırıcı bir doğada olabilmektedir. Genellikle, aorta ile gastrointestinal sistem arasında yalnızca bir adet fistüler iletişim vardır. Fistüller ve hastalar bir dizi şekilde sınıflandırılabilir. Bu sınıflandırmalar şunları içerir: (a) etiyoloji; (b) aortogastrointestinal fistülün yeri; (c) primer mi yoksa sekonder mi; (d) akut, subakut veya kronik veya (e) semptomatik, enfekte ve kanamalı. Aşağıda kullanılabilecek çeşitli sınıflandırmalar yer almaktadır.

Aortoenterik Fistül Sınıflandırmaları:

I.Primer veya sekonder: Basınca bağlı gelişen
II.Anatomik enterik bölgeler
A. Üst gastrointestinal sistem: Mide veya duodenum
B. İnce bağırsak: Jejunum/İleum
C.Kolon: Genellikle sol kolon
D.Safra yolu
III.Etiyoloji
IV.Travmatik
A. Delici yaralar
B. Cerrahi sonrası/sekonder
V.Aortik lokalizasyon
A. Suprarenal
B. İnfrarenal
VI. Septik veya septik olmayan

Etiyoloji

Gastrointestinal fistülün yaygın nedenleri travma, özellikle delici yaralar, vasküler cerrahi sonrası ve basınç etkileridir. Daha az yaygın olarak, malignite, metastatik germ hücreleri veya lenfoma, fistül oluşumuna yol açabilmektedir. (130) Aort fistülünün enteral sistemdeki yerleri şunlardır: (a) üst gastrointestinal

sistem, örneğin mide ve duodenum; (b) ince bağırsak veya (c) alt gastrointestinal trakt, sağ kolon, transvers kolon ve inen kolon dahil. Primer fistüller, bilinen bir önceki cerrahi veya travma olmadan gelişen fistüllerdir. Sekonder aortoenterik fistüller genellikle aort anevrizması rezeksiyonu ve greftlemesi veya Leriche sendromu onarımı gibi daha önce yapılmış müdahale işlemlerinden sonra oluşmaktadır. Fistülün aortadaki konumu, renal arterlerin üstünde (suprarenal) veya altında (infrarenal) olarak tanımlanmaktadır.

Tanı

Aortoenterik fistülün tanısı, fistüloz üfürümle başvuran bazı hastalarda kolayca belirgin olabilirken, diğer hastalarda çok zor olabilmektedir. Birçok hastanede yapılan çok sayıda değerlendirme, geniş çaplı testlere rağmen çoğu durumda fistül etiyolojisi saptanamamaktadır. Hastanın hikayesi ve fizik muayenesi, özellikle batın bölgesi, tanıyı, gerekli değerlendirmeyi ve tedavi sürecini yönlendirmektedir. Büyük bir pulsatil anevrizma, karın üfürümü ve daha önce yapılan bir vasküler cerrahiye ait orta hat insizyonu, kanamaya ve semptomlara neden olabilecek bir fistül olasılığını işaret etmektedir. Bu bilgilere rağmen, tekrarlanan batın grafileri, BT tetkikleri ve anjiyografiler tanısal olmayabilmektedir. Ayrıca, tekrarlanan üst ve alt gastrointestinal endoskopi de doğru tanıyı koyamayabilmektedir.

Tanı alan hastalar sıklıkla agresif bir acil müdahale programına ihtiyaç duymaktadır.

Aortoenterik Fistül Tedavisi

I. Uygun tanı

II. Mümkünse stabilizasyon

III. Endograft: Çoğu vakada uygulanmaktadır. Daha hızlı bir teknik olup, daha az kan kaybı sağlanmaktadır. Sonradan açık cerrahiye dönüşme riski vardır.

IV. Cerrahi

A. Enfekte greft/aortun rezeksiyonu

B. Enterik fistülün primer kapatılması

C. Geniş yara yıkama (Betadin, Antibiyotik (örneğin, neomisin/polimiksin))

D.Yeni Dacron grefti

E. Omental sargı—grefti örtme

F. Retroperitoneal kapama yapılmaz.

V.Postoperatif dönem

A. Stabilizasyon

B. Antibiyotik

1. Akut tedavi 3 hafta sürmektedir.
2. Seçilen hastalar için ömür boyu antibiyoterapi devamı gerekebilmektedir.

C. Yoğun bakım

TARTIŞMA VE SONUÇ

Abdominal aort hastalıkları, doğru tanı ve tedavi ile yönetilmesi gereken ciddi sağlık sorunlarıdır. Endovasküler yöntemlerin gelişmesi, tedavi seçeneklerini genişletmiş olsa da her hasta için en uygun tedavi seçeneği kişiselleştirilmiş bir yaklaşım gerektirmektedir. Bu hastalıkların yönetiminde multidisipliner bir yaklaşım ve erken tanı, komplikasyonları en aza indirerek hastaların yaşam kalitesini artırabilmektedir.

Postoperatif dönemde, hastalar yakın monitorizasyonla izlenmeli ve komplikasyonlar (enfeksiyon, kanama, anevrizma sızıntısı) gözlemlenmelidir. Ayrıca, hastaların kardiyak ve pulmoner fonksiyonları takip edilmelidir.

Gelecek Perspektifleri

Endovasküler cerrahinin gelişimi, yeni stentler ve biyomateryallerin kullanımı, abdominal aort hastalıklarının tedavisinde büyük bir ilerleme kaydetmiştir. Ayrıca, üç boyutlu modelleme ve kişiselleştirilmiş tedavi yaklaşımları, cerrahi planlamada devrim yaratmaktadır.

KAYNAKLAR

1- Sakalihasan N, Limet R, Defawe OD. Abdominal aortic aneurysm. Lancet. 2005;365(9470):1577–1589.

2- Legg JS, Legg LM. Abdominal aortic aneurysms. Radiol Technol. 2016;88(2):145–163.

3- Dobrin PB, Mrkvicka R. Failure of elastin or collagen as possible critical connective tissue alterations underlying aneurysmal dilatation. Cardiovasc. Surg. 1994;2(4):484–488.

4- Moneta GL, Taylor LM Jr, Yeager RA, Edwards JM, Nicoloff AD, McConnell DB, et al. Surgical treatment of infected aortic aneurysm. Am J Surg. 1998;175(5):396–399.

5- Van der Vliet JA, Boll AP. Abdominal aortic aneurysm. Lancet. 1997;349(9055):863–866.

6- Evans GH, Stansby G, Hamilton G. Suggested standards for reporting on arterial aneurysms. J Vasc Surg. 1992;15(2):456.

7- Satta J, Laara E, Juvonen T. Intraluminal thrombus predicts rupture of an abdominal aortic aneurysm. J Vasc Surg. 1996;23(4):737–739.

8- Wiernicki I, Szumilowicz P, Kazimierczak A, Falkowski A, Rutkowski D, Gutowski P. The blood flow channel index as novel predictor of abdominal aortic aneurysm impending rupture based on the intraluminal thrombus angio-CT study. Eur J Radiol. 2015;84(4):662–667.

9- Vorp DA., Lee PC, Wang DH, Makaroun MS, Nemoto EM, Ogawa S, et al. Association of intraluminal thrombus in abdominal aortic aneurysm with local hypoxia and wall weakening. J Vasc Surg. 2001;34(2):291–299.

10- Koole D, Zandvoort HJ, Schoneveld A, Vink A, Vos JA, van den Hoogen LL, et al. Intraluminal abdominal aortic aneurysm thrombus is associated with disruption of wall integrity. J Vasc Surg. 2013;57(1):77–83.

11- Takayama T, Yamanouchi D. Aneurysmal disease: the abdominal aorta. Surg Clin North Am. 2013;93(4):877–891.

12- Takagi H, Takuya Umemoto for the ALICE (All-Literature Investigation of Cardiovascular Evidence) Group. Association of diabetes mellitus with presence, expansion, and rupture of abdominal aortic aneurysm: “Curiouser and curiouser!” cried ALICE. Semin Vasc Surg. 2016;29(1–2):18–26.

13- De Rango P, Farchioni L, Fiorucci B, Lenti M. Diabetes and abdominal aortic aneurysms. Eur J Vasc Endovasc Surg. 2014;47(3):243–261.

14- Wong DR, Willett WC, Rimm EB. Smoking, hypertension, alcohol consumption, and risk of abdominal aortic aneurysm in men. Am J Epidemiol. 2007;165(7):838–845.

15- Nordon IM, Hinchliffe RJ, Loftus IM, Thompson MM. Pathophysiology and epidemiology of abdominal aortic aneurysms. Nat Rev Cardiol. 2011;8(2):92–102.
16- Tornwall ME, Virtamo J, Haukka JK, Albanes D, Huttunen JK. Life-style factors and risk for abdominal aortic aneurysm in a cohort of Finnish male smokers. Epidemiology. 2001;12(1):94–100.
17- Larsson E, Granath F, Swedenborg J, Hultgren R. A population-based case-control study of the familial risk of abdominal aortic aneurysm. J Vasc Surg. 2009;49(1):47–50.
18- Norman PE, Powell JT. Site specificity of aneurysmal disease. Circulation. 2010;121(4):560–568.
19- Isselbacher EM. Thoracic and abdominal aortic aneurysms. Circulation. 2005;111(6):816–828.
20- Hirsch AT, Haskal ZJ, Hertzer NR, Bakal CW, Creager MA, Halperin JL, et al. ACC/AHA 2005 Practice Guidelines for the management of patients with peripheral arterial disease: endorsed by the American Association of Cardiovascular and Pulmonary Rehabilitation; National Heart, Lung, and Blood Institute; Society for Vascular Nursing, TransAtlantic Inter-Society Consensus; and Vascular Disease Foundation. Circulation. 2006;113(11):463–654.
21- Lederle FA, Simel DL. The rational clinical examination. Does this patient have abdominal aortic aneurysm? JAMA. 1999;281(1):77–82.
22- Fink HA, Lederle FA, Roth CS, Bowles CA, Nelson DB, Haas MA. The accuracy of physical examination to detect abdominal aortic aneurysm. Arch Intern Med.2000;160(6):833–836.
23- Wilson WR, Bower TC, Creager MA, Âmin-Hanjani S, O'Gara PT, Lockhart PB, et al. Vascular graft infections, mycotic aneurysms, and endovascular infections: a scientific statement from the American Heart Association. Circulation. 2016;134(20):412–460.
24- Mix J, Pitta S, Schwartz J, Tuchek J, Dieter R, Freeman M. Abdominal aorta. In: Dieter R, Dieter RJ, Dieter RI, editors. Peripheral arterial disease. New York: McGraw-Hill Education; 2008. 569–592.
25- Davis PM, Gloviczki P, Cherry KJ Jr, Toomey BJ, Stanson AW, Bower TC, et al. Aorto-caval and ilio-iliac arteriovenous fistulae. Am J Surg. 1998;176(2):115–118.
26- Salo JA, Verkkala KA, Ala-Kulju KV, Heikkinen LO, Luosto RV. Hematuria is an indication of rupture of an abdominal aortic aneurysm into the vena cava. J Vasc Surg. 1990;12(1):41–44.

27- Kent KC. Clinical practice. Abdominal aortic aneurysms. N Engl J Med. 2014;371(22):2101–2108.
28- Hong H, Yang Y, Liu B, Cai W. Imaging of abdominal aortic aneurysm: the present and the future. Curr Vasc Pharmacol. 2010;8(6):808–819.
29- Beales L, Wolstenhulme S, Evans JA, West R, Scott DJ. Reproducibility of ultrasound measurement of the abdominal aorta. Br J Surg. 2011;98(11):1517–1525.
30- Jaakkola P, Hippelainen M, Farin P, Rytkonen H, Kainulainen S, Partanen K. Interobserver variability in measuring the dimensions of the abdominal aorta: comparison of ultrasound and computed tomography. Eur J Vasc Endovasc Surg. 1996;12(2):230–237.
31- Chiu KW, Ling L, Tripathi V, Ahmed M, Shrivastava V. Ultrasound measurement for abdominal aortic aneurysm screening: a direct comparison of the three leading methods. Eur J Vasc Endovasc Surg. 2014;47(4):367–373.
32- Sprouse LR 2nd, Meier GH 3rd, Lesar CJ, Demasi RJ, Sood J, Parent FN, et al. Comparison of abdominal aortic aneurysm diameter measurements obtained with ultrasound and computed tomography: is there a difference? J Vasc Surg. 2003;38(3):466– 471.
33- Reed MJ, Cheung LT. Emergency department led emergency ultrasound may improve the time to diagnosis in patients presenting with a ruptured abdominal aortic aneurysm. Eur J Emerg Med. 2014;21(4):272–275.
34- Chien DK, Chang WH, Yeh YH. Radiographic findings of a ruptured abdominal aortic aneurysm. Circulation. 2010;122(18):1880–1881.
35- Thammaroj J, Vungtal S, Srinakarin J. Predictive CT features in ruptured abdominal aortic aneurysm. J Med Assoc Thail. 2006;89(4):434–440.
36- Lin MP, Chang SC, Wu RH, Chou CK, Tzeng WS. A comparison of computed tomography, magnetic resonance imaging, and digital subtraction angiography findings in the diagnosis of infected aortic aneurysm. J Comput Assist Tomogr. 2008;32(4):616–620.
37- Litmanovich DE., Yildirim A, Bankier AA. Insights into imaging of aortitis. Insights Imaging. 2012;3(6):545–560.
38- Nordon IM, Hinchliffe RJ, Malkawi AH, Taylor J, Holt PJ, Morgan R, et al. Validation of DynaCT in the morphological assessment of abdominal aortic aneurysm for endovascular repair. J Endovasc Ther. 2010;17(2):183–189.
39- Kotze C, Menezes L, Endozo R, Groves A, Ell P, Yusuf S. Increased metabolic activity in abdominal aortic aneurysm detected by 18F-fluorodeoxyglucose (18F-FDG) positron emission tomography/computed tomography (PET/CT). Eur J Vasc Endovasc Surg. 2009;38(1):93–99.

40- Reeps C, Essler M, Pelisek J, Seidl S, Eckstein HH, Krause BJ. Increased 18F-fluorodeoxyglucose uptake in abdominal aortic aneurysms in positron emission/computed tomography is associated with inflammation, aortic wall instability, and acute symptoms. J Vasc Surg. 2008;48(2):417–423.
41- Hoornweg LL, Storm-Versloot MN, Ubbink DT, Koelemay MJ, Legemate DA., Balm R. Meta analysis on mortality of ruptured abdominal aortic aneurysms. Eur J Vasc Endovasc Surg. 2008;35(5):558–570.
42- Kent KC, Zwolak RM, Egorova NN, Riles TS, Manganaro A, Moskowitz AJ, et al. Analysis of risk factors for abdominal aortic aneurysm in a cohort of more than 3 million individuals. J Vasc Surg. 2010;52(3):539–548.
43- Tenforde AS, Cheng CP, Suh GY, Herfkens RJ, Dalman RL, Taylor CA. Quantifying in vivo hemodynamic response to exercise in patients with intermittent claudication and abdominal aortic aneurysms using cine phase-contrast MRI. J Magn Reson Imaging. 2010;31(2):425–429.
44- Nakahashi TK, Hoshina K, Tsao PS, Sho E, Sho M, Karwowski JK, et al. Flow loading induces macrophage antioxidative gene expression in experimental aneurysms. Arterioscler Thromb Vasc Biol. 2002;22(12):2017–2022.
45- Myers J, McElrath M, Jaffe A, Smith K, Fonda H, Vu A, et al. A randomized trial of exercise training in abdominal aortic aneurysm disease. Med Sci Sports Exerc. 2014;46(1):2–9.
46- Propanolol Aneurysm Trial Investigators. Propranolol for small abdominal aortic aneurysms: results of a randomized trial. J Vasc Surg. 2002;35(1):72–9.
47- Sweeting MJ, Thompson SG, Brown LC, Greenhalgh RM, Powell JT. Use of angiotensin converting enzyme inhibitors is associated with increased growth rate of abdominal aortic aneurysms. J Vasc Surg. 2010;52(1):1–4.
48- Takagi H, Matsui M, Umemoto T. A meta-analysis of clinical studies of statins for prevention of abdominal aortic aneurysm expansion. J Vasc Surg. 2010;52(6):1675–81.
49- Bailey MA, Dunne JA, Griffin KJ, Coughlin PA, Scott DJ. Systematic review and meta-analysis of the effects of statin therapy on abdominal aortic aneurysms (Br J Surg 2011; 98: 362-353). Br J Surg. 2011;98(5):744–5; author reply 745.
50- Meijer CA, Stijnen T, Wasser MN, Hamming JF, van Bockel JH, Lindeman JH, et al. Doxycycline for stabilization of abdominal aortic aneurysms: a randomized trial. Ann Intern Med.2013;159(12):815–823.

51- Sieunarine K, Lawrence-Brown MM, Goodman MA. Comparison of transperitoneal and retroperitoneal approaches for infrarenal aortic surgery: early and late results. Cardiovasc Surg.1997;5(1):71–76.
52- Annambhotla S, Kibbe M. Infrarenal abdominal aortic aneurysm: EVAR. In: Dieter RS, Dieter Jr RA, Dieter III RA, editors. Endovascular interventions: a case-based approach. New York: Springer Science+Business Media; 2014. p. 355–365.
53- Aziz F. Endovascular abdominal aortic aneurysm repair for ruptured abdominal aortic aneurysm. In: Dean S, Satiani B, Abraham W, editors. Color atlas of vascular diseases. New York: McGraw-Hill; 2015.
54- Prinssen M, Verhoeven EL, Buth J, Cuypers PW, van Sambeek MR, Balm R, et al. A randomized trial comparing conventional and endovascular repair of abdominal aortic aneurysms. N Engl J Med. 2004;351(16):1607–1618.
55- Blankensteijn JD, de Jong SE, Prinssen M, van der Ham AC, Buth J, van Sterkenburg SM, et al. Two-year outcomes after conventional or endovascular repair of abdominal aortic aneurysms. N Engl J Med. 2005;352(23):2398–2405.
56- De Bruin JL, Baas AF, Buth J, Prinssen M, Verhoeven EL, Cuypers PW, et al. Long-term outcome of open or endovascular repair of abdominal aortic aneurysm. N Engl J Med. 2010;362(20):1881–1889.
57- Moll FL, Powell JT, Fraedrich G, Verzini F, Haulon S, Waltham M, et al. Management of abdominal aortic aneurysms clinical practice guidelines of the European society for vascular surgery. Eur J Vasc Endovasc Surg. 2011;41(Suppl 1):1–58.
58- Rooke TW, Hirsch AT, Misra S, Sidawy AN, Beckman JA, Findeiss L, et al. Management of patients with peripheral artery disease (compilation of 2005 and 2011 ACCF/AHA Guideline Recommendations): a report of the American College of Cardiology Foundation/American Heart Association Task Force on Practice Guidelines. J Am Coll Cardiol. 2013;61(14):1555–1570.
59- Karthikesalingram A, Vidal-Diez A, Holt P, Loftus I, Schermerhorn M, Soden P, et al. Thresholds for abdominal aortic aneurysm repair in England and the United States. N Engl J Med. 2016;375: 2051–2059.
60- Czerny M, Brabenwöger M, Berger T, Aboyans V, Corte AD, Chen EP, Dumfarth J., et al. EACTS/STS Guidelines for diagnosing and treating acute and chronic syndromes of the aortic organ. European Journal of Cardio-Thoracic Surgery 2024, 65(2), 426.
61- Kristensen SD, Knuuti J, Saraste A, Anker S, Bøtker HE, Hert SD et al. 2014 ESC/ESA Guidelines on non-cardiac surgery: cardiovascular assessment and

management: the Joint Task Force on non-cardiac surgery: cardiovascular assessment and management of the European Society of Cardiology (ESC) and the European Society of Anaesthesiology (ESA). Eur Heart J 2014; 35: 2383–2431.

62- Hallin A, Bergqvist D, Holmberg L. Literature review of surgical management of abdominal aortic aneurysm. Eur J Vasc Endovasc Surg 2001; 22: 197–204.

63- Mei F, Hu K, Zhao B, Gao Q, Chen F, Zhao L et al. Retroperitoneal versus transperitoneal approach for elective open abdominal aortic aneurysm repair. Cochrane Database Syst Rev 2021;6:CD010373.

64- Buck DB, Ultee KH, Zettervall SL, Soden PA, Darling J, Wyers M et al. Transperitoneal versus retroperitoneal approach for open abdominal aortic aneurysm repair in the targeted vascular National Surgical Quality Improvement Program. J Vasc Surg 2016; 64: 585–91.

65- Deery SE, Zettervall SL, O'Donnell TFX, Goodney PP, Weaver FA, Teixeira PG et al. Transabdominal open abdominal aortic aneurysm repair is associated with higher rates of late reintervention and readmission compared with the retroperitoneal approach. J Vasc Surg 2020; 71: 39–45.

66- Franks SC, Sutton AJ, Bown MJ, Sayers RD. Systematic review and metaanalysis of 12 years of endovascular abdominal aortic aneurysm repair. Eur J Vasc Endovasc Surg 2007;33: 154–171.

67- Antoniou GA, Juszczak MT, Nasr H, Narlawar R, Antoniou SA, Matsagkas M et al. Prognosis review and time-to-event data metaanalysis of endovascular aneurysm repair outside versus within instructions for use of aortic endograft devices. J Vasc Surg 2020; 71: 1415–1431.

68- Herman CR, Charbonneau P, Hongku K, Dubois L, Hossain S, Lee K et al. Any nonadherence to instructions for use predicts graft-related adverse events in patients undergoing elective endovascular aneurysm repair. J Vasc Surg 2018; 67: 126–133.

69- Antoniou GA, Antoniou SA. Editor's choice—percutaneous access does not confer superior clinical outcomes over cutdown access for endovascular aneurysm repair: meta-analysis and trial sequential analysis of randomised controlled trials. Eur J Vasc Endovasc Surg 2021; 61:383–394.

70- Karkkainen JM, Tenorio ER, Pather K, Mendes BC, Macedo TA, Wigham J et al. Outcomes of small renal artery targets in patients treated by fenestrated-branched endovascular aortic repair. Eur J Vasc Endovasc Surg 2020; 59: 910–917.

71- Lareyre F, Panthier F, Jean-Baptiste E, Hassen-Khodja R, Raffort J. Coverage of accessory renal arteries during endovascular aortic aneurysm

repair: what are the consequences and the implications for clinical practice? Angiology 2019; 70: 12–19.
72- Mascoli C, Freyrie A, Gargiulo M, Gallitto E, Pini R, Faggioli G et al. Selective intra-procedural AAA sac embolization during EVAR reduces the rate of type II endoleak. Eur J Vasc Endovasc Surg 2016; 51: 632–639.
73- Patel R, Sweeting MJ, Powell JT, Greenhalgh RM; EVAR trial investigators. Endovascular versus open repair of abdominal aortic aneurysm in 15 years' follow-up of the UK endovascular aneurysm repair trial 1 (EVAR trial 1): a randomised controlled trial. Lancet 2016;388: 2366–74.
74- Lederle FA, Kyriakides TC, Stroupe KT, Freischlag JA, Padberg FT Jr, Matsumura JS et al. OVER Veterans Affairs Cooperative Study Group. Open versus endovascular repair of abdominal aortic aneurysm. N Engl J Med 2019; 380: 2126–2135.
75- Van Schaik TG, Meekel JP, Hoksbergen AWJ, de Vries R, Blankensteijn JD, Yeung KK. Long-term survival and secondary procedures after open or endovascular repair of abdominal aortic aneurysms. J Vasc Surg 2017; 74: 1024–1032.
76- Patel R, Powell JT, Sweeting MJ, Epstein DM, Barrett JK, Greenhalgh RM. The UK EndoVascular Aneurysm Repair (EVAR) randomised controlled trials: long-term follow-up and cost-effectiveness analysis. Health Technol Assess 2018; 22: 1–132.
77- Lomazzi C, Piffaretti G, D'Oria M, Benedetto F, Stilo F, Mezzetto L et al. Collaborators. Early and midterm results after endovascular repair of non-infected saccular lesions of the infrarenal aorta. Eur J Vasc Endovasc Surg 2022; 63: 808–816.
78- Rao R, Lane TR, Franklin IJ, Davies AH. Open repair versus fenestrated endovascular aneurysm repair of juxtarenal aneurysms. J Vasc Surg 2015; 61: 242–55.
79- Patel SR, Ormesher DC, Griffin R, Jackson RJ, Lip GYH, Vallabhaneni SR; UK-COMPASS Trial. Editor's choice—comparison of open, standard, and complex endovascular aortic repair treatments for juxtarenal/short neck aneurysms: a systematic review and network meta-analysis. Eur J Vasc Endovasc Surg 2022; 63: 696–706.
80- Oderich GS, Forbes TL, Chaer R, Davies MG, Lindsay TF, Mastracci T et al. Writing Committee Group. Reporting standards for endovascular aortic repair of aneurysms involving the renal-mesenteric arteries. J Vasc Surg 2021; 73: 45–52.
81- Jongkind V, Yeung KK, Akkersdijk GJ, Heidsieck D, Reitsma JB, Tangelder GJ et al. Juxtarenal aortic aneurysm repair. J Vasc Surg 2010; 52: 760–767.

82- Katsargyris A, Oikonomou K, Klonaris C, To ¨pel I, Verhoeven EL. Comparison of outcomes with open, fenestrated, and chimney graft repair of juxtarenal aneurysms: are we ready for a paradigm shift? J Endovasc Ther 2013; 20: 159–169.
83- Roosendaal LC, Kramer GM, Wiersema AM, Wisselink W, Jongkind V. Outcome of ruptured abdominal aortic aneurysm repair in octogenarians: a systematic review and meta-analysis. Eur J Vasc Endovasc Surg 2020; 59: 16–22.
84- D'Oria M, Hanson KT, Shermerhorn M, Bower TC, Mendes BC, Shuja F et al. Editor's choice—short term and long term outcomes after endovascular or open repair for ruptured infrarenal abdominal aortic aneurysms in the vascular quality initiative. Eur J Vasc Endovasc Surg 2020; 59: 703–716.
85- Leon LR Jr, Mills JLS. Diagnosis and management of aortic mycotic aneurysms. Vasc Endovasc Surg. 2010;44(1):5–13.
86- Wilson WR, Bower TC, Creager MA, Âmin-Hanjani S, O'Gara PT, Lockhart PB, et al. Vascular graft infections, mycotic aneurysms, and endovascular infections: a scientific statement from the American Heart Association. Circulation. 2016;134(20): 412–460.
87- Kan CD, Lee HL, Yang YJ. Outcome after endovascular stent graft treatment for mycotic aortic aneurysm: a systematic review. J Vasc Surg. 2007;46(5):906–912.
88- Sorelius K, Budtz-Lilly J, Mâni K, Wanhainen A. Systematic review of the management of mycotic aortic aneurysms. Eur J Vasc Endovasc Surg 2019; 58: 426–435.
89- Shirasu T, Kuno T, Yasuhara J, Yokoyama Y, Takagi H, Cullen MJ et al. Meta-analysis finds recurrent infection is more common after endovascular than after open repair of infected abdominal aortic aneurysm. J Vasc Surg 2022;75:348–355.
90- Lomazzi C, Piffaretti G, D'Oria M, Benedetto F, Stilo F, Mezzetto L et al. Collaborators. Early and midterm results after endovascular repair of non-infected saccular lesions of the infrarenal aorta. Eur J Vasc Endovasc Surg 2022; 63:808– 816.
91- Haulon S, Amiot S, Magnan PE, Becquemin JP, Lermusiaux P, Koussa M, et al. An analysis of the French multicentre experience of fenestrated aortic endografts: medium-term outcomes. Ann Surg. 2010;251(2):357–362.
92- Coscas R, Kobeiter H, Desgranges P, Becquemin JP. Technical aspects, current indications, and results of chimney grafts for juxtarenal aortic aneurysms. J Vasc Surg. 2011;53(6):1520–1527.

93- Hart T, Milner R. Surgical versus endovascular aortic aneurysm repair: evidence to guide the optimal approach for the individual patient. Curr Atheroscler Rep. 2016;18(12):76.
94- Paravastu SC, Ghosh J, Murray D, Farquharson FG, Serracino-Inglott F, Walker MG. A systematic review of open versus endo- vascular repair of inflammatory abdominal aortic aneurysms. Eur J Vasc Endovasc Surg. 2009;38(3):291–297.
95- Chaikof EL, Brewster DC, Dalman RL, Makaroun MS, Illig KA, Sicard GA, et al. SVS practice guidelines for the care of patients with an abdominal aortic aneurysm: executive summary. J Vasc Surg. 2009;50(4):880–896.
96- Leriche R, Morel A. The syndrome of thrombotic obliteration of the aortic bifurcation. Ann Surg. 1948;127(2):193–206.
97- Wylie E. Thromboendarterectomy for arteriosclerotic thrombosis of major arteries. Surgery. 1952; 32: 275–292.
98- Selvin E, Erlinger T. Prevalence of and risk factors for peripheral arterial disease in the United States: results from the National Health and Nutrition Examination Survey. Circulation. 2004; 110: 738–743.
99- Murabito J, D'Agostino R, Silbershatz H, Wilson W. A risk profile from the Framingham Heart Study. Circulation. 1997; 96: 44–49.
100- Romano M, Mainenti P, Imbriaco M, et al. Multidetector row CT angiography of the abdominal aorta and lower extremities in patients with peripheral artery occlusive disease: diagnostic accuracy and interobserver agreement. Eur J Radiol. 2004;50(3):303–308.
101- Menke J, Larsen J. Meta-analysis: accuracy of contrast-enhanced magnetic resonance angiography for assessing steno-occlusions in peripheral arterial disease. Ann Intern Med. 2010;153(5):325.
102- Willigendael EM, Teijink JAW, Bartelink M, Peters RJG, Buller HR, Prins MH. Smoking and the patency of lower extremity bypass grafts: a meta-analysis. J Vasc Surg. 2005; 42: 67–74.
103- Sacks FM, Pfeffer MA, Moye LA, et al. The effect of pravastatin on coronary events after myocardial infarction in patients with average cholesterol levels. Cholesterol and Recurrent Events Trial investigators. N Engl J Med. 1996; 335: 1001–1009.
104- Hirsch AT, Haskal ZJ, Hertzer NR, et al. ACC/AHA practice guidelines ACC/AHA 2005 practice guidelines for the management of patients with peripheral arterial disease (lower extremity, renal, mesenteric, and abdominal aortic). Circulation. 2006;113: 463– 654.

105- Psaty B, Smith N, Siscovick D, et al. Health outcomes associated with antihypertensive therapies used as first-line agents. A systematic review and meta-analysis. JAMA. 1997;277(9):739–745.
106- Conte MS, Pomposelli FB, Clair DG, et al. Society for Vascular Surgery practice guidelines for atherosclerotic occlusive disease of the lower extremities: management of asymptomatic disease and claudication. J Vasc Surg. 2015;61(3):2–41.
107- Berger PB, Bhatt DL, Fuster V, et al. Bleeding complications with dual antiplatelet therapy among patients with stable vascular disease or risk factors for vascular disease. Circulation. 2010; 121: 2575–2583.
108- Watson L, Ellis B, Leng G. Exercise for intermittent claudication. Cochrane Database Syst Rev. 2008;4.
109- Robless P, Mikhailidis D, Stansby G. Cilostazol for peripheral arterial disease. Cochrane Database Syst Rev. 2008;1.
110- Dawson DL, Cutler BS, Hiatt WR, et al. A comparison of cilostazol and pentoxifylline for treating intermittent claudication. Am J Med. 2000; 109:523–30.
111- Jaff MR, White CJ, Hiatt WR, et al. An update on methods for revascularization and expansion of the TASC lesion classification to include below-the-knee arteries: a supplement to the Inter-Society Consensus for the Management of Peripheral Arterial Disease (TASC II). J Endovasc Ther. 2015;22(5):663–677.
112- Sharafuddin MJ, Hoballah JJ, Kresowik TF, Sharp WJ. Kissing stent reconstruction of the aortoiliac bifurcation. Perspect Vasc Surg Endovasc Ther. 2008;20(1):50–60.
113- Chang RW, Goodney PP, Baek JH, Nolan BW, Rzucidlo EM, Powell RJ. Long-term results of combined common femoral endarterectomy and iliac stenting / stent grafting for occlusive disease. J Vasc Surg. 2008; 48: 362–367.
114- Ichihashi S, Higashiura W, Itoh H, Sakaguchi S, Nishimine K, Kichikawa K. Long-term outcomes for systematic primary stent placement in complex iliac artery occlusive disease classified according to Trans-Atlantic Inter-Society Consensus (TASC)-II. J Vasc Surg. 2011;53(4):992–999.
115- Freeman NE, Leeds FH. Operations on large arteries application of recent advances. Calif Med. 1952;77(4):229–233.
116- Louw J. Splenic-to-femoral and axillary-to-femoral bypass grafts in diffuse atherosclerotic occlusive disease. Lancet. 1963; 281: 1401–1402.
117- Blaisdell F, Hall A. Axillary-femoral artery bypass for lower extremity ischemia. Surgery. 1963;54:563–538.

118- Trimarchi S, Nienaber CA, Rampoldi V, et al. Role and results of surgery in acute Type B aortic dissection: insights from the International Registry of Acute Aortic Dissection (IRAD). Circulation. 2006;114:I–357.
119- Trimarchi S, Eagle KA, Nienaber CA, et al. Importance of refractory pain and hypertension in acute Type B aortic dissection. Circulation. 2010;122:1283–1289.
120- Bozinovski J, Coselli JS. Outcomes and survival in surgical treatment of descending thoracic aorta with dissection. Ann Thorac Surg. 2008; 85: 965–971.
121- Alexander JJ, Imbembo AL. Aorto-vena cava fistula. Surgery. 1989;105(1):1–12.
122- Davidovic L, Dragas M, Cvetkovic S, et al. Twenty years of experience in the treatment of spontaneous aorto-venous fistulas in a developing country. World J Surg. 2011;35(8):1829–1834.
123- Oliveira N, Oliveira F, Preto PM, Cassio I. A primary arterial – ureteral fistula after an aortic – bifemoral bypass. Int J Surg Case Rep.2013;4:48–50.
124- Dangle PP, Bahnson R, Patel A. Ureteral stent – related aortoureteric fistula: case report and literature review. Can Urol Assoc J. 2009; 6(3): 84–86.
125- Leon LR. Aortoenteric fistula: Recognition and management. Up-to-date. Wolters Kluwer. Mills JL Sr., Eidt JF, Collins KA. 2016.1-24.
126- Chang JB, Chang RW, Graver LM. Lower extremity revascularization for atherosclerotic occlusive disease (aortoenteric fistula). Peripheral Arterial Disease. New York, NY: McGraw-Hill; 2009: 37: 747–786.
127- Dieter RA Jr, Kuzycz GB, Dieter IIIRA. In: Dieter RS, Dieter Jr RA, Dieter III RA, editors. Infrarenal abdominal aortic aneurysm: aortoenteric fistula. Endovascular interventions: a case – based approach, vol. 31. New York, NY: Springer; 2014. 367–72.
128- Raman SP, Kamaya A, Federle M, Fishman EK. Aortoenteric fistulas: spectrum of CT findings. Abdom Imaging. 2013; 38: 367–375.
129- Ranasinghe W, Loa J, Allaf N, Lewis K, Sebastian MG. Primary aortoenteric fistulae: the challenges in diagnosis and review of treatment. Ann Vasc Surg. 2011; 25(3): 386.
130- Hansen KS, Shiley RC. Aortoenteric fistula in advanced heron cell tumor: a rare lethal complication. J Urol. 2002; 167: 2131.

13. Bölüm

AORTİK HiBRİD GİRİŞİMLER

Ömer TETİK[*], Dilşad AMANVERMEZ ŞENARSLAN[**]

Özet

Aort anevrizma ve diseksiyonunun açık cerrahi ile tedavisi mortalite ve morbiditesi yüksek, uzun süren operasyonlar gerektirmektedir. Son 15 yılda aortik endovasküler tedaviler konusunda tecrübe artmış, yeni geliştirilen stentler ve cihazlar ile günümüzde aortik anevrizma ve diseksiyonları düşük mortalite ve morbidite ile tedavi edilebilir olmuştur ve kılavuzlarda standart tedavi önerileri oluşturulabilmiştir. Ancak standart tedavi önerilerine uymayan, aortik stent yerleştirilmesi için yeterli landing zonu olmayan ve açık cerrahi için yüksek risk grubundaki hastalar için çözüm arayışı devam etmektedir. Bu nedenle son yıllarda aortik hibrid cerrahi girişimler cerrahların ilgi odağı olmuştur. Özellikle arkus aorta ve dallarını ilgilendiren cerrahilerde ve abdominal aortada ise çöliaktrunkus, superior mezenterik arter ve renal arterleri ilgilendiren aort anevrizma ve diseksiyonlarında hibrid cerrahiler ile başarılı sonuçlar bildirilmiştir. Hibrid aort cerrahileri kompleks aort patolojilerini tedavi etmek için açık cerrahi ve endovasküler işlemleri kombine ederek hasta mortalite ve morbiditesini azalmayı amaçlar.

Anahtar sözcükler: Aort anevrizması, Endovasküler anevrizma tamiri, Endovasküler işlemler, Hibrid girişimler, Açık cerrahi.

[*] Prof. Dr., Manisa Celal Bayar Üniversitesi Tıp Fakültesi, Kalp ve Damar Cerrahisi AD, ORCID ID 0000-0003-4471-2686

[**] Doç. Dr., Manisa Celal Bayar Üniversitesi Tıp Fakültesi, Kalp ve Damar Cerrahisi AD, ORCID ID 0000-0002-3316-6707

Summary

Open surgical treatment of aortic aneurysms and dissections requires operations taking a long time with high mortality and morbidity. Experience in aortic endovascular therapies has increased in the last 15 years, and with newly developed stents and devices, aortic aneurysms and dissections can now be treated with low mortality and morbidity, and standard treatment recommendations have been established in guidelines. However, the search for solutions for patients who do not comply with standard treatment recommendations, who do not have an adequate landing zone for aortic stent placement, and who are at high risk for open surgery continues. Therefore, aortic hybrid surgical interventions have become the focus of surgeons in recent years. Successful results have been reported with hybrid surgeries, especially in aortic aneurysms and dissections involving the aortic arch and its branches or involving the celiac trunk, superior mesenteric artery, and renal arteries in the abdominal aorta in aortic aneurysms and dissections. Hybrid aortic surgeries aim to reduce patient mortality and morbidity by combining open surgery and endovascular procedures for treating complex aortic pathologies.

Keywords: Aortic aneurysm, Endovascular Aneurysm Repair, Endovascular Procedures, HybridInterventions, Open Surgery.

Aortik Hibrid Girişimler

Hibrid aort cerrahisi kompleks aort anevrizma ve diseksiyonu patolojilerinde açık cerrahi ve endovasküler tedavilerin kombine edilerek hasta mortalite ve morbiditesini azaltmak amacıyla son yıllarda öne çıkan tedavi yöntemidir.

Aort anevrizma ve diseksiyonunun açık cerrahi ile tedavisi, mortalite ve morbiditesi yüksek, uzun süren operasyonlar gerektirmektedir. Geleneksel açık cerrahi yöntemleri etkili tedavi yöntemi olmasına rağmen özellikle yaşlı ve ciddi komorbiditeleri bulunan hastalarda önemli riskler taşır. Son 15 yılda aortik endovasküler tedavilerin konusunda tecrübe artmış, yeni geliştirilen stentler ve cihazlar ile günümüzde aortik anevrizma ve diseksiyonları düşük mortalite ve morbidite ile tedavi edilebilir olmuştur.EuropeanSocietyforVascularSurgery (ESVS) ve AmericanHeartAssociation (AHA) kılavuzlarında standarttedavi önerileri oluşturulabilmiştir(1–5). Ancak standart tedavi önerilerine uymayan, aortik stent yerleştirilmesi için yeterli landing zonu olmayan ve açık cerrahi için yüksek risk grubundaki hastalar için çözüm arayışı devam etmektedir. Bu nedenle son yıllarda aortik hibrid cerrahi girişimler cerrahların ilgi odağı olmuştur. Özellikle arkus aorta ve dallarını ilgilendiren cerrahilerde ve abdominal aortada ise çöliaktrunkus, superior mezenterik arter (SMA) ve renal arterleri ilgilendiren aort anevrizma ve diseksiyonlarında hibrid girişimler ile

başarılı sonuçlar bildirilmiştir. Hibrid cerrahiler ile operasyon süresi kısalmış, cerrahi travma azalmış, morbidite ve mortalite azalmış, hastaların iyileşme süresi kısalmış ve inoperabl grubundaki bazı hastalara alternatif tedavi seçenekleri sunulabilmiştir.

Son kılavuzlarda arkus patolojilerinin tamirinde tecrübe ve takım çalışmasının (aorticteam) önemi vurgulanmış, bu konuda özelleşmiş merkezlere bu hasta gruplarının yönlendirilmesinin ve hibrit operasyon salonlarında bu cerrahilerin gerçekleştirilmesinin daha güvenli ve daha başarılı sonuçlar sağladığını bildirmişlerdir(1,4,5).

Hibrid işlemler aort segmentlerinin geniş tutulduğu patolojilerde bazı avantajlar sağlamaktadır;

- Arkus aorta ve dallarını içeren patolojilerde derin hipotermiksirkülatuarareste gerek kalmadan daha kısa operasyon sürelerinde tamir imkânı sağlar.
- Torakoabdominal aort patolojilerinde, aortadan çıkan dallar uzun endovasküler stentlerle kapatıldığında end-organ malperfüzyonunu önlemeye yardımcı olur ve uzun süren açık cerrahileri daha az invaziv olarak gerçekleştirmeyi sağlar.
- Yüksek riskli hasta popülasyonlarında,önemli komorbiditeleri, ileri yaşı veya zayıf fizyolojik rezervi olan hastalarda daha az invaziv hibridişlemler faydalıdır.
- Uzun süren açık cerrahilere göre operasyon zamanı daha kısadır, yaygın cerrahi alan diseksiyonu gerektirmediğinden hibrid cerrahiler kan kaybını sınırlar.

2019 yılında yayınlanan ESVS kılavuzunda aortik patolojilerinin anatomik yapısı Tip I, II ve III olarak tariflenmesi (Şekil 1) ve endovasküler stentlerin tutunma segmentlerinin uluslararası olarak ortak bir dille tanımlanabilmesi için "Ishumaruzones"olarak bilinen sınıflama önerilmiştir (Şekil 2).(5)

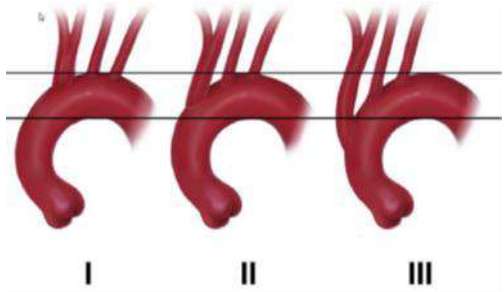

Şekil1. Arkus aorta ve dallarının anatomik sınıflaması

Tip I: Arkus aortadaki dallaraortun dış kurvatüründe aynı yatay düzlemden köken alır.

Tip II: Innominate arter arkus aortun iç ve dış kurvaturu arasındaki yatay düzlemden çıkar.

Tip III: Innominatearterarkus aortun iç kurvatürünün altındaki yatay düzlemden çıkar.

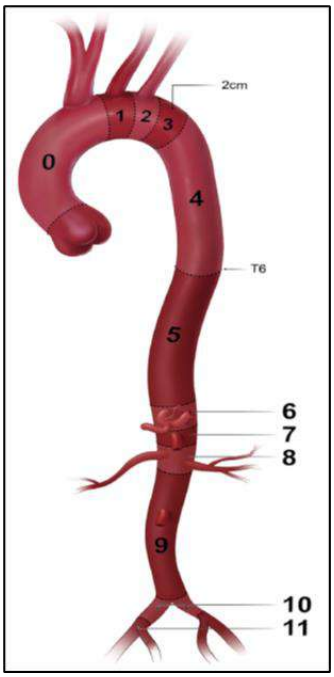

Şekil 2. Aortik tutunma noktaları (landingzones) (Ishumaruzones).Bu resim Treatment of ThoracicAorticPathologiesInvolving the Aortic Arch,2019 ESVS kılavuzundan alınmıştır.(5)İzole aortik ark anevrizmalarının aort çapı≥55 mm ise tamiri önerilmektedir. (EACTS ve ESVS kılavuzlarında Sınıf IIa, kanıt düzeyi B). (5)Arkus aort ve dallarını içeren aort anevrizmalarında klasik cerrahi yöntem total ark replasmanıdır (TAR). Arkus aorta dalları tek tek selektif reimplantasyon şeklinde veya adacık şeklinde arkus aorta replasmanı için kullanılan grefte dikilebilir. Arkus aorta ile birliktedesendan aortayı da içeren anevrizmalardaelephanttrunk (ET) operasyonu yapılabilir veyagünümüzde hibrid cerrahi işlem olan, daha az invaziv yöntem frozenelephanttrunk (FET) tekniği tercih edilmektedir. ET uygulandığında distale uzatılan polyester greftte TEVAR greftinin tutunabilmesi için yeterli uzunlukta greft parçasının olması, genellikle zone 4'e kadar uzatılması ve distal ucunu floroskopide daha rahat

görebilmek için kliplenmesi önerilmektedir. (ESVS kılavuzu sınıf I, C öneri) (5)Günümüzde aortik ark patolojilerinde her 3 dalında değiştirilip ek olarak gereğinde ET nin de uygulandığı klasik açık cerrahi tercihi giderek azalmakta ve yerini hibrid endovasküler tedavilere bırakmaktadır.(5)FET tekniği ile başarılı sonuçlar 1996'da Kato ve ark. tarafından 10 hastada bildirilmiş ve 2001 den itibaren bu teknik Avrupa'da kullanılmaktadır.(6) FET, aort grefti ve stent greftin kombine edildiği E-vitaopen ™(Jotec®, Hechingen, Germany) cihazının ticari kullanma sunulmasıyla 2005'den sonra daha yaygın kullanılmaya başlanmıştır ve cihaz 2020 yılında CE onayı almıştır (Şekil 3).(7) Daha sonra da supraaortik dallarınayrı ayrı reimplantasyonuna imkan sağlayan ThoraflexHybrid™(TerumoAortic (UK), VascutekLtd) geliştirilmiştir (Şekil 4).(8)

Şekil 3. E-vita Open Neo (JOTEC GmbH, Lotzenäcker 23, 72379 Hechingen, Germany (https://artivion.com/product/e-vita-open-neo/internet sitesinden alınmıştır)

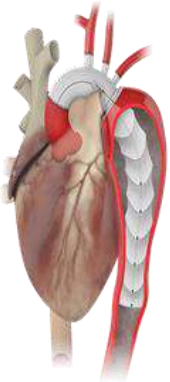

Şekil 4. ThoraflexHybrid™ (TerumoAortic (UK), VascutekLtd), (https://terumoaortic.com/products/thoraflex-hybrid/internet sitesinden alınmıştır.)

Ayrıca FET için kullanılmakta olan diğer ticari ürünler; TheCronus (Microport, Shanghai; China) ve J Graft ve Frozenix (Japan Lifeline, Tokyo;Japan) dır. Yakın zamanda FET uygulanmış 12 çalışma ve 4056 FET işlemini içeren bir literatür taraması yayınlanmıştır. Bu çalışmada FET'ın en çok Tip I Diseksiyon nedeniyle uygulandığı, erken mortalitenin %21'e ulaştığı, perioperatif inme riskinin %2,7-%18 arasında, spinal kordiskemisinin %0-%8,2 arasında olduğu bildirilmiştir. İzlem süresi6 aydan 108 aya kadar değişenyayınlarda izlemdeki mortalitenin %38 olduğu belirtilmiştir. FET sonuçlarının umut verici olduğu, kabul edilebilir erken mortalite ve inme oranları, daha düşük spinal kordiskemisi oranları nedeniyle açık cerrahiye tercih edilebileceği bildirilmiştir.(9)FET fiksasyonunun zon 3 den zon 2 ye kaydırılması distal anastomozu kolaylaştırır, hipotermiksirkülatuararest süresini kısaltır ve laringeal sinir hasarı riskini azaltır. (5)Ayrıca FET tekniğinin distal aortun yapısında olumlu değişiklikler gösterdiği, uzun vadeli sağ kalımı iyileştirdiği ve gelecekte yapılacak işlemlere olan ihtiyacı azalttığı gözlenmiştir.(9)FET'ın diğer bir avantajı da proksimal uç fiksasyonunun tüm aortun çevreleyen dikişle dikilmesi nedeniyle proksimal endoleak görülme olasılığı daha azdır. Diseksiyonlarda antegradfalse lümen perfüzyonunun daha iyi kapatılmasını sağlar. FET segmentinin distalinde kalan aorttaki patolojiler tekrarlayan girişimlere sebep olabilir. Distal ucun zon 4-5 hizasına (T6) kadar uzanması ilerideki girişimlerde distale tekrar TEVAR grefti konulması gerektiğinde sağlam bir proksimal landingzone oluşturmuş olur.(5)

Torasik endovasküler stent greftler genellikle zone 2 veya 3'e yerleştirilmektedir. Güvenli landingzone için proksimal ve distal landing zonun en az 20 mm uzunlukta olması, aort çapının bu bölgede <40 mm olması önerilmektedir.Torakal anevrizma veya penetre aortik ülserlerde %10-20 oranında oversizing önerilirken, diseksiyon veya intramural hematomu olan hastalarda maksimum %10 oversizing önerilir. Aksi takdirde diseksiyonlarda retrograd Tip A diseksiyon veya akut rüptür ile sonuçlanabilir.(5)Uygun landingzone değerlendirmesi en iyi en az 1mm kesit aralığı ile çekilmiş bilgisayarlı tomografi anjiografilerle (BTA) elde edilen centerline görüntülerle yapılabilir. Diseksiyon olanlarda transözefajiyalekokardiyografi (TEE) işlem sırasında guidewire ilerletirken false veya true lümen ayırımınında faydalıdır. 18-42 mm çapındaki torakal aort anevrizmalarında, kullanılacak cihaz uygunluğuna göre; instructionsforuse (IFU) göz önüne alınarak TEVAR uygulanabilir.(5,10)Eğer bu kriterlere uymuyorsa cerrahi de-branching, fenestre ve dallı (branched) endogreftler, chimney veya periscope greftler ya da cerrah tarafından modifiye edilen insitu greftler kullanılabilmektedir.

TEVAR uygulanacak hastaların %40-50 oranında uygun proksimal landingzone'un sağlanması için sol subklavian arterin (SSA) kapatılması

gerekebilir.(11) SSA' indebranching şeklinde anastomozu veya chimney tekniğiyle revaskülarizasyonusol kol dolaşımını olumlu etkiler.(12,13) Ayrıca kollateraller yoluyla serebral ve spinal kordiskemisine karşı koruyucudur. Özellikle sol vertebral arterin dominant olması veya karşı taraf karotis veya vertebral arterlerde ciddi darlık bulunması, sağ vertebral arterin hipoplazikolması, inkompletWillis poligonu, hastada çalışmakta olan LİMA-LAD bypass olması ve kronik böbrek yetmezlikli hastada sol kolda aktif kullanılan AV-Fistül bulunmasıdurumunda SSArevaskülarize edilmelidir.(14) Bununla birlikte aciliyet gerektiren diseksiyon veya rüptür durumlarında SSA kapatılabilir, daha sonra sol kolda iskemi veya klodikasyo bulgusu gelişmesi durumunda revaskülarize edilebilir. Bu şekilde revaskülarize edilmeksizin izlenen kişilerde daha sonra %4 oranında revaskülarizasyon gerektiği bildirilmiştir.(15)Revaskülarize edilen LSA de 10 yıllık patensi oranları %97 olarak bildirişmiş, %90 oranında uzun dönemde stenoz gelişmediği bildirilmiştir.(16) SSA' in cerrahi ve endovaskülerrevaskülarizasyonunu karşılaştıran bir çalışmada erken dönem sonuçların benzer olduğu ancak paralel greft kullanılan (chimney greft) grubunda uzun dönemde tip I endoleak riskinin arttığını bildirmişlerdir.(13) SSA revaskülarizasyonuiçin grefte endovasküler olarak sol brakialveya aksiller arter yoluyla retrograd girişim yapılarak chimney veya periscope şeklinde paralel greft teknikleri veya fenestre ya da dallı greftler kullanılabilir.Brakiosefalik artere konulacak greftin çapı genellikle 12 mm' den büyük olacağından aksiller arterden cerrahi olarak yaklaşım daha uygundur. Paralel greft işlemlerinde kaplı nitinol stentler veya kaplı balonla genişleyebilir stentler daha iyi performans göstermektedir. Acil durumlar dışında çıplak stentler kullanılmamalıdır. (17)

Klasik cerrahi revaskülarizasyon teknikleri ise karotis-subklavian arter bypass veya subklavian arter transpozisyonu yapılmasıdır. (Şekil 5)

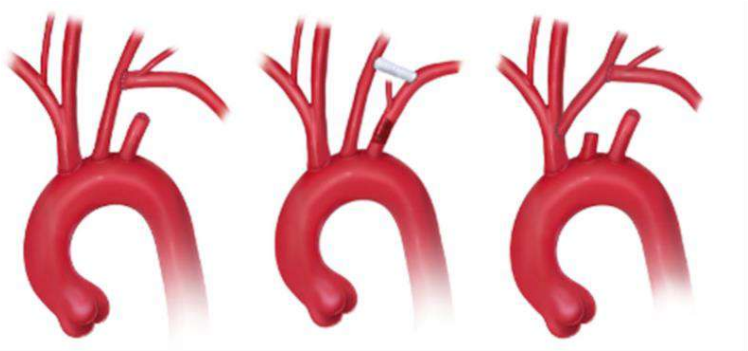

Şekil 5. Arkus aortada zon 2 veya 1'in kapatılması gereken durumlarda sol subklavian arter ve sol karotis arterin revaskülarizasyonu. (Czerny M, Grabenwo¨ger M, Berger T, Aboyans V, DellaCorte A, Chen EP et al.

EACTS/STS Guidelinesfordiagnosingandtreatingacuteandchronicsyndromes of the aortic organ. Eur J CardiothoracSurg 2024; doi:10.1093/ejcts/ezad426.'dan alınmıştır.(18))

Açık cerrahi için yüksek riskli bazı hasta gruplarında zon 1 de kapatılacak ise sol karotis arterin revaskülarizasyonu için sternotomi yapmadan karotid-karotid artere bypass yapılabilir. Sternotomi yapılarak proksimal aortadan 6-8 mm PTFE greftle bypass yapılabilir.

Arkus anevrizmalarında zon 0'ın da kapatılması gerekiyorsa ark dalları genellikle sternotomi ile önce debranching işlemi ve ardından endovasküler stent greft yerleştirilmesi şeklinde yapılmaktadır.(19)Bavaria ve ark. 2013 yılında 104 hastada uyguladıkları hibrid arkus cerrahisinin orta dönem sonuçlarını bildirmişlerdir. Bu hastaların 47'si De Bakey Tip I Diseksiyon nedeniyle opere edilmiştir. Bavaria ve ark bu hastaları Tip I, Tip II ve Tip III Hibrid ark tamirleri olarak 3 grupta incelemiştir (Şekil 6).(20)

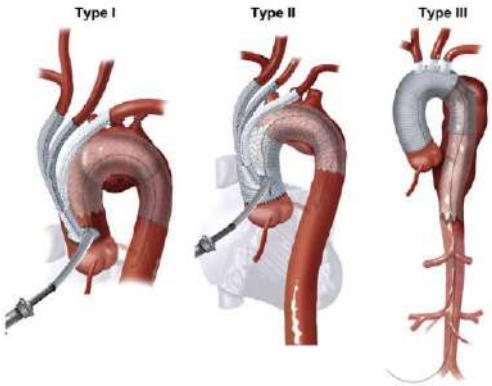

Şekil 6. Tip I, Tip II ve Tip III Hibrid ark tamirleri (Bavaria ve ark.(20))

Tip I grubundaki hastaların %57'si kardiyopulmoner bypassa (CPB'a) girmeksizin proksimal aortaya sideklemp konularak yapılmıştır. Arkus dalları nativ proksimal aortaya dikilmiştir. Bu bölgedeki aort çapının 38 mm'den daha geniş olmaması önemlidir. Tip II grubunda 4 dallı arkus grefti proksimal asendanaortaya dikilmiş ve TEVAR grefti, aortadaki greft landingzone olarak kullanılarak açılmıştır. Tip III grubu hastalarda ise aort anevrizması desendan aortada da devamlılık gösterdiğinde ET şeklinde desendan aortaya greft uzatılır ve 2.ci bir retrograd girişimle desendan aortadaki salim segmente kadar endovasküler stent greft implante edilir. Tip II grubundaki hastalar CPB eşliğinde yapılmış ve bazen kısa süreli sirkülatuararest gerekmiş. Tip III olan hastalarda antegrad veya retrograd serebral perfüzyon yöntemlerini

kullanmışlardır. Hastaların %64'ünde TEVAR grefti 4 dallı greftin 4. dalından antegrad olarak açılmıştır, %25 'inde cerrahi ile eş zamanlı olarak iliofemoralretrograd yaklaşımla açılmıştır ve %11'inde ise operasyondan sonra ayrı seansta retrograd olarak TEVAR yerleştirilmiştir. 30 günlük total mortaliteyi %8 bildirmişler, Tip I grubunda daha yüksek ve %11 saptanmıştır. Tüm ölümler nörolojik sebeplere bağlı gelişmiş. Tüm grupta %6 oranında parapleji gözlenmiş ve %14 oranında hafif dereceli daha sonra tam düzelme gösteren geçici nörolojik olaylar gözlenmiş. Geç dönemde ise 1 hastada tip 2 endoleak gelişmiş. Uzun dönemde Tip II hibrid cerrahi grubu Tip I'e göre daha iyi sağ kalım oranları sağlamış ancak istatistiksel anlamlılık göstermemiş. Reoperasyon 1 hastada gerekmiş (%2,8) ve başarılı şekilde tedavi edilmiş. Sonuçta kompleks cerrahiler gerektiren arkus patolojilerinde güvenli bir şekilde ve iyi orta dönem sonuçlarıyla hibrid cerrahilerin uygulanabileceğini bildirmişlerdir.(20)

TARTIŞMA:

Bavaria ve ark. açık cerrahi ve TEVAR sonuçlarını karşılaştıran çalışmalarında perioperatif mortalitenin endovasküler grupta %2,1 iken açık cerrahi grubunda %11 olduğunu ve TEVAR grubunda anlamlı olarak daha düşük olduğunu bildirmişlerdir. Postoperatif komplikasyonlardan; spinal kordiskemisi (SKİ), respiratuar yetmezlik ve böbrek yetmezliği TEVAR uygulananlarda anlamlı olarak daha düşük bulunurken, TEVAR uygulananlarda periferik vasküler komplikasyonların daha fazla olduğu bildirilmiştir.(21)

Preventza ve ark. arkus aorta anevrizma tamirlerinde klasik cerrahi uygulanan 245 hasta ve zon 0'ın kapatıldığı hibrid ark replasmanı yapılan eğilim skoru ile eşleştirilen 45 hastanın ve sonuçlarını karşılaştırmışlardır. Operatif mortalite cerrahigrubunda %10,3 ve hibrid grupta %10,2 olup her iki grupta benzer bulunmuştur. Nörolojik olaylar hibrid grupta daha fazla olmakla birlikte kalıcı inme açısından gruplar benzer bulunmuştur. Bu sebeple hibrid cerrahi uygulayacak cerrahların kateter ve endovasküler işlem becerilerinin iyi olması gerektiğini vurgulamışlardır. Ortalama 4,5 yıllık takip süresi sonunda sağkalım hibrid grubunda %77,8 iken cerrahi grupta %69,3'tü ve gruplar arasında farklılık izlenmedi. Total sağkalım %70,5 olarak bildirilmiştir. Çalışmada diğer erken postoperatif sonuçlar ve morbiditeler açısından anlamlı farklılık saptanmamıştır.(19)

Modern end organ koruma tekniklerinin kullanıldığı arkus cerrahilerinde açık cerrahi ve endovasküler tedavilerin sonuçlarının karşılaştırıldığı bir kohort çalışmasında her iki grupta 30 günlük, 1yıllık ve 5 yıllık total mortalite oranları benzer bulunmuştur.Postoperatif komplikasyonlar karşılaştırıldığında nörolojik

komplikasyonlar ve kalıcı nörolojik defisit heriki grupta benzer bulunmuşken, pnömoni, kanama ve böbrek yetmezliği TEVAR grubunda daha düşük bulunmuştur.(22)

Yeni nesil TEVAR greftlerinin kullanıldığı vakalarda 30 günlük mortalite oldukça düşüktür; standart vakalarda %1-3 iken zon 0'ında kapatılması gereken vakalarda %10'a kadar yükselmektedir.(23) Rüptür veya aort diseksiyonu patolojilerinde ise TEVAR mortalitesi %22'ye kadar çıkmaktadır.(24)

Takip ve izlem

Hibrid endovasküler işlemler sonrasında hastaların ilk gün yoğun bakımda izlemi ve ek komplikasyon gelişmediyse 2-3. günlerde taburculuğu planlanabilir. Antihipertansif ilaçlarla, öncelikli beta-bloker ve gerekli ise ilave gruplar eklenerek tansiyon kontrolü, 100 mg/gün ASA başlanması, ek paralel stentleme işlemi uygulanması durumunda dual antiplatelet tedavi, hiperlipidemik ise statin grubu antihiperlipidemik ilaçlar medikal tedaviye eklenir.

Takipte taburculuk sonrası1.ayda, sonrasında 6.ayda ve daha sonra 1 yıllık aralıklarla kontrol BTA çekilerek aortun çapları, anevrizma progresyonu, endoleak, revaskülarize edilen dalların patentliği, malperfüzyonlaraçısından ömür boyu takip edilmelidir.

Sekonder Girişimler

TEVAR sonrasında ikincil girişimler genellikle Tip B Aort Diseksiyonu (TBAD) sebebiyle yapılmış girişimlerde daha sıktır. Aortik çap artışı ve anevrizmalaşma, rüptür riski ve false lümen trombozu nedeniyle tekrar girişim gerekebilir. TEVAR grefti distalindeki aort segmentinin stabilizasyonu (abdominal aortadaki intimal yırtığın kapatılması) için bir çıplak stent yerleştirilmesi araştırmacılar tarafından önerilmiş. Bu amaçla iki önemli teknik bildirilmiştir; Staged Thoraco Abdominal and BranchvesseL Endoluminal repair (STABLE) ve Provisional ExTension To Induce Complete ATtachement (PETTICOAT).

Mossop ve ark.klasik TEVAR işlemi sonrası distal aortaya çıplak stent konulması STABLE tekniğini 2005 yılında gündeme getirmiştir(25). Nienaber ve ark. 2006'da TEVAR işlemine ilave olarak veya aşamalı olarak, TBAD sonrasıtrue lümeni komprese olmuş 12 hastada, primer stente göremaksimum 2mm oversizeuygulayarak çıplak stent yerleştirmişlerdir (PETTICOAT). Bir yıllık takip sonunda tekniğin gerçek lümen kollapsını önlediğini ve distal aortik remodelingin daha iyi olduğunu bildirmişlerdir.(26) Daha sonra yapılan karşılaştırmalı çalışmalarda TEVAR sonrası distal ortaya çıplak stent yerleştirilen hastalarda distal aorta ile ilgili komplikasyonların daha az görüldüğü bildirilmiş ve sonraki dönemde tekniğin kullanımı daha yaygınlaşmıştır(27).PETTICOAT tekniği ile ilişkili bir

sistematik review da 11 çalışma, 439 hasta incelenmiş; bunların %9,1'i Tip A diseksiyon iken %90,9'u TBAD dur. Çalışma sonunda PETTICOAT tekniğinin güvenilir olduğu ve seçilmiş hastalarda; komplike dinamik malperfüzyonu olan, false lümenin gerçek lümene belirgin bası oluşturduğu hastalarda kullanımın kısıtlanmasının daha uygun olduğu bildirilmiştir(28). EACTS/STS 2024 kılavuzunda da Sınıf 2a, kanıt düzeyi B öneri ileTBAD da gerçek lümen dekompresyonu TEVAR ile sağlanamıyorsa PETTICOAT tekniğinin düşünülmesi önerilmiştir.(29) 2014 yılında Hofferberth SC ve ark. Stent-Assisted Ballon Induced Intimal Disruption and Relamination in Aortic Dissection Repair (STABILISE) tekniği ile 11 aort diseksiyonu olan hastayı tedavi etmiştir. Bu teknikte Tip A diseksiyonu olan hastalar açık cerrahiye ek olarak retrograd girişimleendovasküler tedavi uygulamışlardır; distal çıplak stenti balonlayarak intimal tabakaların tekrar yaklaştırılmasını ve false lümenin obliterasyonunu sağlamışlardır. Böylece false lümen kapatılması sağlanmış ve torakoabdominal aortada tek bir lümenden distale kan akımı sağlandığı için uzun dönem sonuçları olumlu etkilediğini bildirmişlerdir. Balonlamanın güvenli olup olmadığı konusunda endişeler mevcuttur, bu sebeple ek çalışmalara gereksinim vardır. Bu teknik EACTS/STS kılavuzunda Sınıf 2b, kanıt düzeyi C ile önerilmektedir.(18)

Ayrıca yakın zamanda aort diseksiyonunda distal aortanın stabilizasyonunu sağlamak için özel olarak dizayn edilmiş olan Zenith Dissection Endovascular System (Cook MedicalInc., Bloomington, IN) geliştirilmiştir. Bu modüler sistem kompozit stent greft olup, iki bileşenden oluşur; stent greft komponenti (Zenith® TX2® DissectionEndovascular Graft with Pro-Form®) ve bir çıplak stent komponentinden (Zenith® DissectionEndovascular Stent) oluşmaktadır (Şekil 7). 2018 yılında U.S. Food and Drug Administration (FDA) onayını almıştır. Bu stentlerle amaçlanan spinal kordu besleyen dominant arterlerin korunması ve abdominal aortadaki büyük dalların girişleri kapanmadan stabilizasyon sağlanarak aortun remodelingine katkıda bulunulmasıdır.(30)

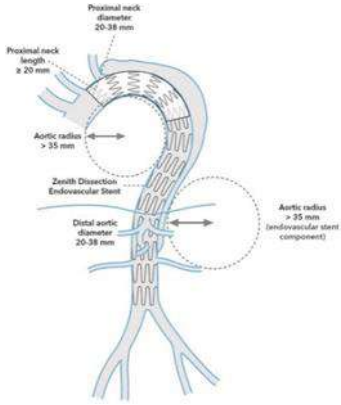

Şekil 7. Diseksiyon Endovasküler Stent Greft Sistemi (Spanos K, Kölbel T. Device profile of the ZenithDissectionEndovascularSystemforaorticdissection. ExpertReview of MedicalDevices. 2019 Jul 3;16(7):541–8.)

Stable II prospektif, nonrandomize, çok merkezli klinik çalışmasının 5 yıllık sonuçları 2022 yılında yayınlandı. Bu hazır stent greft sistemi ile tedavi edilen komplike TBAD diseksiyon ile ilişkili mortalite oranının düşük olduğu (freedom from dissectionrelatedmortality %97,1) ve bu cihazın false lümen trombozuna olumlu etkisi olduğu gözlendi.False lümenin kapatılabilmesi 5 yıl sonunda tüm hastaların %82,1'inde sağlanabilmiştir ve hastaların %70'inde sekonder girişim gerekmemiştir.(31,32)

SONUÇ

Hibrid aort cerrahisi, kompleks aort hastalıklarının yönetiminde önemli gelişme ve çeşitli avantajlar sağlamıştır. Açık ve endovasküler tekniklerin güçlü yönlerini birleştirerek, hibrid operasyonlar daha geniş bir hasta popülasyonu için etkili ve daha az invaziv seçenekler sunmaktadır. Geniş cerrahi eksplorasyon gerektirmeden, daha kısa operasyon sürelerinde, daha az kan kaybı ile mortalite ve morbiditeyi olumlu etkiler. Devam eden araştırma ve inovasyonlar, bu yaklaşımları daha da geliştirecek, sonuçları iyileştirecek ve uygulanabilirliklerini genişletecektir.

Kaynaklar

1. Riambau V, Böckler D, Brunkwall J, Cao P, Chiesa R, Coppi G, et al. Editor'sChoice – Management of DescendingThoracic Aorta Diseases: ClinicalPracticeGuidelines of the EuropeanSocietyforVascularSurgery (ESVS). EuropeanJournal of VascularandEndovascularSurgery. 2017 Jan 1;53(1):4–52.
2. Wanhainen A, Herzeele IV, Goncalves FB, Montoya SB, Berard X, Boyle JR, et al. Editor'sChoice -- EuropeanSocietyforVascularSurgery (ESVS) 2024 ClinicalPracticeGuidelines on the Management of Abdominal Aorto-IliacArteryAneurysms☆. EuropeanJournal of VascularandEndovascularSurgery. 2024 Feb 1;67(2):192–331.
3. Moll FL, Powell JT, Fraedrich G, Verzini F, Haulon S, Waltham M, et al. Management of Abdominal AorticAneurysmsClinicalPracticeGuidelines of the EuropeanSocietyforVascularSurgery. EuropeanJournal of VascularandEndovascularSurgery. 2011 Jan 1;41:S1–58.
4. 2022 ACC/AHA Guidelinefor the Diagnosisand Management of AorticDisease: A Report of the AmericanHeartAssociation/AmericanCollege of CardiologyJointCommittee on ClinicalPracticeGuidelines | Circulation [Internet]. [cited 2025 Jan 16]. Available from: https://www.ahajournals.org/doi/10.1161/CIR.0000000000001106
5. Czerny M, Schmidli J, Adler S, Berg JC van den, Bertoglio L, Carrel T, et al. Editor'sChoice – CurrentOptionsandRecommendationsfor the Treatment of ThoracicAorticPathologiesInvolving the AorticArch: An ExpertConsensusDocument of the EuropeanAssociationforCardio-ThoracicSurgery (EACTS) & the EuropeanSocietyforVascularSurgery (ESVS). EuropeanJournal of VascularandEndovascularSurgery. 2019 Feb 1;57(2):165–98.
6. Kato M, Ohnishi K, Kaneko M, Ueda T, Kishi D, Mizushima T, et al. New graft-implantingmethodforthoracicaorticaneurysmordissectionwith a stented graft. Circulation. 1996 Nov 1;94(9 Suppl):II188-193.
7. Jakob H, Idhrees M, Bashir M. Frozenelephanttrunkwithstraightvascularprosthesis | EndNoteClick [Internet]. [cited 2025 Jan 20]. Available from: https://click.endnote.com/viewer?doi=10.21037%2Facs-2020-fet-60&token=WzM5MTA0NDIsIjEwLjIxMDM3L2Fjcy0yMDIwLWZldC02MCJd.wcd3kmnMwlN4mTj48hBgEzR52UI
8. Ruggieri VG, Vola M, Anselmi A, Verhoye JP. Multibranchedhybriddeviceforfrozenelephanttrunk: Whatdoes it change? J ThoracCardiovascSurg. 2015 Jul;150(1):253–5.

9. Murana G, Campanini F, Orioli V, Pagano V, Santamaria V, DiMarco L, et al. Frozenelephanttrunk in acuteaorticdissection: a literaturereview. Indian J ThoracCardiovascSurg. 2023 Dec;39(Suppl 2):315–24.
10. Ali Aycan Kavala, İlker İnce, A. Kürşat Bozkurt. Endovasküler. 2024th ed. Vol. 1. İstanbul: Kare Tanıtım Grubu; 2024. 257–336 p.
11. Hajibandeh S, Hajibandeh S, Antoniou SA, Torella F, Antoniou GA. Meta-analysis of LeftSubclavianArteryCoverageWithandWithoutRevascularization in ThoracicEndovascularAorticRepair. J EndovascTher. 2016 Aug;23(4):634–41.
12. Johnson CE, Zhang L, Magee GA, Ham SW, Ziegler KR, Weaver FA, et al. Periscopes and wichstenting as an alternative too pencervical revascularization of leftsubclavianarteryduringzone 2 thoracicendovascularaorticrepair. J VascSurg. 2021 Feb;73(2):466-475.e3.
13. Lin F, He Z, Gao J, Huang X, Wang H, Han L, et al. Comparison of surgicalandendovascularleftsubclavianarteryrevascularizationduringthoracica orticendovascularrepair: a systematicreviewand meta-analysis. Front CardiovascMed. 2023;10:1274629.
14. Bradshaw RJ, Ahanchi SS, Powell O, Larion S, Brandt C, Soult MC, et al. Leftsubclavianarteryrevascularization in zone 2 thoracicendovascularaorticrepair is associatedwithlowerstroke risk acrossallaorticdiseases. J VascSurg. 2017 May;65(5):1270–9.
15. Dunning J, Martin JE, Shennib H, Cheng DC. Is it safetocover the leftsubclavianarterywhenplacing an endovascular stent in the descendingthoracic aorta? InteractCardiovascThoracSurg. 2008 Aug;7(4):690–7.
16. Mandigers TJ, de Beaufort HWL, Smeenk HG, Vos JA, Heijmen RH. Long-termpatency of surgicalleftsubclavianarteryrevascularization. J VascSurg. 2022 Jun;75(6):1977-1984.e1.
17. Scali ST, Beck AW, Torsello G, Lachat M, Kubilis P, Veith FJ, et al. Identification of optimal devicecombinationsfor the chimneyendovascularaneurysmrepairtechniquewithin the PERICLES registry. J VascSurg. 2018 Jul;68(1):24–35.
18. Authors/Task Force Members, Czerny M, Grabenwöger M, Berger T, Aboyans V, DellaCorte A, et al. EACTS/STS GuidelinesforDiagnosingandTreatingAcuteandChronicSyndromes of the Aortic Organ. Ann ThoracSurg. 2024 Jul;118(1):5–115.
19. Preventza O, Garcia A, CooleyDA, Haywood-Watson RJL, Simpson K, Bakaeen FG, et al. Total aorticarchreplacement: A comparativestudy of zone

0 hybridarchexclusionversustraditionalopenrepair. J ThoracCardiovascSurg. 2015 Dec;150(6):1591–8; discussion 1598-1600.
20. Bavaria J, Vallabhajosyula P, Moeller P, Szeto W, Desai N, Pochettino A. Hybridapproaches in the treatment of aorticarchaneurysms: postoperativeandmidtermoutcomes. J ThoracCardiovascSurg. 2013 Mar;145(3 Suppl):S85-90.
21. Bavaria JE, Appoo JJ, Makaroun MS, Verter J, Yu ZF, Mitchell RS, et al. Endovascular stent graftingversusopensurgicalrepair of descendingthoracicaorticaneurysms in low-risk patients: a multicentercomparativetrial. J ThoracCardiovascSurg. 2007 Feb;133(2):369–77.
22. Arnaoutakis DJ, Arnaoutakis GJ, Abularrage CJ, Beaulieu RJ, Shah AS, Cameron DE, et al. Cohortcomparison of thoracicendovascularaorticrepairwithopenthoracicaorticrepairusing modern end-organ preservationstrategies. Ann VascSurg. 2015 Jul;29(5):882–90.
23. Makaroun MS, Dillavou ED, Wheatley GH, Cambria RP, Gore TAG Investigators. Five-yearresults of endovasculartreatmentwith the Gore TAG devicecomparedwithopenrepair of thoracicaorticaneurysms. J VascSurg. 2008 May;47(5):912–8.
24. Li J, Stadlbauer A, Terrazas A, Floerchinger B, Pfister K, Creutzenberg M, et al. Mid-TermOutcomes of a HybridApproachInvolving Open Surgery Plus TEVAR of the Descending Aorta in the Treatment of ComplexType A Dissection. ThoracCardiovascSurg. 2022 Dec;70(8):607–15.
25. Mossop PJ, McLachlan CS, Amukotuwa SA, Nixon IK. Stagedendovasculartreatmentforcomplicatedtype B aorticdissection. NatClinPractCardiovascMed. 2005 Jun;2(6):316–21; quiz 322.
26. Nienaber CA, Kische S, Zeller T, Rehders TC, Schneider H, Lorenzen B, et al. Provisionalextensiontoinducecompleteattachmentafter stent-graft placement in type B aorticdissection: the PETTICOAT concept. J EndovascTher. 2006 Dec;13(6):738–46.
27. Hofferberth SC, Newcomb AE, Yii MY, Yap KK, Boston RC, Nixon IK, et al. Combinedproximal stent graftingplus distal bare metal stentingformanagement of aorticdissection: Superiortostandardendovascularrepair? J ThoracCardiovascSurg. 2012 Oct;144(4):956–62; discussion 962.
28. Bertoglio L, Rinaldi E, Melissano G, Chiesa R. The PETTICOAT conceptforendovasculartreatment of type B aorticdissection. J CardiovascSurg (Torino). 2019 Feb;60(1):91–9.

29. EACTS/STS GuidelinesforDiagnosingandTreatingAcuteandChronicSyndromes of the AorticOrgan - The Annals of ThoracicSurgery [Internet]. [cited 2025 Jan 21]. Available from: https://www.annalsthoracicsurgery.org/article/S0003-4975(24)00077-8/fulltext
30. Spanos K, Kölbel T. Device profile of the ZenithDissectionEndovascularSystemforaorticdissection. ExpertReview of MedicalDevices. 2019 Jul 3;16(7):541–8.
31. Lombardi JV, Gleason TG, Panneton JM, Starnes BW, Dake MD, Haulon S, et al. STABLE II clinicaltrial on endovasculartreatment of acute, complicatedtype B aorticdissectionwith a compositedevicedesign. J VascSurg. 2020 Apr;71(4):1077-1087.e2.
32. Lombardi JV, Gleason TG, Panneton JM, Starnes BW, Dake MD, Haulon S, et al. Five-yearresults of the STABLE II studyfor the endovasculartreatment of complicated, acutetype B aorticdissectionwith a compositedevicedesign. J VascSurg. 2022 Nov;76(5):1189-1197.e3.

14. Bölüm

AORTİK KAPAKTA PERKUTAN GİRİŞİMLER

Ümit YÜKSEK*

ÖZET

Giriş:

Aort darlığı modern dünyada en sık görülen kapak hastalığıdır. Nüfus yaşlandıkça sıklığı giderek artmaktadır. Ciddi aort darlığı olan ve komorbiditeleri veya yüksek cerrahi riski nedeniyle cerrahiye gidemeyen hastalarda transkateter aort kapak işlemleri giderek yaygınlaşmaktadır. Bunlar içinde özellikle son 20 yılda transkatater aort kapak implantasyonu (TAVI) öne çıkmaktadır.

Tartışma

TAVI işlemi başlangıçta sadece cerrahi riski yüksek olan aort darlığı hastalarında uygulanırken, kapak teknolojisinin gelişmesi, komplikasyon oranlarının azalması, çalışmaların kısa ve orta dönemli sonuçlarının cerrahi kapak replasmanıyla benzer ve hatta bazen daha üstün sonuçlar vermesiyle birlikte, giderek artan sıklıkta düşük-orta riskli hastalara da yapılmaya başlanmıştır. Aort darlığı hastasının tedavisine karar verilirken hastanın yaşı, cerrahi riski, anatomik ve klinik özellikleri ve önündeki yaşam beklentisi gibi pek çok faktör, kardiyoloji ve kalp damar cerrahisinden oluşan kalp kapak ekibi tarafından değerlendirilmeli ve hastanın da fikri alınarak ortak bir karar verilmelidir. Bu bölümde TAVI işlemi öncesi, sırası ve sonrasında dikkat edilecek hususlar, kapak seçimindeki önemli noktalar, işlem komplikasyonları ve işlem sonrasındaki anti-trombotik tedavi güncel bilgiler ışığında özetlenmektedir. TAVI işlemi öncesi bu hususlar dikkate alınırsa işlem mortalitesi ve komplikasyon oranı daha düşük bir şekilde gerçekleştirilebilir.

Gelecekte, bu işlemin endikasyonları daha da genişleyebilir. Ancak işlem daha genç hastalara yapılmaya başlandıkça uzun dönemde kapak dayanıklılığı ve kapak içinde kapak işlemleri de daha önemli hale gelecektir. Bu konularda özellikle uzun süre takipli daha fazla çalışmaya ve deneyime ihtiyaç gözükmektedir.

* Uz. Dr., İzmir Şehir Hastanesi Kardiyoloji Kliniği
ORCID No: 0000-0003-3435-6788, e-mail no: uyuksek@yahoo.com

Anahtar Kelimeler: Aort darlığı, transkateter girişim, kendi kendine açılabilen transkateter aort kapağı, balonla açılabilen transkateter aort kapağı, kapak dayanıklılığı, vasküler komplikasyon

GİRİŞ

Aort darlığı gelişmiş ülkelerin en sık görülen kapak hastalığı haline gelmiştir. Nüfusun giderek yaşlanmasıyla birlikte sıklığı giderek artmaktadır. 65 yaş üstü nüfusun %2'sinden fazlasında aort darlığı görülmektedir, bu oran 80-89 yaş aralığında %10'a kadar çıkmaktadır (1,2). Geçtiğimiz yüzyılın hemen hemen tamamında ciddi aort darlığının ana tedavisi cerrahi kapak replasmanı olmuştur. Ancak bu operasyon özellikle yaşlı ve komorbiditeleri olan bu hasta grubunda anlamlı bir mortalite riski taşıyordu. Sonuç olarak 2003 Euro HeartSurvey çalışmasının da gösterdiği gibi ciddi aort darlığı olan hastaların %30'una herhangi bir girişim yapılamamaktaydı (3). Geçtiğimiz yüzyılda cerrahi aort kapak replasmanının tek alternatifi perkütan aort balon valvuloplasti işlemiydi.

2002 yılında ilk transkateteraortik kapak implantasyonunun (TAVI) yapılması bu alanda bir dönüm noktası oluşturmuştur. Bu ilk vaka, pulmoneremboli ve alt ekstremiteiskemisi gibi komplikasyonlar sonrası kaybedilse de (4) sonraki 20 yıl içinde TAVI işlemi hızla gelişecek ve yaygınlaşacaktır. Ve sonunda 2019 yılında ABD'de TAVI vaka sayıları cerrahi aort kapak replasmanı (SAVR) sayılarını geçecektir (5).TAVI işlemi başlangıçta cerrahi riski yüksek hastalarda yapılırken, günümüzde düşük ve orta riskli daha genç hastalarda da güvenle uygulanmaya başlanmıştır. Hatta TAVI kapak teknolojisindeki gelişmeler sonucunda artık redo cerrahiye alternatif olarak TAVI kapak içi kapak implantasyonu da yapılabilmektedir (6). En son ESC ve ACC/AHA kapak hastalıkları kılavuzlarına göre TAVI endikasyonlarıTablo 1'de verilmiştir.

Table 1. Güncel TAVI endikasyonları

2020 ACC/AHA Kılavuzu (7)	2021 ESC Kılavuzu (8)
SAVR yerine transfemoral TAVI, bu işlem İçin kontraendikasyonu olmayan >80 yaş ve 10 yıldan az yaşam beklentisi olan daha genç hastalara önerilir. (Sınıf 1A)	TAVI >75 yaş hastalara veya cerrahi riski yüksek (STSPROM/EuroSCORE II >%8) veya cerrahiye uygun olmayan hastalara önerilir. (Sınıf 1A)
TAVI, 65-80 yaş arasında semptomatik ciddi aort darlığı olan ve transfemoral TAVI için anatomikkontraendikasyonu olmayan hastalara önerilir. (Sınıf 1A)	Kalan hastalar için hastanın klinik, anatomik ve işlemle ilgili özellikleri dikkate alınarak SAVR veya TAVI önerilir. (Sınıf 1B)

TAVI İŞLEMİ

2002'de Cribier'in ilk yaptığı vakada lokal anestezi ve bilinçli sedasyon kullanmasından ve hastanın komplikasyonlardan vefat etmesinden sonra genel anestezi ve işlem sırasında transözefajiyal ekokardiyografi kullanımı gibi pek çok yöntem uygulandı. Genel anestezinin entübasyon gerektirmesi ve hastane yatışını uzatmasından dolayı daha sonra tekrar ilk baştaki lokal anestezi ve billinçlisedasyona geri dönülmüştür. Son olarak da 2018'deki bir kayıt çalışmasından gelen veriler anestezi yönteminin işlem başarısı, 30 gün ve 1 yıllık mortaliteyi etkilemediğinin göstermesinden sonra pek çok merkez de bu yöntemi tercih etmeye başlamıştır (9).

TAVI işlemi için en çok tercih edilen girişim yeri femoral giriş bölgesidir. Teknolojik gelişmeler sonrası kılıf çapı 24-25 Fr'ten 14-16 Fr'ye inmiş, bu da vasküler kanama komplikasyonlarını azaltmıştır. Femoral yol tortiosite veya periferikvasküler hastalık nedeniyle kullanılamadığında en çok tercih edilen ikinci yol transapikal yoldur. Ancak bu yolda minimal sol torakotomi gerekeceğinden vasküler komplikasyon riski az olsa da tüm nedenli ölüm riski daha yüksektir. Daha nadir giriş yollari ise direkt aortik girişim ve transaksiller/subklaviyen yaklaşımlardır (10).

Kapak tipleri

Transkateter aort kapakları temel olarak kapak ekspansiyon mekanizmasına göre ikiye ayrılır: kendi kendine açılan kapaklar (SEV) ve balonla açılabilen kapaklar (BEV). Bu kapaklardan bazılarının özellikleri Tablo 2'de verilmiştir.

Tablo 2. TAVI kapakları

Transkateter aort kapakları					
	Kendi kendine açılan kapaklar			Balonla açılan kapaklar	
	Evolut PRO+	Acurate Neo2	Navitor	Myval	Sapien Ultra 3
Çerçeve	Nitinol	Nitinol	Nitinol	Kobalt-Nikel	Kobalt-Krom
Kapak dokusu	Domuz perikardı	Domuz perikardı	Sığır perikardı	Sığır perikardı	Sığır perikardı
Kapak ölçüsü	23,26,29,34	23,25,27	23,25,27,29	20,21.5,23,24.5,26, 27.5,29,30.5,32	20,23,26,29
Kılıf ölçüsü (Fr)	14(23,26,29 mm) 18(34 mm)	14	14(23,25mm) 15(27,29 mm)	14	14(20,23,26 mm) 16(29 mm)
Dizayn	Supraanüler	Supraanüler	İntraanüler	İntraanüler	İntraanüler

TAVI işlemi için pek çok kapak geliştirilmiştir. İlk jenerasyon kapaklardan olan MedtronicCoreValve ve EdwardsSapien kapakları ile başarılı sonuçlar alınsa da bu kapaklarda paravalvuler aort yetmezliği, vasküler komplikasyonlar, ileti bozuklukları ve inme gibi komplikasyonlar sıktı ve bu da prognozu kötü etkiliyordu. Daha sonra aynı firmalar kapaklarını geliştirmişler ve bunların yanı sıra başka firmalar da TAVI kapakları geliştirmiştir. Bunlardan bazıları Tablo 2'de verilmiştir. Medtronic firmasının geliştirdiği Evolut kapakları domuz dokusundan geliştirilen ve kendi kendine açılan (SEV) nikel bir titanyum çerçeveden oluşmaktadır. Bu kapak taşıyıcı bir kateter üzerinden ilerletilir ve hasarlı kalp kapağı bölgesine yanaştırılıp çerçevesi kendiliğinden açılır (11). Edwards firması tarafından üretilen Sapien 3 ve Sapien 3 Ultra kapakları ise sığır dokusundan oluşur ve kobalt-krom bir çerçeveye sahiptir. Bunlar bir balon kateteri üzerinden ilerletilir ve hasarlı aort kapağa yerleştirilirken balon tarafından açılır (12). Bunlar gibi daha yeni çıkan kapaklarla taşıyıcı sistem giriş kılıf çapları küçülmüş böylece kanama komplikasyonları azalmış, kapak çerçeve sistemine eklenen dış etekle deparavalvüler yetmezlik azalmıştır.

İkinci jenerasyon BEV ve SEV tipi kapakları kıyaslayan SOLVE-TAVI çalışmasında bu kapaklarda mortalite, inme, kalıcı pacemaker ihtiyacı ve paravalvüler kaçak bileşik sonlanımı açısından fark olmadığı gözlenmiştir (13). En son çıkan üçüncü jenerasyon BEVve SEV tipi kapakların kıyaslandığı 10174 hastayı kapsayan bir metaanalizde ise 1 yıllık takipte tüm nedenlerden ölümde anlamlı fark bulunmazken, BEV tipi kapaklarda (SAPIEN 3, SAPIEN 3 Ultra, SAPIEN 3 Ultra RESILIA), SEV tipi kapaklara (Evolut PRO, Evolut Pro+ veya Evolut FX) kıyasla inme ve geçici iskemik atak %38, kalıcı

pacemakerimplantasyonu %45, orta ve daha ciddi paravalvüler kaçak ise %57 daha az gözlenirken, orta ve daha ciddi hasta-protez uyumsuzluğu 3.7 kat daha sık, ortalama gradientler daha yüksek, efektif orifis alanı ise daha küçük saptanmış (14). Küçük aortikanulusu olan kadınlarda BEV(SAPIEN) ve SEV(Evolut)'in kıyaslandığı bir çalışmadaysa küçük aortikanülüsü olan hastalarda 1 yıllık takipte BEV ve SEV arasında ölüm, sakat bırakan inme ve kaly yetmezliği yatışı klinik bileşiğinde fark gözlenmezken, SEV tipi kapaklarda anlamlı düzeyde daha az biyoprotez kapak disfonksiyonu ve daha az hasta-protez uyumsuzluğu izlenmiş (15).

HASTANIN TAVI İŞLEMİNE UYGUNLUĞUNUN DEĞERLENDİRİLMESİ

Ciddi aort darlığı saptanan ve kapak değişimi kararı verilen bir hastaya hangi tür kapağın (mekanik/biyoprotez) hangi yöntemle (TAVI/cerrahi) replase edileceği esas olarak kardiyoloji ve kalp damar cerrahisinin de içinde bulunduğu kalp kapak ekibi tarafından ve hastaya da işlemle ilgili detaylar anlatılarak ortak karar verilmelidir. Hastanın cerrahi riski göz önünde bulıundurulması gereken önemli bir faktördür. Bu risk en sık STS-PROM (Society of ThoracicSurgeonsPredicted Risk of Mortality) skoruna göre verilir (16). Alternatif olarak EuroSCORE II risk sistemi(17) de kullanılabilir. STS-PROM riskinin >%8 olması yüksek risk, <%4 olması düşük risk, %4-8 arası orta riskli hastayı tanımlar. İlk başlarda TAVI işlemi sadece cerrahi riski yüksek olan hastalara yapılırken, teknolojinin gelişmesi ve yeni çalışmaların da olumlu sonuçlarıyla birlikte günümüzde düşük-orta riskli hastalara da yapılmaktadır. Yaş da önemli bir faktördür. Genelde daha yaşlı hastalar cerrahi riski daha yüksek olacağından TAVI işlemine daha fazla yönlendirilmektedir. Ancak bu yaşlı popülasyonda da kırılganlığın işlem mortalite ve komplikasyon riskini arttırdığı bilinmektedir.

TAVI&SAVR seçiminde 6 anatomik özellik dikkatle değerlendirilmelidir (18):

- *Koroner arter hastalığı/diğer kapak hastalıkları:* Özellikle ciddi koroner arter hastalığı (SYNTAX skoru ≥ 33) veya diğer kapaklarda ciddi hastalığı olanlarda SAVR tercih edilmeli.
- *Koroner yüksekliği:* Koroner yüksekliğin düşük olması (<10 mm) TAVI işleminde ve ileride muhtemel kapak içi kapak (VIV) işleminde koroner obstrüksiyon riskini arttırır. Koroner yükseklik TAVI kapak implantasyon derinliğine göre düşünülmeli (yüksek implant edilen kapaklarda >12 mm koroner yükseklik bile ilerde TAVI içinde TAVI işlemini engelleyebilir.) Kapak çerçeve yüksekliği de önemlidir.

- *Aortikanulus çapı:* Küçük anulus çapı, SAVR'de hasta-protez uyumsuzluk riskini arttırır, ilk SAVR'de uyumsuzluk gelişmese bile ilerde SAVR içine TAVI yapılırsa risk yüksektir. Küçük anulusu olan hastada ilk olarak TAVI tercih edilirse gradientler daha düşük olur, hasta-protez uyumsuzluk riski de daha azdır. Ancak ilerde TAVI içine TAVI işlemi yapmak gerekirse gradientler yine artacaktır. Küçük anulusu olan hastalarda anulusu ve sol ventrikül çıkış yolunu genişletici cerrahi daha büyük kapak implantasyonuna izin verebilir ve gradienti ve hasta-protez uyumsuzluk riskini azaltır.
- *Valsalva sinüs çapı, sinotübülerbileşke(STB) alanı ve yüksekliği:* Sinüsün ve STB'nin dar ve alçak olması, koroner oklüzyon riski yaratarak TAVI kapak içi kapak işlemini engelleyebilir. (Özellikle de ilk kapak yüksek çerçeveli ise) Dar Valsalva sinüsü, kapak yaprakçıklarıyla koroner ostium arası mesafeyi 4 mm'nin altına düşüren, kapağın çapına yakın çapta sinüs olarak tanımlanır. Bu hastaların yaşam beklentisi ilerde tekrar kapak replasmanı gerektirecek ölçüdeyse bu hastalara aortik kök replasmanı düşünülmeli. Bu işlem cerrahi riski çok artıracaksa da bu hastalara mekanik AVR düşünülebilir.
- *Biküspidaortik kapak:* Bu hastalar genelde TAVI çalışmalarına dahil edilmemiştir. Ayrıca bu hastalarda genelde aort kökü veya asendan aort dilatasyonu da olur ki bu da cerrahiyi tercih etme sebebidir. Önceki çalışmalarda bu hastalarda komplikasyon oranı yüksek olsa da SAPIEN 3 kapağın biküspid ve triküspid kapakta kullanımının kıyaslandığı PARTNER 3 biküspid düşük risk kayıt çalışmasında 1 yılda ölüm, inme, yeniden kardiyovasküler yatış bileşiğinde fark bulunmamıştır (19). Yoon et al. (20) de biküspid anatomide TAVI işleminde kalsifiyeraphe ve aşırı kapakçık kalsifikasyonunu 2 yıllık mortalitenin bağımsız öngördürücüsü olarak tanımlamıştır. TAVI kapaklarının bu morfolojide asimetrik yerleşimini de düşününce kapak dayanıklılığı açısından uzun dönem sonuçları da beklemek gerekmektedir.
- *Asendan aort/aort kökü dilatasyonu:* Asendan aort veya aort kökü çapı>4.5 cm ise ve cerrahi riski düşük ve yaşam beklentisi >10 yıl ise bu hastalara SAVR + asendan aort replasmanı önerilmeli. Aort çapı 4-4.5 cm arasındaysa tedavi bireyselleştirilmeli. İlk SAVR'deasendan aort replase edilmeyecekse, düşük çerçeveli bir kapakla TAVI işlemi yapmak ilerde yapılacak aort replasmanı işlemini kolaylaştıracaktır.

Daha genç yaşlarda TAVI işleminin yapılmaya başlanmasıyla birlikte bu hastaların yaşam beklentisini de düşününce ilerde bu hastalara tekrar kapak

replasmanı gerekebilir. Bu nedenle hastaların sadece o andaki işlem mortalite riski değil taşam boyu riski değerlendirilerek bir plan yapılmalı. Hastalara mümkünse yaşam boyu bir kez sternotomi gerekecek bir strateji benimsenmeli. Hastanının yukarda bahsedilen anatomik özellikleri ve hayat boyu riski kapak işlemlerinin sırasını belirlemede kullanılabilir. İlerde TAVI kapağının çıkarılması veya TAVI kapak içi TAVI işlemi gerekeceği düşünülüyorsa düşük çerçeveli kapaklar ilk olarak tercih edilebilir. Eğer ilerde TAVI içine TAVI işlemi veya SAVR içine TAVI işleminin riski yüksekse ya da SAVR sonrası hasta-protez uyumsuzluğu riski yüksekse, aort kök genişletme veya replasmanıyla birlikte SAVR tercih edilebilir. Bu yapılamıyorsa ve hasta 70 yaşın altında ve oral antikoagulan kullanımını da kabul ediyorsa mekanik AVR tercih edilebilir (18).

Kapak ölçüsünün belirlenmesi:

TAVI öncesi aort anulus çapı bir görüntüleme yöntemiyle mutlaka değerlendirilmelidir. Ölçüsü olması gerekenden küçük seçilen bir protez, paravalvuler yetmezlik riskini arttırırken, fazla büyük seçilen bir protez ise yakında bulunan iletim sistemine zarar verebilir. Aortikanulus çapının değerlendirilmesinde çok kesitli BT altın standart haline gelmiştir. İki boyutlu ekokardiyografi anulus çapını genelde olduğundan daha küçük ölçer, bu da paravalvüler yetmezlik riskini arttırır. Kontrast allerjisi olanlarda BT yerine 3 boyutlu transözefajiyal ekokardiyografi de kullanılabilir.BT'denativ kapak kalsifikasyonu da mutlaka değerlendirilmeli, zira aşırı kalsifikasyon protez kapak apozisyonunu zorlaştırıp paravalvüler yetmezlik riskini arttırır.

İşlem öncesi koroner arter hastalığının değerlendirilmesi:

Aort darlığı ile birlikte koroner arter hastalığı(KAH) sık görülür. Bazı çalışmalara göre SAVR hastalarının %60, TAVI hastalarının %50 kadarında KAH görülür (21). Eğer bypass operasyonu gerektiren ciddi KAH saptanırsa aort darlığı için de SAVR tercih edilmelidir. KAH, aort darlığı hastalarında genel olarak invazif koroner anjiyografi ile saptanır. Koroner BT anjiyografi de tercih edilebilir. Ancak koroner kalsifikasyon BT anjiyografinin tanısal performansını düşürebilir, ki bu duruma da aort darlığı hastalarında sık rastlanır.

KAPAK DAYANIKLILIĞI

TAVI işleminin giderek daha genç hastalarda yapılmasıyla birlikte ve bu hastaların yaşam beklentisi düşünüldüğünde kapakların uzun dönemdeki dayanıklılığı daha önemli hale gelmiştir. Kapak dayanıklılığıyla ilgili sorunlar iki ana başlıkta toplanabilir: biyoprotez kapak disfonksiyonu ve biyoprotez kapak yetmezliği. 2017 yılında yayımlanan uzlaşı raporunda bunlar

tanımlanmıştır (22). Buna göre biyoprotez kapak disfonksiyonu 4 grupta ele alınır.

- *Yapısal kapak bozulması(YKB):* Orta düzeyde YKB (meantransvalvuler gradiyent≥20 mmHg, işlemden 3 ay sonra meangradientte ≥10 mmHg artış veya işlemden 3 ay sonra yeni gelişen veya artan orta düzeyde intraprotez aort yetmezliği), ciddi düzeyde YKB (meangradiyent ≥40 mmHg, işlemden 3 ay sonra meangradiyentte ≥20 mmHg artış veya işlemden 3 ay sonra yeni gelişen veya kötüleşen ciddi intraprotez aort yetmezliği)
- *Yapısal olmayan kapak bozulması:* Üçüncü ayda orta-ciddi hasta-protez uyumsuzluğu (HPU) (orta HPU için endeksli efektif orifis alanı ≤ 0.85 cm^2/m^2, ciddi HPU için ≤ 0.65 cm^2/m^2) veya hafiften fazla paravalvüler kaçak
- *Biyoprotez kapak trombozu:* Protez kapağın herhangi bir parçasında protez kapak disfonksiyonuna sebep olan trombüs gelişimi
- *Enfektifendokardit:*Modifiye Duke kriterlerine göre tanımlanır (23).

Biyoprotez kapak yetmezliği tanımı için ise şu 3 kriterden biri gerekir: 1)YKB'nin sebep olduğu ölüm veya YKB teşhisi sonrası açıklanamayan ölüm, 2)Ciddi hemodinamiği bozan YKB, 3)YKB teşhisi sonrası aort kapağına tekrar girişim yapılması.

Kapak dayanıklılığı açısından TAVI ile SAVR'yi en uzun süre kıyaslayan çalışma düşük riskli hastaların alındığı ve TAVI'de sadece 1. Jenerasyon SEV kapakların kullanıldığı NOTION çalışmasıdır (24). 10 yıllık takipte TAVI ve SAVR arasında mortalite, inme ve miyokard enfarktüsü açısından anlamlı fark bulunmadı. 8 yıl sonunda biyoprotez kapak yetmezliği de benzerdi (SAVR'de%8.7, TAVI'de %10.5, p=0.61). 8 yıllık takip sonunda TAVI'de YKB SAVR'ye göre anlamlı düzeyde daha düşük (%13.9-%28.3), efektif orifis alanı anlamlı düzeyde daha yüksek ve meangradient ise anlamlı düzeyde daha düşük saptanmış. Bu çalışmanın bir kayıt çalışması olduğu ve 8 yılda hastaların çoğunun kaybedildiği düşünüldüğünde bu sonuçlara yine de temkinli yaklaşmak gerekir. Daha önce yapılan çalışmalarda ise TAVI'de YKB 1 yılda %5-10, 5 yılda %12-20, 8 yılda ise %13-23 arasında değişmektedir (25). Cerrahi biyoprotez kapaklarda ise YKB genelde 8 yıldan sonra başlar ve 10 yıldan sonra hızlı bir şekilde artar (10 yılda %6, 15 yılda %18.3, 20 yılda %48) (26).TAVI ile SAVR'yi kıyaslayan 5 yıl takipli bir başka kayıt çalışmasında ise 5 yıl takip sonunda BEV (SAPIEN 3) ile SAVR arasında YKB açısından fark bulunmazken, SEV (CoreValve) ile SAVR'ye göre çok daha az YKB saptanmış (%2.2-%4.38,p=0.04) (27,28).

TAVI Kapak içine Kapak İşlemi:

TAVI kapak içine kapak (ViV) işlemi biyoprotez kapak disfonksiyonu geliştiğinde cerrahi işleme göre daha az invazif olduğu için yaygınlaşmaya başlamıştır. Genelde küçük kapak çaplarında (<23 mm), özellikle işlem sonrası yüksek gradient riski varsa veya hasta-protez uyumsuzluğu olan hastalarda SEV, koroner giriş yeri korunmasının önemli olduğu, ya da kısa sinotübüler bileşkesi veya küçük asendanaortası olan hastalarda ise BEV tercih edilebilir (29). ViV kapak seçiminde Vinayak tarafından geliştirilmiş bir uygulama programından da faydalanılabilir (30).

ViV TAVI işlemi yapılan 459 hastanın kaydedildiği bir kayıt çalışmasında, BEV kapaklarla SEV kapaklara göre daha fazla hasta-protez uyumsuzluğu gözlenmiş (31). Ayrıca ViV TAVI, redo SAVR ile kıyaslandığında ViV TAVI yapılan hastalarda daha az majör adverskardiyovasküler olay ve daha az rehospitalizasyon görülmüş (31). Yine kafa kafaya ViV TAVI ile re-SAVR'nin kıyaslandığı bir başka çalışmada ise ViV TAVI hastalarında 30 günlük mortalite (%2.7-%5.0) ve majör kanama oranları (%3.8-%50) anlamlı düzeyde daha az bulunmuş. Ayrıca ViV TAVI yapılan hastaların hastane yatış süreleri de daha kısa saptanmış (32).ViV TAVI işleminde önemli bir risk hayatı tehdit eden bir komplikasyon olan akut koroner obstrüksiyondur, bu işlemlerin %2.3'ünde görülebilir. Bunun temel mekanizması ilk implante edilen kapağın bir yaprakçığının işlem sırasında yer değiştirip ostiumu tıkamasıdır. Bu hayati komplikasyonu azaltmaya yönelik teknikler gelişim aşamasındadır. Başarılı bir ViV TAVI işlemi için uygun kapağın seçimi ve doğru pozisyona yerleştirilmesi bu nedenle de çok önemlidir.

Biyoprotezdisfonksiyonu/yetmezliğinde diğer bir tedavi seçeneği kapağın cerrahi olarak eksplante edilmesidir. Ancak bu işlemin mortalitesiViV TAVI işlemine göre daha yüksektir. EXPLANTORREDO-TAVR uluslararası kayıt çalışması 181 TAVI eksplant hastasıyla 215 ViV TAVI hastasını kıyaslamıştır (33). Hem 30 günlük mortalite (%13.6-%3.4) hem de 1 yıllık mortalite (%32.4-%15.4) TAVI eksplant yapılan hastalarda daha yüksek saptanmıştır. Bu nedenle sadece bazı özel durumlarda TAVI eksplantı tercih edilebilir (Tablo 3) (34)

Tablo 3. TAVI eksplantı yerine ViV TAVI tercih edilebilecek durumlar

	ViV TAVI	TAVI eksplantasyonu
İleri yaş	√	**X**
Komorbiditeler	√	**X**
Yüksek cerrahi risk	√	**X**
Hasta-protez uyumsuzluk riski	**X**	√
Porselen aort	√	**X**
Asendan aort anevrizması	**X**	√
Herhangi başka bir cerrahi işlem	**X**	√
Anatomik faktörler		
Anülerçap(küçük indeks kapak)	**X**	√
Yüksek koroner obstrüksiyon riski	**X**	√
Biyoprotez kapak disfonksiyon tipi		
Yapısal kapak bozulması	√	**X**
Ciddi hasta-protez uyumsuzluğu	**X**	√
Ciddi paravalvüler kaçak	**X**	√
Endokardit	**X**	√
Tromboz	**X**	√

KOMPLİKASYONLAR

Vasküler Komplikasyonlar:

TAVI sonrası vasküler giriş yeri komplikasyonları en sık görülen komplikasyonlar arasındadır. Hematom, diseksiyon, perforasyon ve psödoanevrizma gibi vasküler komplikasyonları hepsi görülebilir. Bu komplikasyonlar hem kısa dönem hem de uzun dönem prognozu kötü etkileyebilir. Bu nedenle işlem sonrası arteriotomi bölgesini kapatmak için bir vasküler kapatma cihazı kullanılması önerilir. En çok kullanılan da dikiş temelli bir kapatma cihazı olan PercloseProGlide (AbbottVascular)'dır. İlk jenerasyon TAVI kapaklarıyla yapılan işlemlerde majör vasküler komplikasyon oranı %12 civarındaydı (35). Ancak daha sonra çıkan yeni jenerasyon kapaklarla ve daha küçük ve daha esnek taşıyıcı sistem ve kılıflarla bu oranlar düşmüştür. Çok kesitli BT ile periferikvasküler yapıların işleme uygunluğunun değerlendirilmesinin de bunda etkisi olmuştur. 2020 yılında yapılan bir metaanalizde yeni jenerasyon kapak sistemleriyle birinci jenerasyon kapaklara göre anlamlı derecede daha düşük vasküler komplikasyon oranları saptanmıştır (%5.4-%11.5) (36).

Paravalvüler aort yetmezliği (Paravalvüler kaçak):

TAVI işlemi sonrası paravalvüler aort yetmezliği (PAY), genellikle kapağın aortikanulusa uygunsuz apozisyonundan kaynaklanır. İlk jenerasyon kapaklarla çok sık bir komplikasyon olarak karşımıza çıkarken kapak dizaynında yapılan iyileştirmeler sonucunda en son çıkan kapaklarda sıklığı çok azalmıştır. Yapılan bir metaanalizegöre ilk jenerasyon kapaklarda paravalvüler kaçak %12

civarında görülürken bu oran yeni çalışmalarda %2 ve hatta daha altına inmiştir (36). Çoğu durumda paravalvüler aort yetmezliği hafifken bunun prognostik bir önemi yoktur, ancak bazı vakalarda görülen orta-ciddi paravalvüler kaçak mortaliteyi arttırır (37). PAY için risk faktörleri arasında nativ kapak kalsifikasyonu, kapakçık asimetrisi, protez malapozisyonu veya olması gerekenden küçük ölçüde seçilmesi ve SEV kapaklar sayılabilir. SEV kapaklar anüler kalsifikasyondan daha çok etkilenir ve kalsifikasyon sıklıkla bu kapakların tam açılmamasına sebep olur. Tedavi seçenekleri arasında balon post-dilatasyonu, TAVI ViV işlemi, tıkaçlarla perkütan kapatma sayılabilir (38).

İnme:

İnme, TAVI işleminin en korkutucu ve prognozu kötü etkileyen komplikasyonlarından biridir. Gerçek dünya verilerine göre TAVI işlemi sonrası inme oranları SAVR sonrası inme oranlarıyla benzerdir ve hastane içinde %1-2 civarında görülür (39). 2011-2017 arası 101430 TAVI yapılan hastayı kapsayan STS/ACC TVT kayıt çalışmasında da 30 günde inme oranı %2.3, geçici iskemik atak oranı %0.3 saptanmıştır (40). Ayrıca bu inme oranının zaman içinde azalmadığı da görülmüştür. İnme görülmesi, 30 günlük mortaliteyi bu çalışmada 6 kat arttırmıştır. TAVI sonrası serebrovasküler olaylar genelde işlemden sonraki ilk 24 saat içinde gerçekleşir, ilk 24 saat içindeki olayları akut, ilk 30 gün içindeki olayları subakut olarak tanımlayabiliriz. İlk 30 günden sonraki serebrovasküler olaylar ise genelde işlemle değil, atriyalfibrilasyon, periferikvasküler hastalık gibi komorbiditelerle ilişkilidir (41).

TAVI işlemi sonrası serebrovasküler olayları azaltmak için bazı serebralemboli koruma cihazları geliştirilmiştir. Bunlardan en bilinenleri Sentinel ve Emblok cihazlarıdır. Ancak bu cihazların kullanıldığı çalışmaların hiçbirinde şu ana kadar klinik serebrovasküler olayların azaldığı gösterilememiştir. Bunlardan en büyüğü 3000 hastanın randomize edildiği ve Sentinel cihazının kullanıldığı PROTECTED TAVR çalışmasıdır (42). Bazı çalışmalar ise hala devam etmektedir (BHF PROTECT TAVI çalışması gibi).

İletim sistemi bozuklukları:

TAVI işlemi sonrası ileti sistemi sorunları sıklıkla yüksek dereceli atrioventriküler blok veya yeni sol dal bloğu(LBBB) şeklinde görülür. Temel mekanizma aort anulusunailetim sisteminin, özellikle de AV nod ve His demetinin, yakınlığı sebebiyle TAVI kapak ekspansiyonu sırasında hasar verilmesidir. Genelde bunların yarıya yakını düzelir ve kalıcı pacemaker ihtiyacı olmaz (43). Genel olarak SEV kapaklarla BEV kapaklara kıyasla daha

fazla iletim bozukluğu ve kalıcı pacemaker ihtiyacı görülür(Evolute R ve PRO kapaklarda %12-20 kalıcı pacemaker ihtiyacına karşılık, Sapien 3 ve Sapien 3 ULTRA kapaklarda %4.4-6.5) (44,45). Bu durum esas olarak kapak implantasyon derinliğine ve ekspansiyon şeklinin iletim sistemine verdiği hasarın derecesinin farklı olmasına bağlanır. BEV hastalarında SAVR ile benzer oranda kalıcı pacemaker ihtiyacı görülürken, LBBB anlamlı derecede daha yüksektir (%22-%8) (45). SEV kapaklarda ise kalıcı pacemaker ihtiyacı SAVR'ye göre daha yüksektir (%17-%8) (44). Kapak tipi dışında bazı klinik faktörler de iletim bozukluğu riskini arttırabilir. Bazal ekokardiyografide kısa membranözseptum, LVOT eksentrisitesi, ciddi anüler kalsifikasyon, EKG'de sağ dal bloğu ve TAVI işleminde implantasyon derinliği işlem sonrası kalıcı pacemaker ihtiyacını arttırır (46-48). Bir SEV türü kapak olan EVOLUTE ile denenen yeni bir implantasyon tekniği (sağ ve sol küspü örtecek şekilde projeksiyonla implantasyon) ile geleneksel 3 küsplüimplantasyon tekniğine göre daha yüksek derinlikte implantasyon sağlanarak 30 günlük yeni LBBB gelişiminde (%12.9-%5.8) ve kalıcı pacemaker ihtiyacında (%17.8-%6.4) anlamlı azalma sağlanmıştır (49,50). Benzer bir teknikle bir BEV tipi kapak olan Sapien 3'te de 30 günlük kalıcı pacemaker ihtiyacında azalma sağlanmıştır (51).

Çoğu iletim sistemi bozukluğu TAVI sonrası ilk birkaç günde görülür (genelde de taburculuk öncesi), işlemden 2 haftadan sonra ciddi AV blok görülmesi çok nadirdir (52). Rodes-Cabau et al. TAVI sonrası yeni gelişen LBBB'de bir tedavi algoritması önermiştir. Buna göre TAVI sonrası 2. günde persistan LBBB gelişen ve QRS süresi ≤ 150 msn ve PR süresi ≤ 240 msn olan hastalar güvenle taburcu olabilir ve bunlara 2-4 hafta sonra sürekli EKG monitorizasyonu planlanabilir. QRS süresi >150 msn ve PR interval süresi >240 msn olan hastalar ileriki dönemde yüksek dereceli AV blok için yüksek risklidirler. Bunlara profilaktif kalıcı pacemakerimplantasyonuna karar vermek için sürekli EKG monitorizasyonu veya elektrofizyolojik çalışma planlanmalı. Eğer ilk 24 saatte QRS veya PR interval süresinde ≥20 msn uzama görülürse, bunlara da EPS, sürekli EKG monitörizasyonu veya direk kalıcı pacemakerimplantasyonu düşünülebilir (53).

TAVI sonrası koroner girişim ve akut koroner oklüzyon:

REVIVAL çalışmasında TAVI sonrası hastaların %96 kadarında, TAVI kapak cinsinden bağımsız olarak perkütan koroner girişim başarıyla yapılabilmiştir (54). RE-ACCESS çalışmasında ise TAVI sonrası koroner kanülasyon başarısızlığı vakaların %7.7'sinde saptanmıştır. Bu çalışmada TAVI implantasyon derinliği ve Valsalva çapına göre fazla büyük seçilmiş TAVI

kapağı, başarısız koroner kanulasyon için bağımsız risk faktörü olarak tespit edilmiştir (55). İleride koroner girişimi zorlaştırmamak için TAVI işlemi sırasında bazı teknik özelliklere dikkat etmek gerekir(56):

- Genellikle koroner altı çerçeve pozisyonu olan bir TAVI kapağı tercih edilir.
- Özellikle de aort kökü dar olan hastalarda supraanüler dizaynlı bir kapak kullanılacaksa komisür hizalama mutlaka yapılmalı.
- Koroner ostiumu kaplayan stentler için özellikle büyük açık hücreli TAVI kapaklar daha kullanışlıdır.

TAVI sonrası akut koroner oklüzyon çok nadir görülen bir komplikasyondur (<%1). Ancak ViV TAVI yapılan hastalarda bu oran %2.3'e kadar çıkabilir ve bu hastalarda 30 günlük mortalitede %50'ye kadar çıkabilir (57,58). TAVI'de akut koroner oklüzyon yönünden yüksek riskli hastalarda, koruyucu bir önlem olarak koroner ostiuma az şişirilmiş bir stent yerleştirilmesi (baca stentleme yöntemi) bildirilmiştir (59).

Subklinik kapak trombozu:

Subklinik kapak trombozu TAVI sonrası görülebilir. Ancak bunun klinik olaylarla veya kapak gradient artışıyla ilişkisi gösterilmemiştir (60). PARTNER-3 çalışmasının BT alt çalışmasında ise, subklinikbiyoprotez kapak trombozu ilk 1 ayda TAVI sonrası SAVR'ye kıyasla daha fazla gibi görülmektedir (%13-%5). Ancak bu oranlar 1 yıllık takipte benzerdir (%28-%20, p=0.19) Gradientlerde de TAVI ve SAVR arasında fark yaratmadığı gözlenmiştir (61).

ÖNEMLİ TAVI ÇALIŞMALARI

TAVI çalışmalarını BEV ve SEV kapakların SAVR'yle kıyaslandığı ve de hastaların riskine göre yüksek, orta ve düşük riskli hastalardaki çalışmalar olarak ayırabiliriz. Yüksek riskli hastaların çalışmalarında genelde sonlanım noktası tüm nedenlerden ölüm olmuştur. Yüksek riskli hastalarda 1 yıl takip sonunda BEV ile TAVI SAVR'yenon-inferior (62), SEV ile TAVI ise SAVR'den üstün bulunmuştur (63). Ve bu çalışmaların sonucunda TAVI yüksek riskli hastalarda FDA onayı almıştır. 5 yıl takip yapılan bir başka BEV çalışmasında ise BEV ile SAVR arasında 5 yılda mortalite benzer çıkmıştır (%62.4-%67.8, p=0.76) (64). SEV çalışmasında da 5 yıllık takipte SEV ile SAVR mortalite açısından benzer çıkmıştır (%39.5-%39.7, p=0.80) (65). Yüksek riskli hastalardaki BEV çalışmasında BEV ile SAVR'ye kıyasla daha fazla inme görüldüğünden orta riskli hastalarda yapılan çalışmalara primer

sonlanım noktası olarak tüm nedenlerden ölümün yanına sakatlık yaratan inme de eklenmiştir (66). Hem BEV hem SEV'le orta riskli hastalarda yapılan çalışmalarda BEV ve SEV ile TAVI, SAVR'ye bu sonlanımlar açısından non-inferior bulunmuştur (67,68). Orta riskli hastalarda 5 yıl takipli BEV çalışmasında da SAVR ile mortalite ve sakatlayan inme sonlanımı açısından benzer sonuç çıkmıştır (%43.4-%47.9) (69). SEV ile yapılan SURTAVI orta risk çalışması da 5 yıl takipte SEV ile SAVR arasında fark bulmamıştır (%30.8-%31.2) (70).

Düşük riskli hastalara gelince, bu hastalarda yapılan BEV çalışması sonlanım noktasına ölüm ve inmenin yanına rehospitalizasyonu eklemiştir. Ve bu bileşik sonlanım açısından BEV ile TAVI, SAVR'ye üstün gelmiştir (71). SEV çalışmasında ise primer sonlanım ölüm ve sakatlık yaratan inme olarak sabit bırakılmıştır ve bu sonlanımda SEV, TAVR'ye düşük riskli hastalarda non-inferior bulunmuştur (72). BEV ile 2 yıl takip sonuçları ve SEV ile 3 yıl takip sonuçları da müspet gelince, düşük riskli hastalarda da FDA onayı alınmıştır (73,74). Bu son 2 çalışmada BEV ve SEV ile erken dönemde(ilk 1 yılda) mortalite, inme, hastanede yatış açısından SAVR'ye göre daha avantajlı oldukları gözlenmiştir. BEV çalışmasında 2 yıl sonunda bu avantaj kaybolurken, SEV çalışmasının 3 yıllık sonuçları SAVR'ye göre daha da iyi gelmiştir (74). Sadece birinci jenerasyon SEV tipi kapakların kullanıldığı, düşük riskli hastaların alındığı ve daha önce bahsedilen NOTION çalışmasında ise 10 yıl takipte ölüm, MI ve inme yönünden TAVI ile SAVR arasında fark saptanmamıştır (24).

Sadece 7 randomize çalışmanın dahil edildiği ve 7700 civarında hastayı kapsayan bir metaanaliz SEV ve BEV ile yapılan TAVI ile SAVR'yi kıyaslamıştır. Ortalama takip 5.7 yıldır. Primer sonlanım olan total mortalite&sakat bırakan inme açısından TAVI ile cerrahi arasında fark saptanmamıştır. Sadece mortalite ve sadece inme açısından değerlendirildiğinde de iki grup arasında anlamlı fark görülmemiş (ve bu durum cerrahi risk grubuna göre, yani düşük-orta-yüksek riskli hastalar için, de değişmemiş). Kalıcı pacemaker ihtiyacı TAVI grubunda cerrahiye göre göre 1.98 kat daha yüksek oranda gerekmiş (özellikle de SEV grubunda riskin 2.8 kat daha fazla olduğu görülmüş). Kapak trombozu açısından TAVI ile SAVR arasında anlamlı fark saptanmamış. Ancak SEV hastalarında kapak trombozu BEV hastalarından anlamlı düzeyde %58 daha az saptanmış. Kapak gradientleri değerlendirildiğinde TAVI'de ortalama gradientlerSAVR'den hafif ama anlamlı olmayan düzeyde daha az saptanmış (fark 1.4 mmHG). Kapak gradientleri SEV kapaklarda cerrahi gruptan anlamlı düzeyde daha düşük, BEV kapaklarda ise anlamlı düzeyde daha yüksekbulunmuş. Ancak bu metaanalizin yazarları,

çalışmalar arasında pacemaker ihtiyacı ve kapak gradientleri yönünden ciddi heterojenite olduğunu belirtmişlerdir (75).

TAVI HASTALARINDA ANTİ-TROMBOTİK TEDAVİ VE KANAMA RİSKİ

TAVI hastalarında geçmişten günümüze tekli anti-platelet, ikili anti-platelet tedavi ve oral anti-koagulan(OAK) tedavinin (vitamin K antagonisti ve direkt oral anti-koagulanlar) kıyaslandığı pek çok çalışma yapılmıştır. Bunları değerlendirirken TAVI hastalarını oral antikoagulasyon için endikasyonu olan ve olmayan hastalar olarak ikiye ayırmak faydalı olacaktır. Tablo 4 bu çalışmaları özetlemektedir (76).

2021 ESC Kapak Hastalıkları kılavuzu, eğer OAK endikasyonu yoksa, TAVI sonrası tekli anti-platelet tedavi (75-100 mg/gün aspirin veya 75 mg/gün klopidogrel) önermektedir (Sınıf 1A öneri düzeyiyle). OAK endikasyonu olan hastalarda ise uzun dönemli tekli OAK önerilir (Sınıf 1B öneri). TAVI sonrası ikili anti-platelet tedavi ise sadece 3 ay içinde koroner stent öyküsü olan hastalara kanama riskine göre 1-6 ay önerilir. Sonrasında ise tekli anti-platelet tedavi ile ömür boyu devam edilir (8). 2020 ACC/AHA kılavuzunda ise, TAVI sonrası, OAK endikasyonu olmayan hastalara tekli anti-platelet tedavi (tercihen aspirin) önerilmektedir. Bu kılavuz ayrıca, OAK endikasyonu olmayan ve kanama riski düşük TAVI hastalarına en az 3 ay INR düzeyi 2.5 civarı hedeflenerek OAK kullanılabileceğini belirtmektedir. OAK endikasyonu olan hastalara ise ömür boyu OAK veya direkt oral antikoagulan (DOAK) önerilir (7).

TAVI hastalarında anti-trombotik tedaviyi ve süresini seçerken hastaların kanama riskine göre de tedavi bireyselleştirilebilir (76). TAVI sonrası kanama riskini saptamak için birtakım skorlama sistemleri önerilmiştir. Bunlardan biri Navarese et al. tarafından önerilen PREDICT-TAVR skor sistemidir (84). Bu skorlama sisteminde 6 faktör değerlendirilir: işlem öncesi hemoglobin değeri, serum demir düzeyi, ana femoral arter çapı, kreatininklirensi, TAVI sonrası ikili anti-platelet kullanımı ve OAK kullanımı. Bu sistemin HAS-BLED gibi daha bilinen kanama sistemlerine kıyasla kanamayı daha iyi sınıflayabildiği iddia edilmektedir. Bir başka kanama skor sistemi ise yapay zeka kullanılarak Çin'de geliştirilmiştir, ve özellikle TAVI sonrası geç dönemde majör kanamayı öngörür (85). Yine yapay zeka kullanılarak geliştirilen bir başka model ise BleNet sistemidir, ve bu sistem, temel, işlemsel ve işlem sonrası toplam 56 özelliği değerlendirir (86). BleNet sisteminin PREDICT-TAVR skor sistemi ile benzer etkinlikte olduğu belirtilmektedir.

Tablo 4. TAVI hastalarında anti-trombotik tedavileri kıyaslayan randomize çalışmalar

Çalışma ismi	Hasta sayısı	Hasta grubu	Denenen tedavi	Kontrol grubu	Sonlanım Noktası
ARTE (77)	222	OAK endikasyonu olmayan TAVI hastaları	Aspirin+ Klopidogrel	Aspirin monoterapisi	90 günde ölümü MI, inme, GIA veya majör/hayatı tehdit eden kanama (%15.3-%7.2, p=0.065)
POPULAR TAVI Cohort A (78)	665	OAK endikasyonu olmayan TAVI hastaları	Aspirin monoterapisi	Aspirin + Klopidogrel	Iki primer sonlanım noktası: Tüm kanamalar (%15.1-%26.6, RR=0.57, p=0.001) İşlemle ilişkili olmayan kanamalar (%15.1-%24.9 RR=0.61, p=0.005)
POPULAR TAVI Cohort B (79)	313	OAK endikasyonu olan TAVI hastaları	VKA veya DOAK	OAK + Klopidogrel	Iki primer sonlanım noktası: Tüm kanamalar (%21.7-%34.6, RR=0.63, p=0.01) İşlemle ilişkili olmayan kanamalar (%21.7-%34.0, RR=0.64, p=0.02)
ATLANTIS Stratum 1 (80)	451	OAK endikasyonu olan TAVI hastaları	Apiksaban	VKA	Bileşik sonlanım: SSS dışı embolizm, intra kardiyak veya kapak trombozu, derin ven trombozu, hayati, sakat bırakan ya da majör kanama Ölüm, MI, inme veya GİA, (%22-%21.9,p>0.05)
ENVISAGE-TAVI AF (81)	1426	OAK endikasyonu olan TAVI hastaları	Edoksaban	VKA	Bileşik sonlanım: Tüm nedenlerden ölüm, MI, iskemik inme, sistemik tromboemboli, kapak trombozu veya majör kanama (%17.3-%16.5, non-inferiorite P=0.93)

						Etkinlik sonlanımı: Ölüm veya Tromboembolik olay (Inme, MI,
GALILEO (Erken sonlandırıldı,hastaları 82)(**%12.7-%9.5**, HR=1.35, p=0.04) Güvenlik sonlanımı: Majör, hayati, sakat bırakan kanama (%5.6-%3.8, HR=1.50,p>0.05)	1644	OAK endikasyonu olmayan TAVI	Rivoraksaban + Aspirin	Klopidogrel + Aspirin	semp kapak trombozu, SSS dışı sistemik emboli, pulmoner emboli, derin ventrombozu)	
ADAPT-TAVR (83)	229	OAK endikasyonu olmayan TAVI	Edoksaban	Aspirin + Klopidogrel	4 boyutlu BT görüntülemede kapak yaprakçık tromboz insidansları (%9.8-%18.4, p=0.076)	
ATLANTIS Stratum 2 (80)	1049	OAK endikasyonu olmayan TAVI hastaları	Apiksaban	Aspirin ve/veya Klopidogrel	Bileşik sonlanım: intrakardiyak/kapak trombozu, derin ventrombozu, hayati dışı emboli, pulmoneremboli, Olüm, MI, inme, GIA, SSS sakat bırakan veya majör kanama (%16.9-%19.3, HR=0.88, p=0.57)	

GİA: Geçici iskemik atak, SSS: Santral sinir sistemi, RR:Riskratio (risk oranı), HR:Hazardratio (tehlike oranı)

GELECEKTEN BEKLENTİLER

Asemptomatik ciddi aort darlığı olan hastalarda en son ESC'nin 2021 kapak hastalıkları kılavuzu (8), sadece 3 durumda aort kapak replasmanı önermektedir: çok ciddi aort darlığı varsa (ortalama gradient>60 mmHg), sol ventrikülsistolikdisfonksiyonu varsa veya takipte BNP 3 kattan fazla yükselmişse. Bu kriterlerin dışında kalanlarda girişim tartışmalıdır. Bu konuda TAVI ile yapılan önemli çalışmalardan biri olan EARLY TAVR çalışmasında, asemptomatik ciddi aort darlığı olan hastalarda SAPIEN 3/S3 Ultra kapakları 901 hastada kullanılmış ve TAVI yapılan grupta sadece klinik izlem yapılan gruba kıyasla ortalama 3.8 yıl takip sonunda ölüm, inme ve kardiyovasküler yatıştan oluşan primer sonlanım noktasında %50 anlamlı azalma görülmüştür

(87). Gelecekte asempmtomatik ciddi aort darlığı hastalarında TAVI işleminin yaygınlaşması muhtemeldir. Orta aort darlığı bir başka belirsiz alandır. Orta düzeyde semptomatik aort darlığı olan hastalarda mortalite hafif aort darlığı olan hastalardan yüksektir. (Düşük EF'si olanlarda bu daha belirgindir) Bu nedenle bu grupta TAVI işleminin faydası olup olmayacağı da halihazırda devam eden çalışmalarla değerlendirilmektedir.

Aort yetmezliğinde görülen bazı anatomik özellikler (kalsifikasyon olmaması, büyük anulus gibi) kapağın yerleşmesini zorlaştırıp kapak embolizasyon riskini arttırabilir. Bu nedenle TAVI çalışmalarında aort yetmezliği hastaları dışlanmıştır. Yine de STS/ACC TVT kayıt çalışmasında 2011-2014 arası off-label TAVI vakalarının %40'ı pür aort yetmezliği vakalarıdır (88). Bu konuda yapılan ilk çalışmalardan birinde pür ciddi aort yetmezliği için TAVI yapılan pek çok hastada yeniden aort yetmezliği gelişmiş ve ikinci bir kapak replasmanı gerekmiştir (89). Ancak daha yeni jenerasyon kapaklarla yapılan çalışmalar umut vericidir (90). Ancak bunda da yüksek kalıcı pacemaker ihtiyacı (%21) görülmüştür.

Kapak dayanıklılığı da özellikle düşük riskli genç hastalarda önemli bir bilinmez olarak görünmektedir. Bu konuda da uzun süre takipli daha fazla çalışmaya ihtiyaç vardır. Son olarak TAVI sonrası anti-koagulan rejiminin optimizasyonu ile ilgili de daha fazla çalışma önümüzdeki dönemde beklenebilir.

REFERANSLAR

1) Otto CM, Lind BK, Kitzman DW, Gersh BJ, Siscovick DS. Association of aortic valve sclerosis with cardiovascular mortality and morbidity in the elderly. N Engl J Med. 1999;341(3):142–147.
2) Eveborn GW, Schirmer H, Heggelund G, Lunde P, Rasmussen K. The evolving epidemiology of valvular aortic stenosis: the Tromsø study. Heart. 2013;99:396–400.
3) Iung B, Baron G, Butchart EG, Delahaye F, Gohlke-Bärwolf C, Levang OW, et al. A prospective survey of patients with valvular heart disease in Europe: the Euro Heart Survey on Valvular Heart Disease. Eur Heart J. 2003;24(13):1231–1243.
4) Cribier A, Eltchaninoff H, Bash A, et al. Percutaneous transcatheter implantation of an aortic valve prosthesis for calcific aortic stenosis: first human case description. Circulation. 2002;106(24):3006–3008.
5) Carroll JD, Mack MJ, Vemulapalli S, et al. STS-ACC TVT registry of transcatheter aortic valve replacement. J Am Coll Cardiol. 2020;76(21):2492–2516.
6) Webb JG, Murdoch DJ, Alu MC, et al. 3-year outcomes after valve-in-valve transcatheter aortic valve replacement for degenerated bioprostheses. J Am Coll Cardiol. 2019;73(21):2647–2655.
7) Otto CM, Nishimura RA, Bonow RO, et al. 2020 ACC/AHA guideline for the management of patients with valvular heart disease: executive summary. Circulation. 2021;143: e35–e71.
8) Vahanian A, Beyersdorf F, Praz E, et al. 2021 ESC/EACTS guidelines for the management of valvular heart disease. Eur Heart J. 2022;43: 561–632.
9) Eskandari M, Aldalati O, Dworakowski R, et al. Comparison of general anaesthesia and non-general anaesthesia approach in transfemoral transcatheter aortic valve implantation. Heart. 2018;104(19):1621–1628.
10) Srinivasan A, Wong F, Wang B. Transcatheter aortic valve replacement: past, present, and future. Clin Cardiol. 2024;47(1):e24209.
11) Santangelo G, Ielasi A, Pellicano M, et al. An update on new-generation transcatheter aortic valves and delivery systems. J Clin Med. 2022;11(3):499.
12) Parma R, Hudziak D, Smolka G, Gocol R, Ochala A, Wojakowski W. SAPIEN 3 Ultra: design and procedural features of a new balloon-expandable valve. Cardiol J. 2020;27:194–196.
13) Thiele H, Kurz T, Feistritzer HJ, et al. Comparison of newer-generation self-expandable vs. balloon-expandable valves in transcatheter aortic

valve implantation: the randomized SOLVE-TAVI trial. Eur Heart J. 2020;41(20):1890–1899.
14) Siddiqui SA, Kazemian S, Gupta T, et al. Outcomes of transcatheter aortic valve replacement using third-generation balloon-expandable versus self-expanding valves: a meta-analysis. J Soc Cardiovasc Angiogr Interv. 2024;3(7):102146.
15) Tchétché D, Mehran R, Blackman DJ, et al. Transcatheter aortic valve implantation by valve type in women with small annuli: results from the SMART randomized clinical trial. JAMA Cardiol. 2024;9(12):1106–1114.
16) O'Brien SM, Shahian DM, Filardo G, et al. The Society of Thoracic Surgeons 2008 cardiac surgery risk models: part 2—isolated valve surgery. Ann Thorac Surg. 2009;88(1 Suppl):S23–S42.
17) Nashef SAM, Roques F, Sharples LD, et al. EuroSCORE II. Eur J Cardiothorac Surg. 2012;41(4):734–745.
18) Chen S, Pop A, Prasad Dasi L, George I. Lifetime management for aortic stenosis: strategy and decision-making in the current era. Ann Thorac Surg. 2025;119(2):296–307.
19) Williams MR, Jilaihawi H, Makkar R, et al. The PARTNER 3 bicuspid registry for transcatheter aortic valve replacement in low-surgical-risk patients. JACC Cardiovasc Interv. 2022;15:523–532.
20) Yoon SH, Kim WK, Dhoble A, et al. Bicuspid aortic valve morphology and outcomes after transcatheter aortic valve replacement. J Am Coll Cardiol. 2020;76:1018–1030.
21) D'Ascenzo F, Conrotto F, Giordana F, et al. Mid-term prognostic value of coronary artery disease in patients undergoing transcatheter aortic valve implantation: a meta-analysis of adjusted observational results. Int J Cardiol. 2013;168(3):2528–2532.
22) Capodanno D, Petronio AS, Prendergast B, et al. Standardized definitions of structural deterioration and valve failure in assessing long-term durability of transcatheter and surgical aortic bioprosthetic valves: a consensus statement from the European Association of Percutaneous Cardiovascular Interventions (EAPCI), endorsed by the European Society of Cardiology (ESC) and the European Association for Cardio-Thoracic Surgery (EACTS). Eur Heart J. 2017;38:3382–3390.
23) Durack DT, Lukes AS, Bright DK. New criteria for diagnosis of infective endocarditis: utilization of specific echocardiographic findings. Duke Endocarditis Service. Am J Med. 1994;96:200–209.

24) Thyregod HG, Jorgensen TH, Ihlemann N, et al. Transcatheter or surgical aortic valve implantation: 10-year outcomes of the NOTION trial. Eur Heart J. 2024;45:1116–1124.
25) Aldalati O, Kaura A, Khan H, et al. Bioprosthetic structural valve deterioration: how do TAVR and SAVR prostheses compare? Int J Cardiol. 2018;268:170–175.
26) Foroutan F, Guyatt GH, O'Brien K, et al. Prognosis after surgical replacement with a bioprosthetic aortic valve in patients with severe symptomatic aortic stenosis: systematic review of observational studies. BMJ. 2016;354:i5065.
27) Makkar RR, Thourani VH, Mack MJ, et al. Five-year outcomes of transcatheter or surgical aortic valve replacement. N Engl J Med. 2020;382:799–809.
28) O'Hair D, Yakubov SJ, Grubb KJ, et al. Structural valve deterioration after self-expanding transcatheter or surgical aortic valve implantation in patients at intermediate or high risk. JAMA Cardiol. 2023;8:111–119.
29) Ziccardi MR, Groves EM. Bioprosthetic valve fracture for valve-in-valve transcatheter aortic valve replacement: rationale, patient selection, technique, and outcomes. Interv Cardiol Clin. 2019;8:373–382.
30) Bapat V. Valve-in-valve apps: why and how they were developed and how to use them. EuroIntervention. 2014;10:U44–U51.
31) Malik AH, Yandrapalli S, Zaid S, et al. Valve-in-valve transcatheter implantation versus redo surgical aortic valve replacement. Am J Cardiol. 2020;125:1378–1384.
32) Hirji SA, Percy ED, Zogg CK, et al. Comparison of in-hospital outcomes and readmissions for valve-in-valve transcatheter aortic valve replacement vs. reoperative surgical aortic valve replacement: a contemporary assessment of real-world outcomes. Eur Heart J. 2020;41:2747–2755.
33) Tang GHL, Zaid S, Kleiman NS, et al. Explant vs. redo-TAVR after transcatheter valve failure: mid-term outcomes from the EXPLANTORREDO-TAVR international registry. JACC Cardiovasc Interv. 2023;16(8):927–941.
34) Hayek A, Prieur C, Dürrleman N, et al. Clinical considerations and challenges in TAV-in-TAV procedures. Front Cardiovasc Med. 2024;11:1334871.
35) Généreux P, Head SJ, Van Mieghem NM, et al. Clinical outcomes after transcatheter aortic valve replacement using Valve Academic Research Consortium definitions. J Am Coll Cardiol. 2012;59(25):2317–2326.

36) Winter MP, Bartko P, Hofer F, et al. Evolution of outcomes and complications in TAVR: a meta-analysis of observational and randomized studies. Sci Rep. 2020;10(1):15568.
37) Athappan G, Patvardhan E, Tuzcu EM, et al. Incidence, predictors, and outcomes of aortic regurgitation after transcatheter aortic valve replacement. J Am Coll Cardiol. 2013;61(15):1585–1595.
38) Perl L, Cohen A, Dadashev A, et al. Long-term outcomes of catheter-based intervention for clinically significant paravalvular leak. EuroIntervention. 2021;17:736–743.
39) Beyersdorf F, Bauer T, Freemantle N, et al. Five-year outcome in 18,010 patients from the German Aortic Valve Registry. Eur J Cardiothorac Surg. 2021;60:1139–1146.
40) Huded CP, Tuzcu EM, Krishnaswamy A, et al. Association between transcatheter aortic valve replacement and early postprocedural stroke. JAMA. 2019;321:2306–2315.
41) Nombela-Franco L, Webb JG, de Jaegere PP, et al. Timing, predictive factors, and prognostic value of cerebrovascular events in a large cohort of patients undergoing transcatheter aortic valve implantation. Circulation. 2012;126(25):3041–3053.
42) Kapadia SR, Makkar R, Leon MB, et al. Cerebral embolic protection during transcatheter aortic valve replacement. N Engl J Med. 2022;387:1253–1263.
43) Chen S, Chau KH, Nazif TM. The incidence and impact of cardiac conduction disturbances after transcatheter aortic valve replacement. Ann Cardiothorac Surg. 2020;9:452–467.
44) Popma JJ, Deeb GM, Yakubov SJ, et al. Transcatheter aortic valve replacement with a self-expanding valve in low-risk patients. N Engl J Med. 2019;380:1706–1715.
45) Mack MJ, Leon MB, Thourani VH, et al. Transcatheter aortic valve implantation with a balloon-expandable valve in low-risk patients. N Engl J Med. 2019;380:1695–1705.
46) Zaid S, Ahmad H, Kaple R, et al. Novel predictors of new persistent left bundle branch block after SAPIEN 3 transcatheter aortic valve replacement. JACC Cardiovasc Interv. 2020;13:1141–1153.
47) Zaid S, Sengupta A, Okoli K, et al. Novel anatomic predictors of new persistent left bundle branch block after Evolut transcatheter aortic valve implantation. Am J Cardiol. 2020;125:1222–1229.

48) Siontis GC, Jüni P, Pilgrim T, et al. Predictors of permanent pacemaker implantation in patients with severe aortic stenosis undergoing TAVR: a meta-analysis. J Am Coll Cardiol. 2014;64:129–140.
49) Mendiz OA, Noc M, Fava CM, et al. Impact of cusp-overlap view for TAVR with self-expandable valves on 30-day conduction disturbances. J Interv Cardiol. 2021;2021:9991528.
50) Tang GHL, Zaid S, Michev I, et al. “Cusp-overlap” view simplifies fluoroscopy-guided implantation of self-expanding valve in transcatheter aortic valve replacement. JACC Cardiovasc Interv. 2018;11:1663–1665.
51) Sammour Y, Banerjee K, Kumar A, et al. Systematic approach to high implantation of SAPIEN 3 valve achieves a lower rate of conduction abnormalities including pacemaker implantation. Circ Cardiovasc Interv. 2021;14:e009407.
52) Nozica N, Siontis GCM, Elchinova EG, et al. Assessment of new-onset arrhythmias after transcatheter aortic valve implantation using an implantable cardiac monitor. Front Cardiovasc Med. 2022;9:876546.
53) Rodés-Cabau J, Ellenbogen KA, Krahn AD, et al. Management of conduction disturbances associated with transcatheter aortic valve replacement: JACC scientific expert panel. J Am Coll Cardiol. 2019;74:1086–1106.
54) Stefanini GG, Cerrato E, Pivato CA, et al. Unplanned percutaneous coronary revascularization after TAVR: a multicenter international registry. JACC Cardiovasc Interv. 2021;14:198–207.
55) Barbanti M, Costa G, Picci A, et al. Coronary cannulation after transcatheter aortic valve replacement: the RE-ACCESS study. JACC Cardiovasc Interv. 2020;13:2542–2555.
56) Kalogeropoulos AS, Redwood SR, Allen CJ, et al. A 20-year journey in transcatheter aortic valve implantation: evolution to current eminence. Front Cardiovasc Med. 2022;9:971762.
57) Ribeiro HB, Nombela-Franco L, Urena M, et al. Coronary obstruction following transcatheter aortic valve implantation: a systematic review. JACC Cardiovasc Interv. 2013;6:452–461.
58) Ribeiro HB, Rodés-Cabau J, Blanke P, et al. Incidence, predictors, and clinical outcomes of coronary obstruction following transcatheter aortic valve replacement for degenerative bioprosthetic surgical valves: insights from the VIVID registry. Eur Heart J. 2018;39:687–695.
59) Mercanti F, Rosseel L, Neylon A, et al. Chimney stenting for coronary occlusion during TAVR: insights from the Chimney registry. JACC Cardiovasc Interv. 2020;13:751–761.

60) Blanke P, Leipsic JA, Popma JJ, et al. Bioprosthetic aortic valve leaflet thickening in the Evolut low-risk sub-study. J Am Coll Cardiol. 2020;75:2430–2442.
61) Makkar RR, Blanke P, Leipsic J, et al. Subclinical leaflet thrombosis in transcatheter and surgical bioprosthetic valves: PARTNER 3 cardiac computed tomography substudy. J Am Coll Cardiol. 2020;75:3003–3015.
62) Smith CR, Leon MB, Mack MJ, et al. Transcatheter versus surgical aortic valve replacement in high-risk patients. N Engl J Med. 2011;364:2187–2198.
63) Adams DH, Popma JJ, Reardon MJ, et al. Transcatheter aortic valve replacement with a self-expanding prosthesis. N Engl J Med. 2014;370:1790–1798.
64) Mack MJ, Leon MB, Smith CR, et al. 5-year outcomes of transcatheter aortic valve replacement or surgical aortic valve replacement for high-surgical-risk patients with aortic stenosis (PARTNER 1): a randomized controlled trial. Lancet. 2015;385:2477–2484.
65) Gleason TG, Reardon MJ, Popma JJ, et al. 5-year outcomes of self-expanding transcatheter versus surgical aortic valve replacement in high-risk patients. J Am Coll Cardiol. 2018;72:2687–2696.
66) Atkins MD, Reardon MJ. What did the transcatheter aortic valve replacement–surgical aortic valve replacement (TAVR–SAVR) trials tell us? Ann Cardiovasc Surg. 2024;13(3):206–210.
67) Leon MB, Smith CR, Mack MJ, et al. Transcatheter or surgical aortic valve replacement with a self-expanding prosthesis. N Engl J Med. 2016;374:1609–1620.
68) Reardon MJ, Van Mieghem NM, Popma JJ, et al. Surgical or transcatheter aortic valve replacement in intermediate-risk patients. N Engl J Med. 2017;376:1321–1331.
69) Makkar RR, Thourani VH, Mack MJ, et al. Five-year outcomes of transcatheter or surgical aortic valve replacement. N Engl J Med. 2020;382:799–809.
70) Van Mieghem NM, Deeb GM, Søndergaard L, et al. Self-expanding transcatheter versus surgical aortic valve replacement in intermediate-risk patients: 5-year outcomes of the SURTAVI randomized clinical trial. JAMA Cardiol. 2022;7:1000–1008.
71) Mack MJ, Leon MB, Thourani VH, et al. Transcatheter aortic valve replacement with a balloon-expandable valve in low-risk patients. N Engl J Med. 2019;380:1695–1705.

72) Popma JJ, Deeb GM, Yakubov SJ, et al. Transcatheter aortic valve replacement with a self-expanding valve in low-risk patients. N Engl J Med. 2019;380:1706–1715.
73) Leon MB, Mack MJ, Hahn RT, et al. Outcomes 2 years after transcatheter aortic valve replacement in patients at low surgical risk. J Am Coll Cardiol. 2021;77:1149–1161.
74) Forrest JK, Deeb GM, Yakubov SJ, et al. 3-year outcomes after transcatheter or surgical aortic valve replacement in low-risk patients with aortic stenosis. J Am Coll Cardiol. 2023;81:1663–1674.
75) Talanas G, Laconi A, Kereiakes DJ, et al. Long-term outcomes of transcatheter versus surgical aortic valve replacement: meta-analysis of randomized trials. J Soc Cardiovasc Angiogr Interv. 2024;3(7):102143.
76) Pallante F, Costa F, Ruiz VG, et al. Antithrombotic therapy in patients undergoing transcatheter aortic valve implantation. J Clin Med. 2024;13(13):3636.
77) Rodés-Cabau J, Masson JB, Welsh RC, et al. Aspirin versus aspirin plus clopidogrel as antithrombotic treatment following transcatheter aortic valve replacement with a balloon-expandable valve: the ARTE randomized clinical trial. JACC Cardiovasc Interv. 2017;10:1357–1365.
78) Brouwer J, Nijenhuis VJ, Delewi R, et al. Aspirin with or without clopidogrel after transcatheter aortic valve implantation. N Engl J Med. 2020;383:1447–1457.
79) Nijenhuis VJ, Brouwer J, Delewi R, et al. Anticoagulation with or without clopidogrel after transcatheter aortic valve implantation. N Engl J Med. 2020;382:1696–1707.
80) Collet JP, Van Belle E, Thiele H, et al. Apixaban versus standard of care after transcatheter aortic valve implantation: the ATLANTIS trial. Eur Heart J. 2022;43:2783–2797.
81) Van Mieghem NM, Underdorben M, Valgimigli M, et al. Edoxaban versus standard of care and their effects on clinical outcomes in patients having undergone transcatheter aortic valve implantation in atrial fibrillation: rationale and design of the ENVISAGE-TAVI AF trial. Am Heart J. 2018;205:63–69.
82) Dangas GD, Tijssen JG, Wöhrle J, et al. A controlled trial of rivaroxaban after transcatheter aortic valve replacement. N Engl J Med. 2020;382:120–129.
83) Park DW, Ahn JM, Kang DY, et al. Edoxaban versus dual antiplatelet therapy for leaflet thrombosis and cerebral thromboembolism after

TAVR: the ADAPT-TAVR randomized clinical trial. Circulation. 2022;146:466–479.
84) Navarese EP, Zhang Z, Kubica J, et al. Development and validation of a practical model to identify patients at risk of bleeding after TAVR. JACC Cardiovasc Interv. 2021;14:1196–1206.
85) Jia Y, Luosang G, Li Y, et al. Deep learning in prediction of late major bleeding after transcatheter aortic valve replacement. Clin Epidemiol. 2022;14:9–20.
86) Sarker IH. Deep learning: a comprehensive overview on techniques, taxonomy, applications, and research directions. SN Comput Sci. 2021;2:420.
87) Généreux P, Schwartz A, Oldemeyer JB, et al. Transcatheter aortic valve replacement for asymptomatic severe aortic stenosis. N Engl J Med. 2025;392(3):217–227.
88) Hira RS, Vemulapalli S, Li Z, et al. Trends and outcomes of off-label use of transcatheter aortic valve replacement: insights from the NCDR STS/ACC TVT registry. JAMA Cardiol. 2017;2:846–854.
89) Roy DA, Schaefer U, Guetta V, et al. Transcatheter aortic valve implantation for pure severe native aortic valve regurgitation. J Am Coll Cardiol. 2013;61(15):1577–1584.
90) Vahl T, Makkar R, Kodali S, et al. 30-day outcomes of transfemoral transcatheter aortic valve replacement for aortic regurgitation with a novel self-expanding prosthesis. J Am Coll Cardiol. 2021;77:919.

15. Bölüm

KONJENİTAL AORT ANOMALİLERİ VE CERRAHİSİ

Abdullah DOĞAN*, RızaTÜRKÖZ**

ÖZET:

Konjenital aort anomalileri, aortu ve ilişkili yapıları etkileyen yapısal anormallikleringeniş bir grubunu temsil eder. Bu durumlar, kardiyovasküler fonksiyonu etkiler ve özelleştirilmiş tedavi stratejileri gerektirir. Bu anomalilerin klinik durumu, tesadüfen tespit edilen asemptomatik vakalardan, acil müdahale gerektiren yaşamı tehdit eden durumlara kadar geniş bir yelpazede değişiklik gösterir. Tanısal görüntüleme tekniklerindeki ilerlemeler, cerrahi müdahaleler ve postoperatif bakım, konjenital aort anomalisi olan bireylerin sonuçlarını önemli ölçüde iyileştirmiştir. Bu anomalilerin morfolojisini, doğal seyrini ve yönetimini anlamak, optimal bakım sağlamak ve hasta prognozunu iyileştirmek için hayati öneme sahiptir.

* Uzm. Dr., AcıbademBakırköyHastanesi, Kalp damar cerrahi Kliniği Bakırköy/İstanbul., doganabdullah65@gmail.com, https://orcid.org/0000-0002-7446-250

** Prof. Dr., AcıbademBakırköyHastanesi, Kalp damar cerrahi Kliniği Bakırköy/İstanbul, rizaturkoz@gmail.com, https://orcid.org/0000-0002-6617-2601

1. KONJENİTAL VALVÜLER AORT DARLIĞI

Konjenital valvüler aort darlığı, aort kapağı yaprakçıklarının anormal gelişimi sonucu aort kapağı seviyesinde darlık ile karakterize edilen bir durumdur. Bu darlık, sol ventrikül ile aort arasında bir basınç farkına yol açar ve sol ventrikül üzerindeki iş yükünü (afterload) artırır. Durumun ciddiyeti, yaprakçıkların kalınlaşma, birleşme ve kalsifikasyon derecesine bağlı olarak hafif ile hayatı tehdit eden arasında değişebilir. Konjenital valvüler aort darlığının ciddi formları genellikle yaşamın erken döneminde belirti verirken, daha hafif formları yetişkinlik dönemine kadar semptomatik olmayabilir. Bazı vakalarda, yaprakçıkların kalsifikasyonu zamanla şiddetlenerek hareketi daha da kısıtlar ve darlığın ciddiyetini artırır.

Konjenital valvüler aort darlığına yönelik ilk cerrahi girişimler 20. yüzyılın ortalarında yapılmıştır. Carrel ve Jeger, sol ventrikül ile aorta arasında konduitler oluşturma gibi deneysel teknikleri araştıran öncülerdi (1). 1950'lerde Marquis, Logan ve Downing, mekanik dilatörler kullanarak ilk valvotomiişlemini gerçekleştirdiler (2). Bu prosedürler, doğrudan eksplorasyon yapılmadan gerçekleştirilen mekanik dilatasyondu. 1950'lerin sonlarında kardiyopulmoner bypass'ın (KPB) ortaya çıkışı, aort darlığının tedavisinde devrim yarattı. Spencer ve çalışma arkadaşları, 1958'de KPB kullanarak ilk açıkvalvotomi işlemini gerçekleştirdi ve bu sayede kapak anomalilerinin kontrollü ve doğru şekilde düzeltilmesine olanak tanıdı (3).

MORFOLOJI

Konjenital stenozda aort kapağının morfolojisi hastalar arasında önemli ölçüde farklılık gösterir. En yaygın tür, cerrahi vakaların yaklaşık %65'inde görülen biküspit kapaktır (4). Bu kapaklar, normal üç yerine iki yaprakçığa sahiptir ve farklı derecelerde yapışıklık ve kalınlaşma gösterebilir. Vakaların yaklaşık %30'unda görülen triküspit kapaklarda genellikle kısmen birleşmiş komissürler bulunur ve bu durum merkezi bir orifis ile kubbe şeklinde bir yapı oluşturur. Daha nadir olarak, vakaların yalnızca %5'ini temsil eden uniküspit kapaklar (tek yaprakçıklı) görülür (5). Bu kapaklar ciddi şekilde az gelişmiştir ve genellikle yenidoğan dönemindeki kritik stenozu tablosu gibi ağır klinik seyir gösterir.

Aort stenozlu hastalarda sol ventrikül, daralmış kapak nedeniyle artan direnc karşı çalıştığı için tipik olarak konsantrik hipertrofiye uğrar. Yenidoğanlarda, ileri darlık durumlarında, kalbin iç yüzeyinin (endokardın) kalınlaşıp fibrotik bir hal aldığı ve ventriküler fonksiyonu daha da bozduğu bir durum olan endokardiyalfibroelastoz görülebilir (6). Bazı vakalarda, özellikle

sol yapıların ileri küçük kalması ile hipoplastik sol kalp sendromu ortaya çıkabilir.

Konjenital valvüler aort stenozu sıklıkla diğer kardiyak anomalilerle ilişkilidir. Yaygın eşlik eden durumlar arasında aort koarktasyonu, patent duktusarteriyozus (PDA), ventrikülerseptal defekt (VSD) ve mitral kapak anormallikleri (örneğin stenoz veya yetmezlik) bulunur (7). Bu anomaliler klinik tabloyu daha kompleks hale getirebilir ve cerrahi yaklaşımın seçimini etkileyebilir.

KLİNİK ÖZELLİKLER VE TANI KRİTERLERİ

Konjenital valvüler aort stenozlu hastalar, tıkanıklığın şiddetine ve eşlik eden anomalilere bağlı olarak çeşitli semptomlar ve klinik bulgular gösterebilir. Yenidoğanlarda, semptomlar genellikle solukluk, siyanoz, beslenme zorluğu ve kötü sistemik perfüzyon belirtilerini içerir (8). Çocuklar ve genç yetişkinlerde, ciddi bir tıkanıklık gelişene kadar durum asemptomatik kalabilir. Sonrasında, eforla ilişkili nefes darlığı, göğüs ağrısı veya senkop görülebilir.

Aort stenozu tanısı, klinik muayene ve tanısal testlerin kombinasyonu ile doğrulanır. Fizik muayenede genellikle, kalbin tabanında duyulan ve karotid arterlere yayılan sistolik ejeksiyon üfürümü saptanır. Ayrıca, bir sistolik trillpalpe edilebilir. Elektrokardiyografi (EKG), kalbin artan iş yükünü yansıtan sol ventrikül hipertrofisi bulgularını gösterir. Göğüs radyografisi, çıkan aortanın post-stenotik dilatasyonunu ortaya koyabilirken, ekokardiyografi, kapak morfolojisini değerlendirmek, transvalvülergradientleriölçmek ve sol ventrikül fonksiyonunu analiz etmek için altın standarttır (9). Kardiyak kateterizasyon ve anjiyografi, seçilmiş vakalarda tıkanıklığın şiddetini doğrulamak (gradiyent ölçümü), kapak alanını hesaplamak ve eş zamanlı balon girişimi için tercih edilir. 75 mmHg'den büyük bir basınç gradientiveya 0,5 cm^2/m^2'den küçük bir kapak alanı ciddi aort stenozunuolarak kabul edilir.

DOĞAL SEYİR

Konjenital valvüler aort stenozunun doğal seyri, başlangıçtaki lezyonun şiddetine bağlı olarak değişkenlik gösterir. Ciddi aort stenozu olan yenidoğanlar, yaşamın ilk birkaç haftasında hızla kalp yetmezliğine ilerleme eğilimi gösterir (10). Müdahale edilmediği takdirde, bu hastalar sıkla kaybedilir. Buna karşılık, hafif ve orta aort stenozu olan çocuklar yıllarca asemptomatik kalabilir, ancak zamanla klinik tablo kötüleşme eğilimindedir.

Ani ölüm, aort stenozunun bilinen bir komplikasyonudur ve vakaların %1-19'unda görülür (11). Bu durum, genellikle tedavi edilmeyen şiddetli aort stenozu olan hastalarda yaygındır ve hafif lezyonları olanlarda nadiren görülür.

Enfektif endokardit, nadir olmakla birlikte, konjenital valvüler aort stenozunun önemli bir komplikasyonudur. İnsidansı, yılda 1000 hasta başına yaklaşık 1-3 vaka olarak bildirilmiştir (10). Endokardit geliştiğinde, kapak fonksiyonunu kötüleştirebilir ve (AY) gibi ek komplikasyonlara yol açabilir.

TEDAVİ YÖNTEMLERİ

PerkütanBalonValvotomi

Perkütan balon valvotomi, özellikle yenidoğanlar ve çocuklarda konjenital valvüler aort stenozu için yaygın olarak kullanılan bir tedavi yöntemdir. Balon uygun bir şekilde konumlandırıldıktan sonra, yapışık komissürleri ayırmak ve kapak üzerindeki basınç gradientini azaltmak için şişirilir (12). Komplikasyonlardan en önemlisi olan kapakyırtılmasını önlemek için doğru görüntüleme ve uygun balon seçimi önemlidir. İşlem sonrası ekokardiyografi ile yapılan değerlendirmeler, müdahalenin etkinliğini doğrulamak ve rezidüel darlık veya yetmezlik gibi komplikasyonları değerlendirmek için kullanılır (13). Cerrahiye göre daha az invaziv bir yöntem olan bu teknik, hızlı iyileşme ve taburcu süresi ilesıklıkla ilk tedavi seçeneği olarak kullanılmaktadır.

YenidoğanlarveKritikDurumdakiBebeklerdeValvotomi

Konjenital valvüler aort stenozu tanısı konmuş yenidoğanlar ve kritik durumdaki bebekler, hassas fizyolojileri nedeniyle riskli ve özel bir cerrahi grup olarak değerlendirilir. Kardiyopulmoner baypas (KPB) kullanılarak yapılan açık valvotomi, günümüzde artık standart yaklaşımdır. İşlem, mediansternotomi ile başlar ve aritmi (örneğin ventriküler fibrilasyon) gibi komplikasyonları önlemek için hızlave minimal kardiakmanipülasyonla pompaya girilir(14). Kardioplejikarrestsonrası transvers bir aortotomi yapılır. Mikro-cerrahi aletler kullanılarakyapışık komissürler kesilir.AY oluşmaması için aşırı valvotomidenkaçınılmalıdır. Kapak yapısının bütünlüğünü koruyarak kademeli valvatomi ile aort yetmezliği oluşumamasına dikkat edilir(15).

Daha Büyük Bebeklerde, Çocuklarda ve Yetişkinlerde Valvotomi

Daha büyük hastalar için KPB, sıklıkla orta derecede hipotermi (28-32°C) sıklıkla kullanılır. Daha net bir cerrahi alan sağlamak için sol atriumventi ile sol ventrikül dekompresyonu ve kansız bir alan sağlanır.Transvers bir aortotomi sonrasında, aort kapağının optimal bir şekilde açığa çıkarılması için aort duvarına askı dikişleri konulur.

Komissürotomi, ince bistürü ile aortik liflet yapısını bozmadan yapışık komissürleri kesmek için hassas bir şekilde gerçekleştirilir. Kademeli insizyon ile, liflet prolapsusu veya fazla regürjitasyon oluşumundan kaçınılır.Ameliyat

sonrası değerlendirmede, kalan gradientin veya regürjitasyonun minimal olduğu, etkin çalışan bir kapağın varlığı doğrulamak için transözofageal ekokardiyografi yapılır.

Perkütan Balon Valvotomiile Cerrahi Aortik Valvotominin Karşılaştırılması

Perkütan balon valvotomi, özellikle yenidoğanlar ve yüksek riskli hastalar için daha az invaziv bir seçenektir. Bu yöntem, cerrahi müdahale gereksinimini ertelemekte etkili olup, şiddetli aort stenozu olan genç hastalar için kritik bir avantaj sağlar. Cerrahi öncesi balon valvüloplastinin cerrahi sonrası aort yetmezliği insidansını artırabileceği belirtilse debazı çalışmalarda bu komplikasyonun orta vadeli sonuçları önemli ölçüde etkilemediği gözlemlenmiştir (15). **Balon valvotomi**nincerrahiyi öteleme yeteneği öne çıkarken, cerrahi valvotominindaha güçlü bir basınç gradiyenti azaltımı sağladığı gözlemlenmiştir (15).

Finlandiya'da yapılan bir ulusal araştırma, 2000 yılından bu yana yenidoğanlar ve çocuklar için **balon valvotomi**nin tercih edildiğini, yüksek yeniden müdahale oranlarına rağmen cerrahi valvüloplastiye kıyasla daha kısa hastane yatış süreleri sağladığını rapor etmiş ve optimal **balon valvotomi**nin, uzun vadeli sonuçları olumlu etkilediği belirtilmiştir (16).

SONUÇLAR

Doğumsal valvüler aort stenozunun cerrahi tedavi sonuçları genellikle yüz güldürücüdür. Özellikle daha büyük çocuklar ve yetişkinler için avantajlıdır. Yenidoğanlarda, ilişkili anomaliler ve kötü preoperatif fonksiyonel durum nedeniyle erken mortalite daha yüksektir(17). Rezidüel veya tekrarlayan stenoz ile birlikte aort regürjitasyonu veya enfektif endokardit gibi komplikasyonları izlemek için uzun dönem takip esastır. 37 yıllık bir inceleme, aort valvotomisinin basınç gradiyentlerini önemli ölçüde azalttığını ve uzun dönem sağkalım oranlarının %72,5 olduğunu göstermiştir (18). Ancak, prosedürün palyatif doğasını da vurgulayan çalışmada, yeniden ameliyat oranları 15 yıl sonrasında belirgin şekilde arttığını belirtmişlerdir (18).

Başka bir çalışmada ise cerrahi sonrası 20 yılda sağkalım olasılığı %94, yeniden ameliyatgerektirmemesi %63 ve kapak değiştirme gerektirmemesi %73 olarak bildirilmiş ve bu sonuçlar ile cerrahinin çoğu hasta için uzun vadeli faydalarına vurgu yapılmıştır (19).

2. DOĞUMSAL DİSKRET SUBVALVÜLER AORT STENOZU

Doğumsal diskretsubvalvüler aort stenozu, aort kapağının altında, genellikle sol ventrikül çıkış yolunu (LVOT) tümüyle veya kısmen çevreleyen fibrozve

kas dokusundan oluşan bir daralmayı ifade eder. Bu durum, sol ventrikül ile aort arasında basınç gradiyentinin artmasına neden olaraksol ventrikül hipertrofisine yol açar. Subvalvüler stenoz, anatomik yeri ve altta yatan patofizyolojisi açısından valvüler stenozdan farklılık gösterse de klinik sonuçlar ve seyri açısından benzerlikler taşır.

Obstrüksiyon subvalvülerdir ve aort kapağını doğrudan etkilemez. Ancak, bu bölgeden jet akıma bağlı olarak zaman içerisinde aort kapağını etkileyerek, aort regürjitasyonuna yol açabilir. Bu durum, izole olarak veya ventrikülerseptal defektler ya da diğer sol taraflı obstrüktif lezyonlar gibi daha geniş bir doğumsal kalp hastalığı spektrumunun parçası olarak ortaya çıkabilir. Subval vulerdarlık Shone kompleksinin bir komponenti olarak da karşımıza çıkabilir. Shone kompleksi sol kalptebirdenfazladarlıklezyonunun (aortik, subaortikstenoz, çeşitlitipte mitral darlığı ve aort koarktasyonu) eşzamanlı olarak bulunması ile karakterizedir (20) Bu eşlik eden durumlar klinik tabloyu karmaşıklaştırabilir ve cerrahi sırasında eş zamanlı düzeltme gerektirebilir.

MORFOLOJİ

Diskretsubvalvüler aort stenozunun morfolojisi, fibroz ve kas dokusundan oluşan obstrüksiyon formlarını içerir. Fibroz bant genellikle LVOT'yi çevrelerken, kas formu ventriküler miyokard içine özellikle septumun daha derinlerine uzanabilir (21,22). Daha şiddetli ve yaygın bir varyant olan tünel benzeri stenoz, tüm LVOT'nin daralmasını içerir ve daha kapsamlı cerrahi rekonstrüksiyon gerektirebilir. Aort kapağı genellikle yapısal olarak normal olsa da, değişmiş hemodinamikler nedeniyle kalınlaşma veya regürjitasyon gibi ikincil değişiklikler gösterebilir.

KLİNİK ÖZELLİKLER VE TANI KRİTERLERİ

Diskretsubvalvüler aort stenozu olan hastalar, özellikle obstrüksiyon derecesi hafifse, yıllarca asemptomatik kalabilir. Obstrüksiyon ilerledikçe, dispne, yorgunluk ve göğüs ağrısı gibi semptomlar gelişebilir. Şiddetli vakalarda, özellikle efor sırasında senkop veya ani ölüm görülebilir. Fizik muayenede genellikle sol alt sternum kenarında en belirgin olan bir sistolik ejeksiyon üfürümü tespit edilir.

Tanı, esas olarak LVOT ve obstrüktif yapıyı ayrıntılı bir şekilde gösteren ekokardiyografi ile konulur. Doppler çalışmaları, LVOT boyunca basınç gradiyentini ölçebilir. Tanının belirsiz olduğu veya ek anomalilerden şüphelenildiği durumlarda, kardiyak kateterizasyon ve manyetik rezonans görüntüleme (MRG) kullanılabilir.

DOĞAL SEYİR

Diskretsubvalvüler aort stenozu ilerleyici bir durumdur. Başlangıçta obstrüksiyon hafif olsa bile, fibroz bant genellikle zamanla kalınlaşır ve daha kısıtlayıcı hale gelir (23). Hastalığın ilerlemesi, sol ventrikül hipertrofisi, aort regürjitasyonu ve enfektif endokardit riskini artırır. Müdahale olmaksızın, şiddetli vakalar kalp yetmezliği veya ani ölüme yol açabilir.

CERRAHİ TEKNİK

Lokalize Subvalvüler Aort Stenozunun Rezeksiyonu

Lokalize subvalvüler stenozun cerrahi rezeksiyonu, LVOT tıkayan fibroz veya fibromusküler membranın tümüyle çıkarılmasını içerir. KPB sağlandıktan sonra, aorta genellikle oblik bir insizyon yapılır. Diskret membran dikkatlice çıkarılırken, mitral kapak yapısı veya aort kapağına zarar verilmemesi için özen gösterilir. Rezeksiyon sonrası bölge, rezidüel dokunun nüks riskini önlemek için tam çıkarım sağlanıp sağlanmadığını kontrol etmek amacıyla incelenir. Gevşek dokular dikişlerle sabitlenir ve çevre yapıların bütünlüğü sağlanır. Darlığın giderilmesi sonrasında sol ventrikül hipertrofisini azaltır. Cerrahide esas diskret membranın bütünüyle çıkartılmasıdır. Nonkoroner ile sağ koroner kusp arasında septumda derin eksizyon kalıcı kalp bloğuna yol açabilir.

Ross-Konno Prosedürü

Ross-Konno prosedürü, şiddetli subvalvüler ve valvüler aort stenozu olan, özellikle hipoplastik aort anülüsü bulunan hastalar için tasarlanmış daha kompleks bir cerrahi yaklaşımdır. Bu teknik, Ross prosedürünü (aort kapağının pulmonerotogreft ile değiştirilmesi) LVOT'nin genişletilmesi ile birlikte uygulanmasıdır. Ameliyat, sternotomi ve KPB sonrasında aort kökü ve pulmoner kapak ortaya çıkarılır ve pulmoner kapak otogreft olarak alınır. LVOT'da darlık boyunca dikey bir insizyon yapılır ve sol ventrikül çıkış yolu ya pulmonerotogreftin sağ ventrikül anterior duvarından geniş alınan kas dokusu ile veya ayrı bir yama grefti ile genişletilir. Pulmonerotogreft hastalıklı aort kapağın pozisyonuna yerleştirilir. Sağ ventrikül çıkış yolu, homogreftveya farklı bir kondüit ile yeniden yapılandırılır. Bu teknikte,aorta konulan otogreftinçocukla birlikte büyüyebilmesi nedeniyle, özellikle aortik annulusun kapak takılması için küçük olduğu çocuk hastalarda etkin bir yöntemdir ve gelecekteki müdahale gereksinimini azaltır. Ancak son yıllarda Ross prosedüründen 10-20 yıl sonrasında aortik otogreftteanevrizmatik genişlemeler yeni bir problem olarak ortaya çıkabilmektedir (24).

SONUÇLAR

Diskretsubvalvüler aort stenozunun cerrahi tedavi sonuçları genellikle iyidir; hastaların çoğu semptomlarda belirgin bir iyileşme yaşar ve sol ventrikül fonksiyonları normale döner (17). Bununla birlikte, obstrüksiyonun nüksü, özellikle daha genç hastalarda, potansiyel bir komplikasyon olup tekrarlayan müdahaleler gerektirebilir. Reoperasyon oranları %6 ila %30 arasında değişmektedir ve genellikle eksik rezeksiyon veya fibromüsküler dokunun yeniden büyümesi nedeniyle kalan veya tekrarlayan obstrüksiyona atfedilmektedir (25, 26).Miyektomi ve fibröz bantın çıkarılması gibi cerrahi teknikler obstrüksiyonu etkili bir şekilde giderirken, vakaların %50'sine kadarında aort yetmezliği gibi postoperatif komplikasyonlar bildirilmiştir (25, 26).

Nüks ve aort regürjitasyonu veya endokardit gibi ikincil komplikasyonların gelişme riski sebebiyle uzun dönem takip önerilir.

3. DOĞUMSAL SUPRAVALVÜLER AORT STENOZU

Doğumsal supravalvüler aort stenozu (SVAS), aort stenozunun nadir bir formudur ve daralma genellikle aort kapağının üzerinde, çıkan aortayı içerir. Bu durum sıklıkla Williams sendromu gibi genetik sendromlardan veya aort duvarını etkileyen gelişimsel anormalliklerden kaynaklanır. Bu darlık aort kapağın üstünde, sabit bir darlık oluşturur ve sol ventrikül basıncını artırarak koroner arterleri içeren komplikasyonlara yol açabilir.

Supravalvüler aort stenozu, çıkan aortanın, sinotübüler bileşkenin hemen üzerinde daralması olarak tanımlanır. Valvüler ve subvalvüler stenozdan farklı olarak, obstrüksiyon kapağın hemen üzerinde aort duvarı seviyesinde meydana gelir ve genellikle aort medya tabakasının anormal kalınlaşması veya fibrozundan kaynaklanır. Durum lokalize olabilir ve yalnızca aortanın kısa bir segmentini etkileyebilir ya da difüz bir şekilde aortanın daha uzun bir bölümünü, bazen aort arkusuna kadar uzanacak şekilde etkileyebilir.

Supravalvüler aort stenozu, ilk olarak doğumsal kalp hastalıklarına ilişkin erken patolojik çalışmalarda tanımlanmıştır (27). Bu durumun, belirgin yüz özellikleri ve hiperkalsemi ile karakterize genetik bir bozukluk olan **Williams sendromu** ile ilişkisi daha sonra ortaya konmuştur (28).

MORFOLOJİ

Supravalvüler aort stenozunun morfolojisi, lezyonun şiddetine ve kapsamına bağlı olarak değişiklik gösterir. Lokalize vakalarda daralma, sinotübüler bileşkenin hemen üzerindeki bölgeyle sınırlıdır. Difüz vakalarda, tüm çıkan aorta daralabilir ve bazan koroner arterlerde anormallikler eşlik eder.Supravalvüler darlığa bağlı sinüs ağızları darlığı ile koroner osteal darlığa

benzer tablo ile miyokard iskemisi riskiartabilir.Histolojik olarak, aort duvarında medyanın kalınlaşması ve fibrozis görülür, bu da elastikiyetin azalmasına yol açar (17).

Supravalvüler aort stenozu, genellikle pulmoner arter stenozu, aort koarktasyonu ve ventrikülerseptal defektler gibi diğer kalp anomalilerle birlikte olabilir.

KLİNİK ÖZELLİKLER VE TANI KRİTERLERİ

Supravalvüler aort stenozu olan hastalar genellikle efor dispnesi, yorgunluk ve göğüs ağrısı gibi semptomlar olabilir. Ağır darlık olan vakalarda miyokard iskemisi veya kalp yetmezliği gelişebilir. Fizik muayenede, aortik odakta duyulan ve karotislere yayılan sistolik üfürüm tipiktir. Çıkan aorta üzerinde palpabl bir tril bulunabilir.

Tanı, ekokardiyografi ile kolayca konulur. Darlığın lokalizasyonu ve genişliği bilgisayarlı tomografi (BT) ve MRGile değerlendirilir. Koroner arter tutulumunu değerlendirmek için kardiyak kateterizasyon uygulanabilir.

DOĞAL SEYİR

Müdahale edilmediği takdirde, supravalvüler aort stenozu sol ventrikül hipertrofisi, miyokard iskemisi ve kalp yetmezliği gibi ciddi komplikasyonlara yol açabilir (29). Ağır vakalarda, koroner perfüzyonun bozulması nedeniyle ani ölüm riski daha yüksektir.

CERRAHİ TEKNİK

Lokalize Tip Onarımı

Lokalize supravalvüler aort stenozunda çeşitli cerrahi teknikler normal aortikanatomiyi oluşturmak için kullanılmıştır. Klasik onarım, genellikle otolog veya sentetik yama kullanılarak daralmış segmentin tek bir yama ile genişletilmesini içerir. Genişletilmiş aortoplasti tekniğinde (Doty tekniği), ters Y şeklinde tek bir peç ile iki sinüse girilerek darlık düzeltilir. Üç yama tekniğinde (Brom tekniği), aortun her üç sinüsüne ayrı yamanın dikilmesiyle simetrik bir genişleme sağlanır. Myers-Waldhausen tekniğinde, peç kullanılmadanstenotik segmentin longitudinal olarak bölünmesini, ardından gerilimi azaltmak için kaydırılıp yeniden dikilmesini içerir.

Diffüz Tip Onarımı

Diffüzsupravalvüler aort stenozu, daha geniş bir rekonstrüksiyon gerektirir. Hastalıklı segment tümüyle uzunlamasına açılarak peç plasti ile genişletilir. Koroner arterlerin doğal seyri ve kan akımı korunmalıdır.

SONUÇLAR

Günümüzde supravalvar aort stenozu için cerrahi sonrası sonuçlar başarılıdır. Çoğu hastada semptomlarda belirgin iyileşme ve sol ventrikül fonksiyonunun normalleşmesi görülmektedir (30, 31).Cerrahi sonuçlar, kullanılan tekniğe ve hastalığın ciddiyetine bağlı olarak değişiklik göstermektedir. Tek yama yöntemi, basit ve eskiden yaygın olarak kullanılan bir teknikti. İki veya üç yama onarımlarına kıyasla tek yama daha yüksek reoperasyon oranı ve AY ile sonuçlanma eğilimindedir (32, 33). İki yama yöntemi, yeniden ameliyattan kaçınma oranlarında daha iyi sonuçlar sağlamış ve sinotübüler bileşkenin genişlemesinde tek yama tekniklerine göre daha etkili olmuştur (34, 35). Üç yama yöntemi, aort kökünün simetrik rekonstrüksiyonunu sağlayarak AY oranlarını azaltmaktadır. Ancak operasyon süresi bir miktar daha uzundur. (32, 36).

Erken mortalite oranları genellikle düşüktür (%1-5) (33, 34). Uzun dönem 10 yıllık sağkalım %90-99, 20 yıllık sağkalım ise %80'in üzerindedir (32, 35, 37).

Sonuçları etkileyen risk faktörleri arasında Williams sendromunun varlığı, yüksek ameliyat öncesi gradiyentler ve yaygın tip SVAS bulunmaktadır. Daha genç yaş ve ilişkili aort kapak hastalığı da reoperasyon riskini artırmaktadır (32, 33, 36).

4. AORT KOARKTASYONU

Aort koarktasyonu, genellikle ductusarteriosus'un bağlantı noktasına bitişik olan üst inen torasik aortanın daralması ile karakterize konjenital bir durumdur. Ağır formunda, aort lümeni atretikveya çok ileri derecede dar olabilir. Aort koarktasyonu, tüm doğuştan kalp hastalıklarının %6 ila %8'ini oluşturur ve her 10.000 canlı doğumda yaklaşık 3 ila 4 oranında görülür. Erkeklerde, kadınlara oranla iki kat daha sık görülmektedir (38, 39). Nadiren, koarktasyon daha proksimal aorta bölgelerinde, örneğin sol karotis ve subklavian arterler arasında görülebilir. Ayrıca, alt torasik veya abdominal aortadaki koarktasyonlar nadirolarak bildirilmiştir (40, 41).

Aort koarktasyonunun ilk tanımı, Giovanni BattistaMorgagni tarafından 1760 yılında bir otopsi sırasında yapılmıştır. Otuz yıl sonra, Paris bu durumun patolojik özelliklerini daha ayrıntılı bir şekilde açıklamıştır (42). 1903 yılında Bonnett, bu lezyonu iki türe ayırmayı önermiştir: erişkin tip (postduktal) ve infantil tip (preduktal)(43).

1944 yılında Blalock ve Park, sol subklavian arterin kullanıldığı ve yalnızca kısmi rahatlama sağlayan bir yöntem tanıtmıştır (44). Gross ve Hufnagel, 1938 yılında eksizyon ve uç uca anastomoz ile ilgili deneyler yapmaya başlamıştır

(45). Aort koarktasyonunun ilk başarılı insan onarımı, 1944 yılında Crafoord ve Nylin tarafından gerçekleştirilmiş, ardından Gross 1945 yılında bu başarıyı takip etmiştir (46, 47).

1970'lerde, Prostaglandin E1 (PGE1) tedavisi yenidoğanlarda ductusarteriosus açıklığını cerrahi müdahaleye kadar sürdürerek sonuçları iyileştirmiştir (48, 49).

MORFOLOJİ

Aort koarktasyonunun şiddeti oldukça değişkenlik gösterebilir. Eğer darlık lokalize bir şekilde ise, aort lümeninin enine kesit alanı %50'den fazla azaldığında belirgin bir basınç farkı oluşur. Ancak, tübüler koarktasyonlar daha az daralma ile bile önemli bir hemodinamıkdarlığa neden olabilir. Bir otopsi çalışmasında, örneklerin %33'ü orta dereceli daralma, %42'si ciddi daralma ve %25'i ise tam atrezili olarak bulunmuştur (50, 51). Bazen yetişkin aorta, ligamentumarteriosumun karşısında kıvrılabilir ancak basınç farkı oluşmaz; bu patolojiyepseudokoarktasyon denir (52).

Klasik koarktasyon, genellikle ductusarteriosus'un karşısındaki arka ve sol duvarda aortanın mediyasının lümene doğru yerel bir çıkıntı veya kıvrım şeklinde görülür. Darlığın ötesinde, poststenotik dilatasyon oluşabilmektedir.

Distal Aortik Ark Darlığı (hipoplazisi)

Distal aortik arkın daralması, özellikle sol subklavian arter ile sol karotis arter arasındaki segmentte, koarktasyonla birlikte görülür. Bu durum en yaygın olarak yenidoğanlar ve bebeklerde gözlenir ve prenatal kan akış paternleriyle ilişkili olduğu düşünülmektedir (53).

Kollateral Dolaşım

Kollateral dolaşım, aort koarktasyonunun belirgin bir özelliğidir. Bu damar ağı yaşla birlikte daha yoğun hale gelir ve kot altlarında çentik ve paraskapularpulsasyonlar oluşur.

Kollateral dolaşıma giriş, öncelikli olarak subklavian arterlerin dallarından, örneğin internal torasik, vertebral ve kostoservikal arterlerden kaynaklanır. Çıkış ise esas olarak interkostal arterler yoluyla inen torasik aortaya boşalır. Özellikle üçüncü ve dördüncü çift interkostal arterler belirgin şekilde genişler.

Koroner Arterler

Tedavi edilmemiş koarktasyonda yaygın olarak görülen sol ventrikül hipertrofisi, koroner arterlerde histolojik değişikliklerle birlikte ortaya çıkar. Bu değişiklikler arasında arter duvarlarının kalınlaşması, aşırı kolajen birikimi ve

elastik liflerdeki değişiklikler bulunur. Ergenlerde ve genç yetişkinlerde, erken yaşta koroner arter hastalığına yol açabilir.

Aort Kapakçığı

Biküspit aort kapakçığı, koarktasyon hastalarında sık görülen bir bulgudur ve yaklaşık %85 oranında görülür (54). Bu anomali, sıklıkla AY, çıkan aort dilatasyonu ve bazı durumlarda aort diseksiyonu gibi ek komplikasyonlara da yol açabilir.

İntrakraniyal Anevrizma

Aort koarktasyonu, subaraknoid kanama ve ani ölüme yol açabilen berry tipi intrakraniyal anevrizmalar ile birlikte olabilmektedir. Aort koarktasyonu olan hastalar, genel popülasyona göre intrakraniyal anevrizma geliştirme olasılığı açısından beş kat daha fazla risk altındadır. Bu risk hipertansiyonu olan hastalarda daha da yüksektir ve bu sebepten erken tanı ve tansiyon kontrolü önemlidir.

FİZYOLOJİ

Hemodinamik etkilenme, darsegmentin boyutuna ve kollateral dolaşımın varlığına bağlıdır. Yenidoğanlar ve bebeklerde açık bir ductusarteriosus başlangıçta semptomları hafifleterek vücudun alt yarısına kan akışı için alternatif bir yol sağlayabilir. Ancak, ductus kapandıkça kalp yetmezliği, hipertansiyon ve organ hipoperfüzyonu (nekrotizan enterokolit ve böbrek yetmezliği) gibi semptomlar daha belirgin hale gelir.

Birlikte Bulunan Kardiyak Anomaliler

Koarktasyon genellikle diğer kardiyak anomalilerle birlikte görülür, özellikle yenidoğanlar ve bebeklerdebaşlangıçta patentductusarteriosus ile birliktedir. Diğer yaygın ilişkili anomaliler arasında VSD, biküspit aort kapakçığı ve distal aortik arktaki tübüler hipoplazidir.

Bazı durumlarda koarktasyon, büyük arterlerin transpozisyonu, tek ventrikül fizyolojisi veya atriyoventriküler septal defektler gibi kompleks doğuştan kalp hastalıkları ile birliktedir.

Klinik özellikler ve tanı kriterleri

Koarktasyonun klinik sunumu yaş grubuna ve eşlik eden kalp anomalilerinin varlığına bağlı olarak değişir.

Yenidoğan ve Bebekler

Yenidoğanlarda ve bebeklerde koarktasyon genellikle ciddi kalp yetmezliği ile ortaya çıkar. Semptomlar genellikle yaşamın ilk birkaç haftasında gelişir ve taşipne, beslenme güçlüğü ve aşırı terleme gibi belirtileri içerir. Fizik muayenede zayıf veya hiç alınmayan femoral nabızlar, üst ve alt ekstremiteler arasında (kollarda daha yüksek olan) kan basıncı farkı ve sol sternalsınırda, iki skapula arasında sistolik üfürüm alınır.

Yenidoğanlarda kalp yetmezliği sıklıkla ductusarteriosus'un kapanmasıyla tetiklenir, bu da koarktasyon üzerindeki basınç gradientini artırır. Preduktal koarktasyon durumlarındaduktus açık ve VSD yoksa, alt ekstremitelerin siyanoze olduğu, üst vücudun ise pembe kaldığı diferansiyel siyanoz meydana gelebilir.

Çocukluk Dönemi (1–14 Yaş)

Koarktasyonu olan çocuklar, diğer kalp anomalileri yoksa genellikle asemptomatiktir. Bazıları egzersiz sırasında hipertansiyon, yorgunluk veya alt ekstremitelerde klaudikasyon geliştirebilir. Kot altlarında çentikleşme gibi klasik radyografik bulgular genellikle 3 yaşından önce görülmez, ancak yaşla birlikte kollateral dolaşımın gelişmesiyle daha belirgin hale gelir.

Ergenlik ve Yetişkinlik Dönemi

Düzeltme yapılmamış koarktasyonu olan ergenler ve yetişkinler asemptomatik kalabilir veya hipertansiyon, baş ağrısı, epistaksis (burun kanaması) veya egzersiz sırasında bacak yorgunluğu gibi şikayetlerle başvurabilir. Sol ventrikül hipertrofisi ve kardiyomegali sıklıkla gelişir. Göğüs radyografilerinde kaburga çentiklenmesi ve "3 işareti" sıklıkla görülür. Kalp yetmezliği, sol ventrikül disfonksiyonu ve eşlik eden kapak hastalıkları ilerleyen yaşlarda ortaya çıkabilir.

Eşlik Eden Sendromlar

Koarktasyon, Turner sendromu, vonRecklinghausen hastalığı (nörofibromatozis), Noonan sendromu ve konjenital rubella sendromu gibi çeşitli genetik ve sendromik durumlarla ilişkilidir.

TANI YÖNTEMLERİ

- ***Ekokardiyografi:*** Yenidoğanlarda ve bebeklerde genellikle birinci basamak görüntüleme yöntemidir. Daralmış aort segmenti ve eşlik eden kalp anomalileri detaylı olarak saptanır.

- ***MRG ve BT:*** Daha büyük çocuklar ve yetişkinlerde, darlık segmentinin lokalizasyonu ve genişliğini,kollateral dolaşım, anevrizmalar veya cerrahi sonrası değişikliklerin detaylı anatomik değerlendirilmesi için tercih edilir.
- ***Kardiyak Kateterizasyon ve Aortografi:*** Tanı için daha az sıklıkla kullanılsa da, hemodinamiğin değerlendirilmesi ve girişim planlaması (stent yerleştirme veya balon anjiyoplasti düşünülüyorsa) için değerli bir yöntemdir.

DOĞAL SEYİR

Cerrahi müdahale olmaksızın, genellikle 30. dekatta mortalite görülür (55). Ölüm nedenleri kalp yetmezliği, aort rüptürü, enfektif endokardit ve intraserebral hemoraji gibi sebeplerdir.

Tedavi edilmeyen koarktasyonu olan bebekler, genellikle kalp yetmezliği veya bunun komplikasyonları nedeniyle yaşamın ilk yılında kaybedilir. Daha ileri yaşlardaki hastalarda, kronik hipertansiyonun komplikasyonlarına bağlı olarak mortalite oranları artar.

CERRAHİ TEDAVİ

Aort koarktasyonu için cerrahi müdahalede darlığın giderilmesi amaçlanır. Cerrahi teknik seçimi, hastanın yaşı, anatomisi ve eşlik eden anomalilerin varlığına bağlıdır.

Yenidoğanlar ve Bebekler

Anestezi sonrası, hastanın vücut sıcaklığı yaklaşık 35°C'ye düşürülür. Bu, ameliyathane sıcaklığının azaltılması ve ısıtma-soğutma pedlerinin soğutma modlarının kullanılmasıyla sağlanır. Sağ radyal ile arter monitörizasyonu yapılır.

Hasta tam lateral dekübit pozisyonunda yerleştirilir. Dördüncü interkostal aralıktan sol posterolateral torakotomi yapılır. Vagus ile rekürrenlaringeal sinirlerin yaralanmamasına dikkat edilir.

İlave kalp anomalilerinin aynı operasyon sırasında düzeltilmesi gerektiğinde anterior midlinesternotomi yaklaşım tercih edilir. Bu yaklaşım, çıkan aorta, aortik ark ve inen aortaya doğrudan erişim sağlar.

İnterkostal ve bronşiyal arterlere zarar verilmesinden kaçınılarak kanama en aza indirilir. Mediastinal plevra, koarktasyon bölgesi, distal transversal ark ve etkilenmiş brakiosefalik arterleri açığa çıkarmak için aorta diseke edilir. Diseksiyon, aortanın adventisyasına yakın yapılır, Ligamentumarteriosum veya patent ductusarteriosusdivize edilir.

Çocuklar

Daha büyük çocuklarda güçlü kollateral dolaşımın gelişmiş olması nedeniyle cerrahi teknik daha zordur. Torakotomi insizyonu daha büyüktür ve genişlemiş interkostal arterlerden kaynaklanabilecek aşırı kanamayı önlemek için titiz diseksiyon gereklidir.

Onarım bölgesindeki basınç gradientleri ölçülür. 10 mmHg'den fazla bir rezidüel gradient, onarımın yeniden değerlendirilmesini gerektirebilir.

CERRAHİ TEKNİKLER

Rezeksiyonve Primer Anastomoz

Yenidoğanlar ve bebeklerde, koarktasyon segmentinin rezeksiyonunu takiben primer uç uca anastomoz tercih edilen tekniktir. Aortun kesilmiş uçları darlık oluşturulmadan dikkatlice birbirine dikilir. Anastomoz bölgesinde gerilimden kaçınılır, çünkü bu durum yeniden stenoz oluşumuna yol açabilir. Daha büyük hastalarda prensipler benzer olmakla birlikte, artan doku sertliği ve daha büyük kollateral damarlar nedeniyle bu tekniğin uygulanması zordur.

Genişletilmiş (Extended) Uç Uca Anastomoz

Bugün yenidoğan ve infant döneminde en çok tercih edilen ve takipte darlığın en az olduğu tekniktir. Bu teknik, aortik arkta belirgin hipoplazi olduğunda diğer tekniklerden daha avantajlıdır. Aortik ark ve dalları kapsamlı bir şekilde mobilize edilir ve distal inen aortagerekirse diafragmaya kadar serbestleştirilir. Proksimal klemp sol karotis ve sol subklavianarteride sıklıkla içine almayı gerektirir.

Sol Subklavian Flap Aortoplasti

Bu teknikte, daralmış aort segmentini genişletmek için sol subklavian arter bir yama olarak kullanılır. Subklavian arter orjininden hasta segmentin altında normal çapa ulaşacak uzunlukdadiseke edilir distali bağlanarak serbestleştirilir. Önce aort duvarı sonra subklavianarter longitudinal olarak açılır. Ardından subklavian arter dar olan aort üzerine insitu olarak peç plasti yapılır.

Ters Sol Subklavyan Yama Aortoplasti

Bu yaklaşım, patent duktusarteriyozus ve distal aortik ark hipoplazisi olan yenidoğanlarda özellikle faydalıdır. Sol subklavyan arter mobilize edilir ve uzunlamasına açılır. Ark çevresini destekleyen ve onarım üzerindeki gerginliği azaltan bir flep oluşturulur ve anastomoz yapılır.

Greft interpozisyonu

Erişkin yaştaki hastalarda aortun rezeksiyon sonrası primer anastomoz için yeteri kadar serbestleştirilmesi ve primer anastomozu zor olduğundan greft interpozisyonu tercih edilen bir yaklaşımdır. **Aort koarktasyonu** olan segment rezeke edilir ve araya uygun çapta sentetik greft konulur veya rezeke edilmeden darlığın proksimali ile distaline greft anastomoz edilir.

Sentetik Yama Aortoplasti

Bir zamanlar popüler olan bu yaklaşım, geç dönem anevrizma oluşumu riski nedeniyle eskisi kadar tercih edilmemektedir. Ancak, uzun tübüler darlıklar gibi seçilmiş vakalarda, Gore-Tex veya Dacron gibi sentetik yamalar hala kullanılabilir. Bu teknikte anevrizma oluşumunun bir sebebide hasta bölgedeki internal çıkıntı yapan darlığın rezeke edilmemesidir. Uzunlamasına açılan dar aort segmenti üzerine peç ile plasti yapılır.

Rekoarktasyonun Onarımı

İlk onarım sonrası tekrarlayan koarktasyonu olan hastalar için cerrahi seçenekler arasında yeniden rezeksiyon ve primer anastomoz, yama aortoplastiveya greftinterpozisyonubulunur. Teknik seçimi, yaşa, hastanın anatomik ve fizyolojik durumuna bağlıdır.Ancak rekoartasyonda ilk seçenek balon anjioplastidir.

Balon Anjiyoplasti

Balon anjiyoplasti, kısa vadede birincil tedavi olarak etkili olabilse de, rekoarktasyon (%15–30) ve anevrizma oluşumu (%24–35) oranları yüksektir. (56) Yenidoğan döneminde cerrahi sonrası rekoartasyon oranı yüksek olduğundan önce bir balon ile cerrahiyi infant dönemine ötelemek için iyi bir yaklaşımdır.

Rekoartasyonda balon anjioplasti, önceki cerrahiden kaynaklanan skar dokusunun varlığı nedeniyle primer müdahaleye kıyasla daha düşük anevrizma oranlarına sahip olduğu için, daha büyük hastalarda rekoarktasyon tedavisinde yaygın tercih edilen yöntemdir.

POSTOPERATİF YÖNETİM

Koarktasyon cerrahisi sonrası yoğun bakım ünitesinde takip edilir. Hemodinamik stabilite, oksijenasyon ve yeterli ağrı kontrolü, ameliyat sonrası dönemin ilk aşamalarında önemlidir.

Postoperatif hipertansiyon, özellikle daha büyük çocuklarda ve yetişkinlerde yaygın bir komplikasyondur. Bu durum, aortik baroreseptörlerin artmış

duyarlılığı, kalıcı vasküler anormallikler veya koarktasyon gradientlerinin tam giderilememesinden kaynaklanabilir. İlk tedavi, intravenöz antihipertansif ilaçlar (beta-blokerler, kalsiyum kanal blokerleri veya diğer vazodilatörler) ile yapılır. Hasta stabilize olduğunda, tedavi oral ilaçlara geçilir. Başarılı onarımdan sonra bile bazı hastalarda uzun vadeli hipertansiyon tedavisi gerekebilir.

Postoperatif abdominal ağrı, iskemi veya sistemik hipertansiyonla ilişkili diğer gastrointestinal komplikasyonlar nedeniyle ortaya çıkabilir. Mezenterik iskemi, bağırsak tıkanıklığı veya ileus belirtileri açısından dikkatle izlem yapılmalıdır. Şilotoraks, koarktasyon onarımı sonrası nadir görülen bir komplikasyondur.

SONUÇLAR

Son 30 yılda, yenidoğanlarda koarktasyon onarımı sonrası hastane mortalitesi önemli ölçüde azalmıştır, (57, 58, 59). Daha büyük bebekler, çocuklar, ergenler ve genç yetişkinler için erken mortalite oranı yaklaşık %1'dir.

Yenidoğanlarda 12. ve 24. ay hayatta kalma oranları %95'tir (60). 191 hastayı kapsayan tek merkezli bir çalışmada ise 2, 5 ve 10 yıllık hayatta kalma oranları sırasıyla %92, %88 ve %88 olarak bulunmuş, izole koarktasyon vakalarında sonuçlar daha iyidir (57).

Geç ölümler ise tekrarlayan hipertansiyon, anevrizma rüptürü, aort diseksiyonu, miyokard enfarktüsü veya biküspit aort kapağına bağlı komplikasyonlar nedeniyle meydana gelir.

Rekoarktasyon önemli bir postoperatif sorundur. 20 mm Hg üzerindeki gradiyent rekoarktasyon olarak kabul edilir. Bu durum, cerrahi sırasında daralmış segmentin yetersiz rezeksiyonu, duktal dokunun tam rezeke edilmemesi veya dikiş hattında oluşan gerilim gibi teknik sorunlardan kaynaklanabilir. Tanı görüntüleme ve basınç gradienti ölçümleriyle konulur. Rekoarktasyon oranları, erken bebeklik döneminde ameliyat edilen hastalarda daha yüksek olmakla birlikte (61, 62), daha agresif cerrahi tekniklerle (genişletilmiş (extended) uç uca anastomoz) bu oranlar düşmektedir.

5. KESİNTİLİ AORTİK ARKUS (INTERRUPTION)

Kesintili aortik arkus, aortik arkusun iki segmenti arasında tam lüminalve anatomik bir kesintinin olması olarak tanımlanır. Bu sınıflandırma, nadir görülen ve geniş bir mesafe ile ayrılmış uçları birbirine bağlayan fibröz bir bağlantı bulunan durumları da içerir.

Kesintili aortik arkusun ilk belgelenmiş tanımı, 1778 yılında Steidele tarafından yapılmıştır. Steidele, preduktal koarktasyona benzeyen bir durum

olan aortik istmusun yokluğunu tanımlamıştır (63). İlk başarılı cerrahi tedavi 1955 yılında Samson tarafından, 3 yaşındaki bir kız çocuğunda gerçekleştirilmiştir (64). Takip eden on yıllarda cerrahi tekniklerdeki ve postoperatif bakımda sağlanan ilerlemeler, bu durumun sonuçlarını önemli ölçüde iyileştirmiştir.

MORFOLOJİ

KesintiliAortikArkusTipleri

Kesintili aortik arkus üç belirli bölgede görülebilir (65):

- ***Tip A:*** Kesinti sol subklavyan arterin distalinde meydana gelir ve desendan aortaya kan akışı ductusarteriosus yoluyla sağlanır. Vakaların yaklaşık %40'ı bu kategoriye girer
- ***Tip B:*** En yaygın tip olup, vakaların %55'ini oluşturur. Kesinti sol subklavyan ve sol ortak karotis arteri arasında bulunur
- ***Tip C:*** Nadir görülür (%5'ten az) ve kesinti sol ortak karotis ile brakiyosefalik arterler arasında bulunur

İlişkiliAnomaliler

Kesintili aortik arkusta aortik arkus anomalileri genellikle brakiyosefalik damarların anormal orijinlerini içerir. Örneğin, anormal bir sağ subklavyan arter, subklavyan arterin servikal kökeni veya sağ taraflı ductusarteriosus ile ilişkili varyasyonlar gibi (66).

Birlikte Bulunan Kardiyak Anomaliler

Kesintili aortik arkuslu hastaların %95'inden fazlasında genellikle konoventriküler tipte büyük bir VSD bulunur. Bu durum, subaortik obstrüksiyona neden olabilen yanlış hizalanmış infundibuler septum (anterior malaligment) ile sıklıkla birliktedir (67, 68). Aortopulmoner pencere, vakaların %4,2'sinde görülen bir diğer yaygın anomalidir (69). Pulmoner stenoz nadirdir (70, 71).

Klinik Özellikler ve Tanı Kriterleri

Kesintili aortik arkuslu hastalar genellikle şiddetli kalp yetmezliği, sol-sağ intrakardiyak şant ve ductusarteriosusun kapanması nedeniyle sistemik afterload artışıyla kritik durumdaki yenidoğanlardır. Belirtiler arasında metabolik asidoz, anüri ve hızla kötüleşen kardiyovasküler instabilite bulunur. Femoral nabızlar zayıf veya alınmayabilir.

Kardiyak üfürümler ve elektrokardiyogram bulguları spesifik değildir. Göğüs röntgeni gibi görüntüleme çalışmaları belirgin kardiyomegali ve

pulmoner vasküler konjesyonu ortaya çıkarabilir. Ekokardiyografi, birincil tanı aracı haline gelmiştir. Günümüzde fetal ekokardiyografi ile erken tanınmaktadır. BT'den cerrahi strateji ve tanıda yararlanılır.

Doğal Seyir

Kesintili aortik arkus, konjenital kalp hastalıklarının %1-4'ünü oluşturur ve yaklaşık 1.000 canlı doğumda 0,06 oranında görülür (70,72). Bu durum erkeklerde daha yaygındır ve özellikle Tip B kesintilerinde erkek/kadın oranı daha yüksektir (70). Tedavi edilmezse, ölümün medyan yaşı 4 ila 10 gün arasında olup, %75'i ilk ay içinde kaybedilir (73, 74). Yenidoğan dönemini aşan hayatta kalım nadirdir.

OPERASYON ENDİKASYONLARI

Kesintili aortik arkus tanısı, hayatı tehdit eden doğası nedeniyle acil cerrahi müdahale gerektirir. Yenidoğan döneminde erken ve hemodinami bozulmadan cerrahi girişim önemlidir. Zamanında müdahale, ilişkili kardiyak anomalilerden bağımsız olarak hayati önem taşır.

Stabil yenidoğanlarda cerrahi, mümkün olan en kısa sürede planlanırken, kritik durumdaki hastalar için acil preoperatif stabilizasyon gereklidir. Stabilizasyon, PGE1 infüzyonu ile ductusun açık tutulmasını, ventilatör desteği sağlanmasını ve metabolik dengesizliklerin düzeltilmesini içerir. Sistemik perfüzyonun yeterli olmasını sağlamak için yeterli PDA açıklığı sağlanmalıdır.

Preoperatif Stabilizasyon

Sistemik kan akışını sürdürmek ve ductusun kapanmaması için 0,05 - 0,1 µg/kg/dk dozunda PGE1 uygulanır. Desendan aortaya sağdan-sola şantısürdürmek amacıyla hafif hipoventilasyon uygulanarak sistemik kan akışı artırılır. Bu amaçla pulmoner vasküler direnci artırmak için düşük O_2 uygulaması ve solunum frekansı düşürülerek $PaCO_2$40 mmHg'nın üzerinde tutulur(55).Hasta hemodinamik ve metabolik olarak stabil bir şekilde ameliyata alınır.

CERRAHİ TEKNİK

Kesintili Arkusun ve Ventriküler Septal Defektin Onarımı

Kesintili aortik arkus ve VSD için genellikle tek aşamalı onarım tercih edilir. Günümüzde artık aşamalı ameliyat (aort kesintisinin düzeltilmesi ve PAB) kullanılmamaktadır. Sadece sepsis ve genel durum bozukluğu kötüye giden, pompaya giremeyecek olgularda uygulanabilir.

Sürekli Perfüzyonile (Selektif Serebral Perfüzyon Tekniği) Onarım

Kesintili aortik arkus ve ventrikülerseptal defektin onarımı, preoperatif stabilizasyonun ardından mediansternotomiile girilir. Anterior perikard çıkarılarak cerrahi sırasında kullanılmak üzere glutaraldehit (%0.6) içinde 5-10 dk fikse edilir. Asendan aorta, pulmonertrunkus, ductusarteriosus, ark damarları ve vena kava gibi ana damarlar diseke edilip kanülasyona hazırlanır.

Çift arteriyel kanülasyon için brachiocephalic arter, pulmonertrunkus kullanılır. Vena kavalara kanüller yerleştirilir ve KPBbaşlarken her iki pulmoner arter dalı sner ile sıkılır. Hastanın vücut sıcaklığı kademeli olarak 25°C'ye düşürülür ve sol ventrikülü dekomprese etmek için bir vent yerleştirilir. Ductusarteriosus bağlanır ve divize edilir. Desendan aorta uzun segment serbestleştirilerek asendan aorta ile anastomoza hazırlanır. Selektif serebral perfüzyon altında serebral perfüzyon sürdürülürken ark damarları klemplenerek önce kesentili aorta tamir edilir. Desendan ve asendan aorta uç-yan anastomoz yöntemiyle birleştirilir. Bunu takiben aort klempialınır ve tüm sistemik dolaşıma perfüzyon akışı yeniden sağlanır. Daha sonra kardiyak defektlere geçilir; VSD, pulmonertrunkusta yapılan bir insizyonla onarılır ve gerekirse atrialseptal defekt (ASD), sağ atriyotomi yoluyla kapatılır. Tüm insizyonlar kapatılır ve hasta yeniden ısıtılarak KPB sonlandırılır

DolaşımArresti (Total sirkulatuat arrest) Kullanılarak Onarım

Bu yaklaşımda, KPB sağlamak için aorta ve venöz sistem kanülasyonu gerçekleştirilir. KPB de kademeli olarak 16–18°C hedef sıcaklığına soğutma başlatılır. Ductusarteriosusdiseke edilir ve bağlanır, aort ve dalları serbestleştirilir. Soğutma tamamlandıktan sonra dolaşım arresti uygulanır ve ductusarteriosusdivize edilir. Desendan aorta serbestleştirilir ve gerekirse, gergin olmayan bir anastomoz sağlamak için sol subklavyan arter divize edilir. Asendanaortotomi yapılır ve uç-yan anastomoz tamamlanır. Eğer sağ subklavyan arter anormal bir şekilde yerleşmişse (aberan sağ subklavyan) rutin olarak divize edilir.

VSD, spesifik anatomiye bağlı olarak onarılır. Eğer belirgin infundibularseptal doku varsa, onarım sağ atriyum yoluyla gerçekleştirilir; aksi halde anapulmonerarter yoluyla kapatılır.ASD kapatıldıktan sonra hava çıkarılır ve sağ atriyum kapatılır. KPB tekrarbaşlatılır ve ısıtma işlemi başlatılır.

Kesintili Aortik Arkus, Ventriküler Septal Defekt ve Sol Ventriküler Çıkış Yolu Obstrüksiyonunun Onarımı

Kesintili aortik arkus, VSD ve LVOT obstrüksiyonunun onarımı, LVOT obstrüksiyonu önemli ise kompleks bir cerrahi gerektirir. LVOT'nin ilk yenidoğan ameliyatı sırasında girişim gerektirip gerektirmeyeceği önemli bir

tartışma konusudur. Jonas ekokardiografide 3.5 mm üzerindeyse müdahale önermemektedir (75). CiddiLVOT obstrüksiyonu görüldüğünde farklı cerrahi teknikler uygulanabilir:

Pulmonertrunkus-aorta anastomozu (Damus-Kaye-Stansel [DKS] prosedürü)

Bu teknikte aort tek başına sistemik dolaşımı sürdürmek için yeterli olamayacağından aort ile pulmoner kökler birleştirilerek distal aortaya bağlanır.

Ross-Konno operasyonu,aort kapağının yerine pulmoner kapağın konması ve LVOT'nin genişletilmesini içerir.

SONUÇLAR

Erken Mortalite

Erken dönem çalışmalarında, erken mortalite oranlarının %20 ile %80 arasında yüksek olduğunu göstermiştir. Ancak, cerrahi tekniklerdeki ilerlemeler sayesinde erken mortalite oranı önemli ölçüde azalmıştır. Kesintili aortik arkus ve VSD olan hastalarda yapılan daha sonraki çalışmalar, erken mortalite oranının %10 gibi düşük bir seviyede olduğunu göstermektedir (76). Çok merkezli bir çalışmada, optimal onarım sonrası 30 günlük mortalite oranı, tip A kesintiler için %4 ve tip B kesintiler için %11 olarak bildirilmiştir(75, 77).

Özellikle, tip A kesintileri olan yenidoğanların beş yıllık hayatta kalma oranı %93 iken, tip B kesintileri olanlarda bu oran biraz daha düşük olup %83'tür (77). Daha güncel çalışmalar, kesintili aortik arkus onarımı sonrası genel hayatta kalma oranının 21 yılda %60 olduğunu göstermektedir (78).

Mortaliteiçin Risk Faktörleri

Sağkalım sonuçlarını etkileyen çeşitli risk faktörleri vardır (79, 80, 81):

- ***Anatomik Özellikler:*** Tip B kesintiler, tip A'ya kıyasla daha yüksek riskiçermektedir. Daha küçük veya orta boyutlu VSD'ler ve hizalanma eksikliği (malalignment) ek risk faktörleri olarak gözlemlenmiştir.
- ***Cerrahi Faktörler:*** Selektif serebral perfüzyon teknikleri, sirkulatuararreste kıyasla mortalite ve morbiditeyi azaltmıştır.
- ***Preoperatif Durum:*** Cerrahi öncesinde asidoz ve hipoperfüzyon önemli risk faktörleridir. Yine düşük doğum ağırlığı ve erken doğum, önemli risk faktörleri olarak belirlenmiştir.

TekrarGirişimveKomplikasyonlar

Takipte tekrar müdahale gerektiren nedenler arasında tekrarlayan arkus obstrüksiyonu, sol ventrikül çıkış yolu obstrüksiyonu, rezidüel ventrikülerseptal defekt, bronşiyal bası , diyafragma paralizisi ve tam kalp bloğu bulunmaktadır.

Kesintili aortik arkusun yenidoğan döneminde onarımından sonra yeniden operasyon oranları oldukça yüksektir; hastaların yaklaşık %40-60'ı 15 yıl içinde yeniden cerrahi müdahaleye ihtiyaç duymaktadır (80, 82).

6. KONJENİTAL SİNÜS VALSALVA ANEVRİZMALARI

Konjenital sinüs valsalvaanevrizmaları (SVA), sinüslerin ince duvarlı, anormal sakküler veya tübüler anevrizmasıdır. En sık sağ sinüste veya nonkoroner sinüste görülür. Bu anevrizmalar sıklıkla intrakardiyak bir yol izler, ancak bazen perikardiyal boşluğa doğru genişleyebilir. Kalp içi boşluklara rüptüre olabilirler. Sıklıkla sağ atriyum veya sağ ventriküle rüptüre olabilir (83). Yine perikardiyal boşluğa açılarak bir aortokardiyak fistül oluşturabilirler.SVA'lar, tüm konjenital kalp defektlerinin %0.1-3.5'ini oluşturur (84).

MORFOLOJİ

Rüptüre Olmayan Sinüs Valsalva Anevrizmaları

Bu durum, sinüsün aortik medyasının, aortik lifletin yakınındaki bitişik medyadan ayrılmasıyla ortaya çıkar. Bu konjenital zayıflık, aortun sürekli basıncı altında anevrizma oluşumuna yol açar. Anevrizmalar, bazıları zamanla düşük basınçlı komşu kardiyak odacıklara rüptüre olabilirler. VSD ilişkili olan anevrizmalar, yerlerine ve hastaların demografik özelliklerine bağlı olarak belirgin morfolojik farklılıklar gösterir.

Rüptüre Sinüs Valsalva Anevrizmaları

Rüptür sıklıkla sağ kalp odacıklarına doğru olur ve ani üfürüm başlangıcı ve kalp yetmezliği gibi semptomlarla ortaya çıkar. Rüptür yerlerinin prevalansı popülasyonlar arasında değişiklik gösterebilir. Anevrizmanın yapısal konumu, rüptür yönünü belirler (83).

İlişkili Kardiyak Anomaliler

SVA ile birlikteventrikülerseptal defektler, aort kapak anomalileri ve daha az sıklıkla pulmoner stenoz veya diğer konjenital kardiyak anomaliler olabilir.

DOĞAL SEYİR

Rüptüre olmamış SVA'lar, sağ atriyuma çıkıntı yaparak (triküspit patolojilerine yol açabilir) veya sağ ventriküle uzanarak (çıkış yolu obstrüksiyonuna neden olabilir) semptomlara yol açabilir (85, 86). Büyük anevrizmalar, kalp bloğu veya ventriküler taşikardiye neden olabilir (87). Rüptür genellikle otuzlu, kırklı yaşlarda görülür, ancak konjenital fistüllü vakalarda daha erken yaşlarda meydana gelebilir (Nakamura).

Rüptür sonrası semptomlar arasında kalp yetmezliği bulunur; cerrahi tedavi olmaksızın bu durum vakaların çoğunda bir yıl içinde ölümle sonuçlanır (89). Enfektif endokardit, hastaların %10'unda kalp yetmezliğini daha kompleks hale getirir vemortal bir klinik tablo oluşur(90). SVA'lar VSD ve AY ile birlikte görüldüğünde, AY şiddeti zamanla artar (91).

CERRAHİ TEKNİK

Sinüs valsalva anevrizmalarının onarım teknikleri, tipine ve yerine bağlı olarak değişir.

VentrikülerSeptal Defekt ile Birlikte Sağ Sinüs Valsalva Anevrizmasının Rüptürü

Sternotomi ve perikard açılmasını takiben intraoperatif TEE ile anevrizma yeri tespit edilir. KPB başlatılır ve aorta klempi uygulanır. Anevrizma çıkıntı yaptığı boşluktan lokalize edilerek kökü purse dikiş ile kapatılarak anevrizma rezeke edilir. Aort kökü açılarak anevrizmanın orjinlendiği sinüsteki defekt peç ile kapatılır. Ayrıca VSDde peç ile kapatılır.

VentrikülerSeptal Defekt Olmadan Sağ Atriyuma Rüptüre Sinüs Valsalva Anevrizması

Sağ atriyuma rüptüre olan anevrizmalara aorta, sağ atriyum veya her ikisi üzerinden yaklaşılır. İntraoperatif TEE doğru değerlendirme sağlar. KPB ve kardiyopleji sonrası anevrizmanın ilerlediği boşluktan eksize edilir ve boşluktaki kökü primer kapatılır. İlave olarak aort kökünden defekt bir yama ile kapatılır.

Rüptüre Olmamış Sinüs Valsalva Anevrizması

Rüptüre olmamış anevrizmalar çıkan aorta yoluyla onarılır. KPB kurulur ve anevrizmanın kaynağını belirlemek için aorta açılır. Yakındaki yapılara zarar vermemek için bir yama ile defekt kapatılır. Büyük anevrizmalar veya ciddi AY ile birlikte olanlar için kapak replasmanı, aort kökü replasmanı veya kapak koruyucu prosedürler gerekebilir.

SONUÇLAR

Erken postoperatif sağkalım oranı yüksektir ve geniş çalışmalarda hastane mortalite oranı %5'in altındadır (92, 93, 94, 95).Ancak, düşük olasılıklada olsa nüks veya kalp bloğu gibi komplikasyonlar görülebilmektedir. Uzun dönem sonuçlar özellikle aort kapak replasmanı yapılmadığında daha iyidir(96).

Ciddi AYile birlikte önemli sol ventrikül genişlemesi ve aort kapak replasmanı, geç dönemde mortaliteiçin risk faktörleridir (96). Postoperatif olarak hastaların %2–3'ünde kalp bloğu oluşabilir (92, 93).

7.AORTİKO-SOL VENTRİKÜL TÜNEL

Aortiko-sol ventrikül (LV) tünel, asendan aorta ile sol ventrikül boşluğu arasında doğrudan bir bağlantı oluşturan kısa ve anormal bir kanal ile karakterize nadir bir doğumsal anomalidir. Genellikle sağ valsalva sinüsünü içeren aort kökünün anevrizmatik genişlemesinden kaynaklanır ve ventriküler septumun üst kısmından geçer. Doğumsal kalp hastalığı olan hastalar arasında görülme sıklığı çok nadirdir(%0.05), erkek/kadın oranı ise yaklaşık 2:1'dir(97).Çok daha az sıklıkla , anomali sol sinüsü de içerebilir.Bu anomali ilk kez 1963 yılında Levy ve meslektaşları tarafından tanımlanmıştır(98).

MORFOLOJİ

Aortiko-LV tünelininayırt edici özelliği, sinotubuler bileşke ve üzerinden orjinlenir. Sinüs valsalva anevrizması ise aşağıdan sinüslerden orjinlenir. Aortiko-LV tünelinin doğumla birlikte mevcuttur ve sıklıkla ilk yaş içinde semptomatiktir. Bu genişleme genellikle sağ valsalva sinüsünden belirgin bir supravalvular çıkıntı ile ayrılmıştır (99). Tünelin kendisi aşağı doğru ilerleyerek aort kapağının yanında ve aorta ile ventriküler septum birleşimi boyunca geçer. Ardından sol ventrikül boşluğuna açılır.

Bu anomali sıklıkla ventriküler septumun çıkış kısmını sağ ventriküle doğru kaydırarak subpulmoner stenoz oluşumuna neden olabilir(100). Bazı durumlarda, tünel sol ventrikül yerine sağ ventrikülün infundibulumuna bağlantılara sahip olabilir (101). Ayrıca, nadir durumlarda, sağ koroner arterin tünelin ekstrakardiyakbölümünden kaynaklandığı görülmüştür(102).

KLİNİK ÖZELLİKLER VE TANI KRİTERLERİ

Aortiko-LV tüneli olan hastalar genellikle şiddetli AY semptomları ile başvurur. Bu durum, sol ventrikül hacim yüklenmesine yol açarak kalp yetmezliği ve belirgin kardiomegaliye neden olur.Yenidoğanlarda ve bebeklerde, beslenme güçlüğü, solunum sıkıntısı ve büyüme geriliği gibi kalp yetmezliği belirtileri ile birlikte görülür. Daha büyük çocuklarda ise azalmış egzersiz kapasitesi olabilir, ancak çocukluk sonrası görülme sıklığı nadirdir.

Tanı görüntüleme çalışmaları ile konulur. İki boyutlu ekokardiyografi ve Doppler renkli akım görüntüleme, tünelin ayrıntılı görselleştirilmesi, akım dinamikleri ve ilişkili aort yetmezliğinin değerlendirilmesinde birincil tanı

aracıdır. Tanıda emin olunamadığında kardiyak kateterizasyon ve anjiyografi yapılabilir.

DOĞAL SEYİR

Aortiko-LV tünelinin doğal seyri, tünelin boyutu ve ilişkili aort yetmezliğinin derecesi tarafından büyük ölçüde etkilenir. Ağır vakalar yenidoğanlarda veya bebeklerde kendini gösterir ve tedavi edilmezse genellikle birkaç ay içinde hızlı bir kötüleşme ve ölümle sonuçlanır.

Daha küçük tünellere sahip hastalar çocukluk döneminde daha geç başvurabilir(103, 104). Etkilenen bireylerin sadece %10'u yetişkin yaşa ulaşabilir(105).Ciddi yetmezlik olan vakalarda cerrahi müdahale olmaksızın uzun süreli hayatta kalma nadirdir.

CERRAHİ ENDİKASYONLAR

Aortiko-LV tünelinin tedavisi cerrahidir. Kronik hacim yüklenmesinin neden olduğu geri dönüşü olmayan kardiyak hasarı önlemek için, ideal olarak bebeklik döneminde erken müdahale önerilir.

CERRAHİ TEKNİK

Cerrahi onarım tünelin her iki ucunun kapatılmasını içerir. İşlem sırasında KPB kullanılır ve yenidoğanlar ile bebeklerde hipotermik dolaşım arresti gerekebilir.

Ameliyatdasternotomi, KPB ve kardioplejikarrest sonrası aort açılarak hem proksimal delik hem de distal delik ayrı ayrı peç ile kapatılır.

Bazı durumlarda, onarım sırasında sağ koroner arterin bütünlüğünü korumak için yeniden yerleştirme (reimplantasyon) gerekebilir.

SONUÇLAR

Aortiko-LV tünelinin cerrahi onarım sonuçları genellikle olumludur; hastaların çoğu belirgin semptomlarda ve kardiak fonksiyonlarda iyileşmiş görülür. Ameliyat sonrası erken mortalite %5-20 arasında değişmektedir, özellikle ağır preoperatif sol ventrikül disfonksiyonu veya ilişkili anomaliler bulunan vakalarda mortalite daha yüksektir. (103, 106).Aortiko-LV tünelinin cerrahi onarımı sonrasında AYoluşabilmektedir. Hafif AY ameliyat sonrası genellikle yaygın olmakla birlikte, bazı hastalarda zamanla orta veya ciddi AY'ye ilerleyebilir. Bu nedenle, yakın takip gereklidir (105-107).

TARTIŞMA

Konjenital aort anomalileri, her biri kendine özgü klinik tablosu, tanısal zorluklara ve tedavi stratejilerine sahip geniş bir yapısal anomali yelpazesini kapsar. Ekokardiyografi, MRG ve BT anjiyografi gibi görüntüleme yöntemlerindeki gelişmeler, tanı ve cerrahi planlamayı iyileştirmiştir. Bu anomaliler tedavi edilmezse önemli mortalite ve morbiditeye yol açabilir.

Valvüler aort stenozunun tedavileri balon valvüloplasti ve cerrahi valvotomi olup, her iki yaklaşım da orta vadeli reoperasyon oranlarında karşılaştırılabilir sonuçlar göstermektedir. Cerrahi teknikler ile daha iyi kapak morfolojisinde düzeltme sağlanır ve daha uzun girişim gerektirmeyen periyod sağlar (16).

Subvalvüler aort stenozu için cerrahi sonuçlar genellikle olumlu olsa da obstrüksiyonun nüksü, eksik rezeksiyon veya fibromüsküler dokunun yeniden büyümesi nedeniyle oluşabilir. Miyektomi ve fibröz çıkıntının çıkarılması gibi cerrahi teknikler obstrüksiyonu etkili bir şekilde giderir ancak ameliyat sonrası aort regürjitasyonu gibi komplikasyonların oranı düşük değildir(25, 26).

Supravalvüler aort stenozu için tek veya çoklu yama teknikleri ile yapılan onarım, darlığı etkili bir şekilde giderir ve aort geometrisini normalize eder. Sonuçlar, hastalığın yaygınlığı ve ilişkili koroner tutulumu tarafından etkilenir(33). Yaygın stenozluformlar, tekrarlayan stenoz veya aort kapak komplikasyonları ile sonuçlanabilir(32, 37).

Benzer şekilde, aort koarktasyonu için cerrahi onarım veya kateter tabanlı girişimlerin ikiside kullanılmaktadır. Erken müdahaleler kalıcı hipertansiyon olmaması için önemlidir ve uzun vadeli sonuçları iyileştirir; ancak hipertansiyon bu hastaların takibinde önemli bir problemdir. Rekoarktasyon ve anevrizma oluşumu riski sebebiyle bu olgular yaşam boyu takip gerektirir(61, 62).

Kesintili aortik arkusta, neonatal dönemde direkt anastomoz veya yama augmentasyonu ile yapılan onarım, sağkalımı artırmıştır; ancak rezidüel veya tekrarlayan ark ve LVOT darlıkları için yeniden ameliyat gereksinimi yaygındır(78, 79).

Valsalva sinüs anevrizmaları tamiri sonrası, aort kapağının zaman içerisinde tekrar girişim gerektirme ihtimali vardır. Genellikle regürjitasyon ile ilişkili olması nedeniyle aort kapağı replasmanını gerektiren cerrahi onarım tekniklerle tedavi edilir(84).

Çok nadir olan aortiko-sol ventriküler tünelin cerrahi olarak kapatılması, mükemmel semptom kontrolü sağlar ve kalp yetmezliği ile aort regürjitasyonu gibi komplikasyonları önler. Bununla birlikte, ilerleyici aort yetmezliği zamanla kapak replasmanını gerektirebilir(106, 107)

Sonuç olarak, konjenital aort anomalilerinin yönetimi, kesin tanıları, uygulanacak cerrahi teknikleri ve sonrasında titiz uzun vadeli takip multidisipliner bir yaklaşım gerektirir. Cerrahi ve girişimsel tedavilerdeki ilerlemeler ve sağkalım oranlarındaki iyileşmelere rağmen, rezidüel veya tekrarlayan lezyonlar nadir değildir.

REFERANSLAR

1. Jeger E. DieChirurgie der BlutgefassenunddesHerzens. Berlin: AugustHirchwald, 1913.
2. Downing BF. Congenitalaorticstenosis: clinicalaspectsandsurgicaltreatment. Circulation1956;14:188
3. Merin G, Copperman IJ, Borman JB. Surgicalcorrection of diffusesupravalvaraorticstenosisinvolvingthebranches of theaorticarch. Chest1976;70:546.
4. Elkins RC, Knott-Craig CJ, McCue C, Lane MM. Congenitalaorticvalvedisease: improvedsurvivalandquality of life. Ann Surg1997;225:503.
5. Moller JH, Nakib A, Eliot RS, Edwards JE. Symptomaticcongenitalaorticstenosis in thefirstyear of life. J Pediatr 1966;69:728.
6. Lakier JB, Lewis AB, Heymann MA, Stanger P, Hoffman JI, Rudolph AM. Isolatedaorticstenosis in theneonate: naturalhistoryandhemodynamicconsiderations. Circulation1974;50:801.
7. Hastreiter AR, Oshima M, Miller RA, Lev M, Paul MH. Congenitalaorticstenosissyndrome in infancy. Circulation1963;28:1084
8. Singh GK. CongenitalAorticValveStenosis. Children (Basel). 2019;6(5):69.
9. Hraška V, Woods RK, Mitchell ME, Foerster SR, Goot BH (2020) Congenitalaorticvalvestenosisandregurgitation. In: PediatricandCongenitalCardiology, CardiacSurgeryandIntensiveCare. Springer, pp. 1-21.
10. Hossack KF, Neutze JM, Lowe JB, Barratt-Boyes BG (1980) Congenitalvalvaraorticstenosis. Natural historyandassessmentforoperation. Heart, 43(5), pp. 561-573.
11. Campbell M. Thenaturalhistory of congenitalaorticstenosis. BrHeart J 1968;30:514.
12. Maskatia SA, Ing FF, Justino H, Crystal MA, Mullins CE, Mattamal RJ, O'Brian Smith E, Petit CJ. Twenty-fiveyearexperiencewithballoonaorticvalvuloplastyforcongenitalaorticstenosis. Am J Cardiol. 2011 Oct 1;108(7):1024-8.
13. Auld BC, Donald JS, Lwin N, et al. Balloondilatationversussurgicalvalvotomyforcongenitalaorticstenosis: a propensityscorematchedstudy. Cardiology in the Young. 2021;31(12):1984-1990.

14. Alexiou C, Langley SM, Dalrymple-Hay MJ, Salmon AP, Keeton BR, Haw MP, Monro JL. Open commissurotomyforcriticalisolatedaorticstenosis in neonates. Ann ThoracSurg. 2001 Feb;71(2):489-93.
15. Galoin-Bertail C, Capderou A, Belli E, Houyel L. Themid-termoutcome of primaryopenvalvotomyforcriticalaorticstenosis in earlyinfancy - a retrospectivesinglecenterstudyover 18 years. J CardiothoracSurg. 2016 Aug 2;11(1):116.
16. Kallio M, Rahkonen O, Mattila I, Pihkala J. Congenitalaorticstenosis: treatmentoutcomes in a nationwidesurvey. ScandCardiovasc J. 2017;51(5):277-283.
17. Kirklin J, Barratt-Boyes B: CongenitalAorticStenosis, Fourth Edition, Volume 2, Philadelphia, Saunders 2013; p.1686-99.
18. Detter C, Fischlein T, Feldmeier C, Nollert G, Reichart B. Aorticvalvotomyforcongenitalvalvularaorticstenosis: a 37-year experience. Ann ThoracSurg. 2001;71(5):1564-1571.
19. Chartrand CC, Saro-Servando E, Vobecky JS. Long-termresults of surgicalvalvuloplastyforcongenitalvalvaraorticstenosis in children. Ann ThoracSurg. 1999;68(4):1356-1360.
20. Shone JD, Sellers RD, Anderson RC et al. Thedevelopmentalcomplex of “parachute mitral valve,” supravalvular ring of left atrium, subaorticstenosisandcoarctation of aorta. Am J Cardiol1963;11:714–25.
21. Kelly DT, Wulfsberg E, Rowe RD. Discretesubaorticstenosis. Circulation1972;46:309.
22. Newfeld EA, Muster AJ, Paul MH, Idriss FS, Riker WL. Discretesubvalvularaorticstenosis in childhood: study of 51 patients. Am J Cardiol1976;38:53.
23. Choi JY, Sullivan ID. Fixedsubaorticstenosis: anatomicalspectrumandnature of progression. BrHeart J 1991;65:280.
24. Mazine A, El-Hamamsy I. The Ross procedure is an excellentoperation in non-repairableaorticregurgitation: insightsandtechniques. Ann CardiothoracSurg. 2021;10(4):463-475.
25. Gersony WM. Natural history of discretesubvalvaraorticstenosis: managementimplications. J AmCollCardiol. 2001;38(3):843-845.
26. Devabhaktuni SR, Chakfeh E, Malik AO, Pengson JA, Rana J, Ahsan CH. Subvalvularaorticstenosis: a review of currentliterature. ClinCardiol. 2018;41(1):131-136.
27. Mencarelli L. Stenosissopravalvolareaorticaandanello. ArchItalAnatIstolPatol1930;1:829.

28. Williams JC, Barratt-Boyes BG, Lowe JB. Supravalvaraorticstenosis. Circulation1961;24:1311.
29. Giddins NS, Finley JP, Nanton MA, Roy DL. Thenaturalcourse of supravalvaraorticstenosisandperipheralpulmonaryarterystenosis in Williams'ssyndrome. BrHeart J 1989;62:315.
30. Sharma BK, Fujiwara H, Hallman GL, OttDA,Reul GJ, Cooley DA. Supravalvaraorticstenosis: a 29-year review of surgicalexperience. Ann ThoracSurg1991;51:1031.
31. Hazekamp MG, Kappetein AP, Schoof PH, Ottenkamp J, Witsenburg M, Huysmans HA, et al. Brom'sthree-patchtechniqueforsupravalvularaorticstenosisrepair. J ThoracCardiovascSurg1999;118:252.
32. Lv L, Lang X, Zhang S, Wang C, Wang Q. Assessment of threetypes of surgicalproceduresforsupravalvaraorticstenosis: A systematicreviewand meta-analysis. Front CardiovascMed. 2022;9:987522. Published 2022 Sep 6.
33. Deo SV, Burkhart HM, Schaff HV, et al. Lateoutcomesforsurgicalrepair of supravalvaraorticstenosis. Ann ThoracSurg. 2012;94(3):854-859.
34. Ibarra C, Spigel Z, John R, et al. SurgicalTechniques in Management of SupravalvularAorticStenosis in Children. Ann ThoracSurg. 2021;111(6):2021-2027.
35. Hickey EJ, Jung G, Williams WG, et al. Congenitalsupravalvularaorticstenosis: definingsurgicalandnonsurgicaloutcomes. Ann ThoracSurg. 2008;86(6):1919-1927.
36. Scott DJ, Campbell DN, Clarke DR, Goldberg SP, Karlin DR, Mitchell MB. Twenty-yearsurgicalexperiencewithcongenitalsupravalvaraorticstenosis. Ann ThoracSurg. 2009;87(5):1501-1508.
37. Liu H, Gao B, Sun Q, et al. Surgicalstrategiesandoutcomes of congenitalsupravalvularaorticstenosis. J CardSurg. 2017;32(10):652-658.
38. Beekman RH. Coarctation of the aorta. In: Allen HD, Driscoll D, Shaddy RE, et al, editors. Moss andAdams'sheartdisease in infants, childrenandadolescents: includingthe fetus andyoungadult, vol. 2, 8 edition. Lippincott Williams & Wilkins; 2013.
39. Hoffman JI, Kaplan S. Theincidence of congenitalheartdisease. J AmCollCardiol 2002;39(12): 1890–900.
40. Calhoun TR, Thumwood RG, Tennyson KB, Wright RM, Kitten CM, Windham PA. Coarctation of the abdominal aorta. TexHeartInst J. 1983 Sep;10(3):269-73. PMID: 15227109; PMCID: PMC341655.

41. Heider A, Gordon D, Coleman DM, Eliason JL, Ganesh SK, Stanley JC. Histologicandmorphologiccharacter of pediatric abdominal aorticdevelopmentalcoarctationandhypoplasia. J VascSurg. 2022 Aug;76(2):556-63
42. Christensen NA. Coarctation of the aorta: historicalreview. Mayo ClinProc1948;23:322.
43. Bonnett LM. Sur la lesion dite stenosecongenitale de laorte dans la region de listhme. RevMed1903;23:108.
44. Blalock A, Park EA. Surgicaltreatment of experimentalcoarctation (atresia) of aorta. Ann Surg1944;119:445.
45. Gross RE, Hufnagel CA. Coarctation of the aorta. Experimentalstudiesregardingitssurgicalcorrection. N Engl J Med 1945; 233:287.
46. Crafoord C, Nylin G. Congenitalcoarctation of the aorta anditssurgicaltreatment. J ThoracSurg1945;14:347.
47. Gross RE. Surgicalcorrectionforcoarctation of the aorta. Surgery1945;18:673-78.
48. Elliott RB, Starling MB, Neutze JM. Medicalmanagement of theductusarteriosus. Lancet 1975;1:140.
49. Neutze JM, Starling MB, Elliott RB, Barratt-Boyes BG. Palliation of cyanoticcongenitalheartdisease in infancywith E-typeprostaglandins. Circulation1977;55:238.
50. Glancy DL, Roberts WC. Not congenitalatresia of theaorticisthmus, but acquiredcompleteocclusion in congenitalaorticcoarctation. CatheterCardiovascInterv2002;56:103-4; authorreply 05.
51. Reifenstein GH, Levine SA, Gross RE. Coarctation of the aorta. A review of 104 autopsiedcases of the “adulttype” 2 years of ageorolder. AmHeart J 1947;33:146.
52. Winer HE, Kronzon I, Glassman E, Cunningham JN Jr, Madayag M. Pseudocoarctationandmid-archaorticcoarctation. Chest1977;72:519.
53. Jahangiri M, Shinebourne EA, Zurakowski D, Rigby ML, Redington AN, Lincoln C. Subclavianflapangioplasty: doesthearchlookafteritself? J ThoracCardiovascSurg2000;120:224.
54. Keshavarz-Motamed, Z., Garcia, J., & Kadem, L. (2013). Fluiddynamics of coarctation of the aorta andeffect of bicuspidaorticvalve. PloSone, 8(8), e72394.
55. Kirklin J, Barratt-Boyes B: Coarctation of the Aorta andInterruptedAorticArch, Fourth Edition, Volume 2, Philadelphia, Saunders 2013; p.1755-79.

56. Harris KC, et al. , A prospectiveobservationalmulticenterstudy of balloonangioplastyforthetreatment of nativeandrecurrentcoarctation of the aorta. CatheterCardiovascInterv, 2014. 83(7): p. 1116–23.
57. Kaushal S, Backer CL, Patel JN, Patel SK, Walker BL, Weigel TJ, et al. Coarctation of the aorta: midtermoutcomes of resectionwithextendedend-to-endanastomosis. Ann ThoracSurg 2009; 88:1932-8.
58. Thomson JD, Mulpur A, Guerrero R, Nagy Z, Gibbs JL, Watterson KG. Outcomeafterextendedarchrepairforaorticcoarctation. Heart2006;92:90-4.
59. Wright GE, Nowak CA, Goldberg CS, Ohye RG, Bove EL, Rocchini AP. Extendedresectionandend-to-endanastomosisforaorticcoarctation in infants: results of a tailoredsurgicalapproach. Ann ThoracSurg2005;80:1453-9
60. Quaegebeur JM, Jonas RA, Weinberg AD, Blackstone EH, Kirklin JW. Outcomes in seriouslyillneonateswithcoarctation of the aorta. A multiinstitutionalstudy. J ThoracCardiovascSurg1994;108:841.
61. Doshi AR, Chikkabyrappa S. Coarctation of Aorta in Children. Cureus. 2018;10(12):e3690.
62. Kim YY, Andrade L, Cook SC. AorticCoarctation. CardiolClin. 2020;38(3):337-351.
63. Steidele RJ. SammlChirMedBeob, Vol. 2. Vienna: 1778, p. 114.
64. Merrill DL, Webster CA, Samson PC. Congenitalabsence of theaorticisthmus. J ThoracSurg1957;33:311.
65. Van Praagh R, Bernhard WF, Rosenthal A, Parisi LF, Fyler DC. Interruptedaorticarch: surgicaltreatment. Am J Cardiol 1971; 27:200.
66. Kutsche LM, Van Mierop LH. Cervicalorigin of therightsubclavianartery in aorticarchinterruption: pathogenesisandsignificance. Am J Cardiol1984;53:892.
67. Ho SY, Wilcox BR, Anderson RH, Lincoln JC. Interruptedaorticarch–anatomicalfeatures of surgicalsignificance. ThoracCardiovascSurg1983;31:199.
68. Sell JE, Jonas RA, Mayer JE, Blackstone EH, Kirklin JW, Castaneda AR. Theresults of a surgical program forinterruptedaorticarch. J ThoracCardiovascSurg1988;96:864.
69. Akdemir R, Ozhan H, Erbilen E, Yazici M, Gunduz H, Uyan C. Isolatedinterruptedaorticarch: a casereportandreview of theliterature. Int J CardiovascImaging2004;20:389-92
70. Giordano U, Giannico S, Turchetta A, Hammad F, Calzolari F, Calzolari A. Theinfluence of differentsurgicalprocedures on hypertensionafterrepair of coarctation. Cardiol Young 2005;15: 477-80.

71. Fujii I, Ueno Y, Kurano R, Goto Y. Interruptedaorticarchtype C associatedwithDiGeorgesyndrome in 22q11.2 deletion: firstcasedetected in Japan. Pediatr Int2005;47:698-700.
72. Collins-Nakai RL, Dick M, Parisi-Buckley L, Fyler DC, Castaneda AR. Interruptedaorticarch in infancy. J Pediatr 1976; 88:959.
73. Roberts WC, Morrow AG, Braunwald E. Complete interruption of theaorticarch. Circulation1962;26:39.
74. Freedom RM, Bain HH, Esplugas E, Dische R, Rowe RD. Ventricularseptaldefect in interruption of aorticarch. Am J Cardiol1977;39:572.
75. Jonas R. A. (2015). Management of InterruptedAorticArch. Seminars in thoracicandcardiovascularsurgery, 27(2), 177–188.
76. Karl TR, Sano S, Brawn W, Mee RB. Repair of hypoplasticorinterruptedaorticarchviasternotomy. J ThoracCardiovascSurg1992;104:688.
77. Jonas RA, Quaegebeur JM, Kirklin JW, Blackstone EH, Daicoff G. Outcomes in patientswithinterruptedaorticarchandventricularseptaldefect. A multiinstitutionalstudy. CongenitalHeartSurgeonsSociety. J ThoracCardiovascSurg1994;107:1099.
78. Jegatheeswaran, A., McCrindle, B. W., Blackstone, E. H., Jacobs, M. L., Lofland, G. K., Austin, E. H., 3rd, Yeh, T., Morell, V., Jacobs, J. P., Jonas, R. A., Cai, S., Rajeswaran, J., Ricci, M., Williams, W. G., Caldarone, C. A., &DeCampli, W. M. (2010). Persistent risk of subsequentproceduresandmortality in patientsafterinterruptedaorticarchrepair: a CongenitalHeartSurgeons' Societystudy. TheJournal of thoracicandcardiovascularsurgery, 140(5), 1059–75.e2.
79. McCrindle BW, Tchervenkov CI, Konstantinov IE, Williams WG, Neirotti RA, Jacobs ML, et al. Risk factorsassociatedwithmortalityandinterventions in 472 neonateswithinterruptedaorticarch: a CongenitalHeartSurgeonsSocietystudy. J ThoracCardiovascSurg2005;129:343-50.
80. Malhotra SP, Hanley FL. Routinecontinuousperfusionforaorticarchreconstruction in theneonate. Semin ThoracCardiovascSurg Pediatr CardSurgAnnu 2008:57-60.
81. Malec E, Kolcz J, Mroczek T, Zaj c A, Paj k J. Primaryreconstruction of interruptedaorticarch—surgicalmanagementandresults. ScandCardiovasc J 2000;34:507-10.

82. Schreiber C, Eicken A, Vogt M, Gunther T, Wottke M, Thielmann M, et al. Repair of interruptedaorticarch: resultsaftermorethan 20 years. Ann ThoracSurg2000;70:1896.
83. Kirklin J, Barratt-Boyes B: CongenitalSinus of ValsalvaAneurysmandAortico–LeftVentricularTunnel, Fourth Edition, Volume 2, Philadelphia, Saunders 2013; p.1326-41.
84. Weinreich M, Yu PJ, Trost B. Sinus of valsalvaaneurysms: review of theliteratureand an update on management. ClinCardiol. 2015;38(3):185-189.
85. Gibbs KL, Reardon MJ, StrickmanNE, de Castro CM, Gerard JA, Rycyna JL, et al. Hemodynamiccompromise (tricuspidstenosisandinsufficiency) causedby an unrupturedaneurysm of thesinus of Valsalva. J AmCollCardiol1986;7:1177.
86. Kiefaber RW, Tabakin BS, Coffin LH, Gibson RW. Unrupturedsinus of Valsalvaaneurysmwithrightventricularoutflowobstructiondiagnosedby two-dimensionaland Doppler echocardiography. J AmCollCardiol1986;7:438.
87. Hoshino J, Naganuma F, Nagai R. Ventricularfibrillationtriggeredby a rupturedsinus of Valsalvaaneurysm. Heart1998;80:203.
88. Nakamura Y, Aoki M, Hagino I, et al. Case of congenitalaneurysm of sinus of valsalvawithcommonarterialtrunk. Ann ThoracSurg. 2014;97:710–712.
89. Sawyers JL, Adams JE, Scott HW Jr. Surgicaltreatmentforaneurysms of theaorticsinuseswithaorticoatrialfistula: experimentalandclinicalstudy. Surgery1957;41:26.
90. Nowicki ER, Aberdeen E, Friedman S, Rashkind WJ. Congenitalleftaorticsinus–leftventriclefistulaandreview of aortocardiacfistulas. Ann ThoracSurg1977;23:378.
91. Sakakibara S, Konno S. Congenitalaneurysm of thesinus of Valsalvaassociatedwithventricularseptaldefect: anatomicalaspects. AmHeart J 1968;75:595.
92. Au WK, Chiu SW, Mok CK, Lee WT, Cheung D, He GW. Repair of rupturedsinus of Valsalvaaneurysm: determinants of long-termsurvival. Ann ThoracSurg1998;66:1604.
93. Choudhary SK, Bhan A, Sharma R, Airan B, Kumar AS, Venugopal P. Sinus of Valsalvaaneurysms: 20 years' experience. J CardSurg1997;12:300.
94. Dong C, Wu QY, Tang Y. Rupturedsinus of valsalvaaneurysm: a Beijingexperience. Ann ThoracSurg2002;74:1621-4.
95. Harkness JR, Fitton TP, Barreiro CJ, Alejo D, Gott VL, Baumgartner WA, et al. A 32-year experiencewithsurgicalrepair of sinus of Valsalvaaneurysms. J CardSurg2005;20:198-204.

96. Murashita T, Kubota T, Kamikubo Y, Shiiya N, Yasuda K. Longtermresults of aorticvalveregurgitationafterrepair of rupturedsinus of Valsalvaaneurysm. Ann ThoracSurg2002;73:1466-71
97. Sui R, Zhong J, Zi J, Wang A. Surgicalrepair of an aortico-leftventriculartunnelwithTakayasu'sarteritis. J CardiothoracSurg. 2022;17(1):12.
98. Levy MJ, Lillehei CW, Anderson RC, Arnplatz K, Edwards JE. Aortico–leftventriculartunnel. Circulation1963;27:841.
99. Perez-Martinez V, Quero M, Castro C, Moreno F, Brito JM, Merino G. Aortico–leftventriculartunnel: a clinicalandpathologicreview of thisuncommonentity. AmHeart J 1973;85:237.
100. Knott-Craig CJ, van der Merwe PL, Kalis NN, Hunter J. Repair of aortico–leftventriculartunnelassociatedwithsubpulmonaryobstruction. Ann ThoracSurg1992;54:557
101. Talwar S, Choudhary UK, Kothari SS, Airan B. Aortico-rightventriculartunnel. Int J Cardiol. 1999;70(2):201-205.
102. Bharati S, Lev M, Cassels DE. Aortico–rightventriculartunnel. Chest1973;63:198.
103. Horvath P, Balaji S, Skovranek S, Hucin B, de Leval MR, Stark J. Surgicaltreatment of aortico–leftventriculartunnel. Eur J CardiothoracSurg1991;5:113.
104. Hovaguimian H, Cobanoglu A, Starr A. Aortico–leftventriculartunnel: a clinicalreviewandnewsurgicalclassification. Ann ThoracSurg1988;45:106.
105. Dong W, Li W. Aortico-leftventriculartunnel: A casereport. Asian J Surg. Published online November 10, 2024.
106. Sun J, Qi H, Lin H, et al. Characteristicsandlong-termoutcomes of aortico-leftventriculartunnel. InteractCardiovascThoracSurg. 2021;32(2):306-312.
107. Kim RW, Spray TL. Surgicalcorrection of aortico-leftventriculartunnel. Semin ThoracCardiovascSurg Pediatr CardSurgAnnu. 2006;177-179.

16. Bölüm

AORT CERRAHİSİNDE POSTOPERATİF REHABİLİTASYON VE BAKIM

Fatma Nur ALTIN*

ÖZET

Aort cerrahileri, başta aort anevrizmaları, diseksiyonları ve kapak hastalıkları olmak üzere ciddi kardiyovasküler patolojilerin tedavisinde uygulanan yüksek riskli girişimlerdir. Cerrahi başarı oranlarının artmasıyla birlikte hastaların postoperatif dönemdeki yaşam kalitesi, fonksiyonel bağımsızlık düzeyi ve uzun dönem prognozları ön plana çıkmış; bu durum, multidisipliner ve bireyselleştirilmiş rehabilitasyon yaklaşımlarının önemini artırmıştır. Preoperatif dönemde başlatılan egzersiz ve solunum fizyoterapisi, ameliyat sonrası komplikasyonları azaltmakta, iyileşme sürecini hızlandırmakta ve hastanede kalış süresini kısaltmaktadır. Postoperatif dönemde ise erken mobilizasyon, fiziksel kapasitenin yeniden kazanılmasını sağlamakta; enfeksiyon, plevralefüzyon, deliryum ve pnömoni gibi komplikasyonların önlenmesine katkıda bulunmaktadır.Bu kapsamda, aort cerrahisi geçiren tüm hastalarda güvenli ve kontrollü egzersiz yüklenmesi rehabilitasyon sürecinin merkezinde yer almaktadır. Egzersizler, bireysel tolerans düzeyine göre hemodinamik denge göz önünde bulundurularak planlanmalı; ani efor artışlarından ve yüksek şiddetli aktivitelerden kaçınılmalıdır. Egzersize paralel olarak kan basıncının dikkatle izlenmesi, özellikle sistolik basıncın 130 mmHg'nin altında tutulması, komplikasyon riskini azaltmada kritik bir önlemdir. Ayrıca torasik aort ve aort arkı cerrahilerinden sonra sık görülen disfaji, aspirasyon riskine bağlı olarak ciddi solunum problemlerine yol açabileceğinden, erken dönemde yutma fonksiyonunun değerlendirilmesi ve gerektiğinde yutma rehabilitasyonunun başlatılması önerilmektedir. Bununla birlikte, parapleji, bilişsel bozulma ve deliryum gibi nörolojik komplikasyonlar da postoperatif sürecin önemli bileşenleridir ve bu durumların erken fark edilip yönetilmesi, rehabilitasyonun başarısını ve uzun dönem yaşam kalitesini doğrudan etkilemektedir. Sonuç

* Uzman Fizyoterapist, Öğretim Görevlisi, Aydın Adnan Menderes Üniversitesi
Ftmnnrlltn@gmail.com, Orcid no:0000-0002-9782-3964

olarak, aort diseksiyonu, abdominal ve torasik anevrizmalar ile aort kapak cerrahileri sonrası rehabilitasyon protokolleri birtakım farklılıklar içerse de; güvenli egzersiz uygulamaları, hemodinamik kontrol, disfaji ve nörolojik durumların yönetimi gibi temel ilkeler, bu sürecin vazgeçilmez bileşenlerini oluşturmaktadır.

1. GİRİŞ

Aort cerrahileri, hayatı tehdit eden aort anevrizmaları, diseksiyonları ve travmaları gibi ciddi kardiyovasküler patolojilerin tedavisinde uygulanan yüksek riskli ve kompleks işlemlerdir. Aort anevrizmalarının cerrahi yönetimi, anevrizmanın konumu, etiolojisi (sporadik, kalıtsal, sendromik) ve hastanın klinik durumu dikkate alınarak belirlenir. Güncel kılavuzlar, özellikle aort kökü, çıkan aort, aort arkı, inen torasik aort ve torakoabdominal aort anevrizmaları için cerrahi müdahale eşiklerini ayrıntılı olarak tanımlamaktadır (1-3). Endovasküler tekniklerin gelişmesi ve cerrahi sonuçların iyileşmesiyle birlikte, hasta tarafından bildirilen sağlıkla ilişkili yaşam kalitesi sonuçlarına olan ilgi artmıştır (4). Hastalar işe dönüş, ağrı yönetimi, enfeksiyon riski, aktivite önerileri ve kısıtlamaları ve nörolojik komplikasyonlar gibi sorunlar hakkında giderek daha fazla endişe duymaya başlamıştır. Cerrahi başarı oranlarının artması, hastaların uzun dönem yaşam kalitesine yönelik beklentilerini yükseltmiş; bu durum kardiyak rehabilitasyon (KR) programlarının önemini daha da artırmıştır (2,5).Erken kardiyak rehabilitasyon uygulaması, aort cerrahisi sonrası hastalarda hastane içi mortaliteyi azaltmakta, yoğun bakım ve hastanede kalış süresini kısaltmakta ve toplam sağlık hizmeti maliyetlerini düşürerek postoperatif komplikasyonların yönetiminde önemli bir rol oynamaktadır (6). Bununla birlikte, A tipi aort diseksiyonu ameliyatı sonrası uygulanan egzersiz bazlı rehabilitasyonun maksimum oksijen alımı, iş yükü kapasitesi ve yaşam kalitesi üzerinde anlamlı iyileşmeler sağladığı rapor edilmiştir (7). Kardiyak rehabilitasyon, güncel kılavuzlarda kalp hastalıkları başta olmak üzere çeşitli kardiyovasküler durumlarda güvenli ve etkili bir müdahale olarak önerilmektedir. Akut koroner sendrom, kalp yetmezliği, kalp kapak hastalıkları ve kalp nakli sonrası dönem gibi birçok klinik tabloda etkinliği kanıtlanmış olan bu yaklaşım, aort diseksiyonu ve aort cerrahileri sonrasında da önerilmektedir (8).Son yıllarda postoperatif dönemde kardiyak rehabilitasyon programlarının aort cerrahisi geçiren hastalarda güvenli ve faydalı olduğu kanıtlanmıştır (2,6). Ancak bu spesifik hasta grubu ile ilgili literatür halen sınırlı düzeydedir.Bu bölümde aort cerrahilerinde postoperatif rehabilitasyon ve bakım anlatılacak ve güncel kılavuzlara göre uygulama önerileri yer alacaktır

2. AORT CERRAHİLERİNDE REHABİLİTASYON

Aort hastalıkları ve bu hastalıklara yönelik cerrahi girişimlerde rehabilitasyon uygulamaları, diğer kardiyovasküler hastalıklar ve cerrahilere kıyasla daha az bilimsel kanıtla desteklenmektedir. Ancak, aort cerrahisi geçiren bireyler genellikle daha ileri yaşta olup, kalp cerrahisi geçiren hastalara göre daha yüksek düzeyde kırılganlık (frailty) göstermektedirler. Ayrıca, bu hasta grubunda cerrahi tedaviye bağlı komplikasyonlar ile eşlik eden komorbiditelerin görülme sıklığı daha fazladır. Bu nedenle, erken dönemde başlatılan rehabilitasyonun, postoperatif komplikasyonları azaltmada, hastanede yatış süresini kısaltmada ve uzun dönem yaşam beklentisini iyileştirmede önemli katkılar sağlaması beklenmektedir (9–11).

Elektif cerrahi planlanan bireylerde, mümkünse operasyon öncesi dönemde rehabilitasyon programına başlanması önerilmektedir. Bu süreçte temel amaç; kardiyopulmoner kapasitenin artırılması, fiziksel uygunluğun geliştirilmesi, komplikasyon riskinin azaltılması ve hasta eğitimi aracılığıyla iyileşme sürecinin desteklenmesidir. Preoperatif dönemde hastaya solunum egzersizleri, mobilizasyon teknikleri ile postoperatif süreçte dikkat etmesi gereken hususlar hakkında bilgi verilmelidir. Aynı zamanda, erken mobilizasyonun önemi açık ve anlaşılır şekilde hastaya anlatılmalı ve katılımı teşvik edilmelidir (12).

Kılavuzlarda da abdominal aort anevrizması cerrahisi geçirecek hastalarda, ameliyat öncesi dönemde kardiyopulmoner fonksiyonları desteklemek amacıyla egzersiz tedavisi uygulanması önerilmektedir. Bu süreçte, dolaşım sistemi dinamiklerinin izlenmesi önem arz etmektedir. Ayrıca anevrizmanın yerleşim yeri ve tercih edilen tedavi yöntemi (açık cerrahi ya da endovasküler girişimler gibi TEVAR/EVAR) dikkate alınarak, ameliyat sonrası erken dönemden itibaren egzersiz tedavisi ve solunum rehabilitasyonu planlaması erken evrelerden itibaren göz önünde bulundurulması gerektiği bildirilmektedir (2,3,12,13).

2.1. Preoperatif Rehabilitasyon

Elektif cerrahi öncesi rehabilitasyonun temel amaçları; ameliyat sonrası akut dönem komplikasyonlarını önlemek ve hastanın erken dönemde sosyal yaşama yeniden katılımını sağlamaktır. Aort hastalığı bulunan bireyler, genellikle kardiyak cerrahi geçiren hastalara kıyasla daha ileri yaştadır; ayrıca bu hastalarda sıklıkla sigara kullanımına bağlı olarak gelişen kronik obstrüktif akciğer hastalığı (KOAH) gibi komplikasyonlar da eşlik edebilmektedir (14,15).

Düzenli fiziksel aktivite geçmişi olan hastaların ameliyat sonrası dönemde daha hızlı rehabilite oldukları bildirilmektedir (16). Cerrahi öncesi dönemde sigarayı bırakmanın yanı sıra fizyoterapi ve egzersiz programlarına katılım, solunum fonksiyonlarını iyileştirmekte ve operasyon sonrası komplikasyon

oranlarını düşürmektedir (17). Özellikle açık cerrahi öncesinde uygulanan solunum rehabilitasyonunun, solunum fonksiyonlarını artırdığı ve postoperatif solunum komplikasyonlarını azalttığı çeşitli randomize kontrollü çalışmalarla gösterilmiş ve bu nedenle önerilmiştir (18,19). Bu yaklaşım, özellikle KOAH tanısı almış bireyler ile preoperatif solunum fonksiyon testlerinde anormallik tespit edilen hastalar için önem taşımaktadır (12).

Abdominal aort anevrizması (AAA) tanılı hastalarda ameliyat öncesi egzersiz terapisine dair çok sayıda randomize kontrollü çalışma, sistematik derleme ve meta-analiz yayımlanmıştır. AAA hastalarında kardiyopulmoner egzersiz stres testinin güvenli bir şekilde uygulanabildiği bildirilmiştir (20). Ayrıca, elektif cerrahi planlanan AAA hastalarında uygulanan egzersiz terapilerinin, oksijen tüketimi ve anaerobik eşik gibi egzersiz kapasitesini artırdığı, perioperatif komplikasyonları azalttığı ve hastanede kalış süresini kısalttığı belirlenmiştir (21–25). Egzersiz tedavisinin, anevrizma çapında büyümeye yol açmadığı; hatta bazı çalışmalarda, cerrahi gereksinim oluşmadan önce yapılan rehabilitasyonun anevrizma progresyonunu yavaşlatabileceği gösterilmiştir (26). Bu bulgular, özellikle AAA hastalarında cerrahi öncesinde uygulanan denetimli egzersiz terapilerinin önerilmesini desteklemektedir (12).

Aort cerrahileri sonrasında bilişsel bozukluk; serebralhipoperfüzyon, mikroemboliler, sistemik inflamatuar yanıt ve anesteziye bağlı nörolojik etkiler gibi çok sayıda mekanizmanın etkileşimi sonucunda gelişebilmektedir. Ayrıca, cerrahi hastalarının genellikle ileri yaşta olmaları nedeniyle, hafif bilişsel bozukluk ve demans gibi durumların görülme sıklığı artmaktadır. Ameliyat sonrası ortaya çıkan bilişsel işlev bozukluğu; postoperatifdeliryum, solunum komplikasyonları ve hastanın evine dönebilme olasılığı üzerinde olumsuz etkiler yaratabilmektedir (27–30). Bu tür durumlar, genellikle rehabilitasyon sürecinin gecikmesine neden olmaktadır. Bu nedenle, Mini Mental Test gibi objektif bilişsel değerlendirme araçlarının preoperatif dönemde uygulanması önerilmektedir. Ameliyat öncesinde motor veya bilişsel işlevlerde azalma saptanması, taburculuk sonrası hastanın eve dönüş sürecini zorlaştırabilmektedir. Dolayısıyla, hastaların cerrahi öncesi dönemde multidisipliner bir yaklaşımla değerlendirilmesi ve bu bilgilerin ekip içinde paylaşılması önem taşımaktadır (12).

2.2. Postoperatif Rehabilitasyonun

Postoperatif rehabilitasyonun temel amacı, hareketsizliğe bağlı gelişebilecek sendromları önlemek ve hastanın fiziksel kapasitesini yeniden kazandırmaktır. Aort anevrizmasının yerleşim yerine bağlı olarak, günlük yaşam aktivitelerine dönüş süreci ve bu süreci etkileyen faktörler değişiklik gösterebilir. Bu nedenle,

cerrahi bölge dikkate alınarak bireye özel perioperatif rehabilitasyon planlaması gereklidir (31,32).

Fiziksel fonksiyonların iyileştirilmesiyle birlikte hastanede kalış süresi kısalmakta; bu durum erken mobilizasyonu kolaylaştırmakta ve enfeksiyon, pnömoni, plevralefüzyon ya da deliryum gibi postoperatif komplikasyonların görülme sıklığını azaltmaktadır (33–36). Ayrıca, erken sosyal hayata katılım rehabilitasyonunu destekleyen bu yaklaşım; yaşam kalitesi ve prognozda belirgin iyileşmelere yol açmakta, özellikle yaşlı bireylerde iyileşme sürecini hızlandırmaktadır.

İleri yaş ve yüksek kırılganlık düzeyi gösteren hastalarda, postoperatifdisfaji sık karşılaşılan bir komplikasyondur. Bu duruma yönelik uygulanan disfaji rehabilitasyonu, uzun vadede solunum komplikasyonlarının azalmasını sağlamanın yanı sıra yaşam kalitesini ve genel iyilik halini artırabilir (7,9,11,37).

2.2.1.Rehabilitasyonun Uygulanması

Rehabilitasyon süreci, hastanın hemodinamik olarak stabil hale gelmesini takiben başlatılır. Genellikle cerrahiden sonraki ilk 24–48 saat içinde pasif egzersizlerle başlanmakta, ilerleyen günlerde aktif egzersizlere geçilmektedir. Bu aşamada hastanın ayakta durma ve oturma toleransı değerlendirilir ve sonrasında kısa yürüyüşlerle mobilizasyon sağlanır (12).

Rehabilitasyonun hedefleri; postoperatif komplikasyonları önlemek, fiziksel işlevleri yeniden kazandırmak ve bireyin bağımsızlık düzeyini artırmaktır. Bu doğrultuda ağrı yönetimi, solunum egzersizleri, mobilizasyon, postür eğitimi, denge ve yürüme çalışmaları ile günlük yaşam aktivitelerine yönelik fonksiyonel egzersizler rehabilitasyon programında yer almalıdır (12).

Kardiyak rehabilitasyongenellikle üç fazdan oluşur. Faz I, hastanede başlayan yatan hasta dönemidir ve temel mobilizasyon, hasta eğitimi ile taburculuk planlamasını içerir. Faz II, taburculuk sonrası erken dönemde başlatılan, genellikle 4–6 hafta süren yapılandırılmış ve denetimli bir rehabilitasyon programıdır. Bu dönemde kontrollü egzersiz programları uygulanır, hastanın fonksiyonel kapasitesinin artırılması ve kalp fonksiyonlarının iyileştirilmesi hedeflenir. Aynı zamanda hastaya kalp hastalığı ve risk faktörleri hakkında eğitim verilir, yaşam tarzı değişiklikleri teşvik edilir ve psikososyal destek sağlanır. Faz III ise uzun dönem takip sürecidir ve yaşam boyu devam eder. Bu fazda amaç, hastanın kazandığı fiziksel kapasiteyi koruması, yaşam kalitesini artırması ve kardiyovasküler hastalık risklerini en aza indirmektir. Egzersiz, sağlıklı yaşam tarzı değişiklikleri ve stres yönetimi bu evrede temel bileşenler arasında yer alır (38-40).

Tablo1. Aort Anevrizması Cerrahisi Sonrası PostoperatifErken Rehabilitasyon Protokolü Örneği (Faz I)

Zaman Aralığı	Hedefler	Önerilen Müdahaleler / Egzersizler
0–24 Saat (Hemen sonrası)	Hemodinamikstabilitenin sağlanması Komplikasyonların önlenmesi	- Vital bulguların takibi - Solunum egzersizlerine başlanması (derin nefes alma, spirometre kullanımı) - Yaraya/cerrahi bölgeye yönelik koruyucu manevralar (yastık desteğiyle öksürme) - Pasif ekstremite egzersizleri
24–48 Saat	Mobilizasyon başlangıcı Solunum fonksiyonlarının sürdürülmesi	- Yataktan güvenli transfer tekniklerinin öğretilmesi (yardımlı oturup kalkma) - Oturma ve ayakta durma toleransının değerlendirilmesi - Bacak-pedal egzersizleri - Derin solunum ve öksürme tekniklerinin sürdürülmesi
2–4 Gün	Fonksiyonel mobilitenin artırılması Komplikasyonların azaltılması	- Kısa mesafeli yürüyüşler (gözetim altında) - Aktif yatak içi egzersizler - Postür eğitimi - Cerrahi bölgeye yük bindirmeyen mobilizasyon tekniklerinin kullanımı
5–7 Gün	Günlük yaşam aktivitelerinde bağımsızlık Fiziksel kapasitenin geliştirilmesi	- Merdiven eğitimi (güvenli koşullarda)- Fonksiyonel aktiviteler (giyinme, tuvalet kullanımı vb.) - Denge ve yürüme egzersizleri
1–2 Hafta	Sosyal yaşama adaptasyon	- Ev içi egzersiz planı oluşturulması - Dengeyi geliştiren aktiviteler - Kapsayıcı eğitim (solunum, koruyucu pozisyonlama, transfer teknikleri tekrarı)
2. Haftadan sonra	Uzun dönem komplikasyonların önlenmesi Bağımsızlık ve yaşam kalitesi	- Evde düzenli egzersizlerin sürdürülmesi - Gerekirse disfaji rehabilitasyonu - Bilişsel işlevlerin değerlendirilmesi- Sosyal destek sistemlerinin planlanması

Rehabilitasyon süreci hastanın klinik durumu, cerrahi tipi (açık/EVAR/TEVAR) ve komorbiditelerine göre bireyselleştirilmelidir.

2.2.2. Erken Mobilizasyonun Önemi ve Uygulamaları

Aort cerrahisi sonrası postoperatif rehabilitasyonun temel hedeflerinden biri, hastaların mümkün olan en erken dönemde bağımsız olarak yürüyebilmelerini sağlamaktır. Torakal aort replasmanı (TAR) geçiren hastalar üzerinde yapılan bir çalışmada, ameliyat sonrası ilk iki gün içinde yatağın kenarına oturabilen bireylerin, bağımsız yürüme hedefine daha hızlı ulaştıkları gösterilmiştir. Bu

bulgu, kılavuzlarda da vurgulandığı gibi, erken dönemde yatağın kenarına oturmanın standart rehabilitasyon uygulamalarının temel bir parçası olduğunu göstermektedir (41,42).

Koroner arter bypass greftve kapak cerrahisi gibi diğer kalp cerrahilerinde mobilizasyon süreci değerlendirildiğinde, hastaların genellikle ameliyat sonrası birinci günde oturdukları, birinci veya ikinci günlerde ayağa kalktıkları ve ikinci ila üçüncü günlerde yürümeye başladıkları; bağımsız yürüme düzeyine ise dördüncü ila altıncı günlerde ulaştıkları bildirilmektedir (43-45). Buna karşılık, TAR uygulanan hastalarda bu süreç daha yavaş ilerlemekte ve mobilizasyonda yaşanan gecikmeler bağımsız yürüme süresinin daha ileri tarihlere kaymasına neden olmaktadır (12).

Mobilizasyon sürecindeki bu gecikmelerin temel nedenleri arasında operasyon süresinin uzunluğu, kardiyopulmoner bypass süresi ve miyokardiskemisinin süresi gibi cerrahiye özgü faktörler yer almaktadır. Bu faktörler yalnızca mobilizasyonun başlamasını geciktirmekle kalmayıp, aynı zamanda iyileşme sürecini de olumsuz yönde etkilemektedir (41-43).

Mobilizasyonun zamanında başlatılamadığı durumlarda, hastaların kas gücünü ve eklem hareket açıklığını korumak amacıyla pasif egzersizlerin erken dönemde uygulanması gereklidir. Üst ve alt ekstremitelere yönelik pasif egzersizler, eklem hareket açıklığını korurken; aktif egzersizler ise kas zayıflığını önlemede kritik bir rol üstlenmektedir (46-48). Mobilizasyonun geciktiği hastalarda bu egzersiz yaklaşımlarının devreye alınması, olası komplikasyonların önlenmesi açısından büyük önem taşımaktadır (12).

Sonuç olarak, aort cerrahisi sonrası dönemde erken mobilizasyonun teşvik edilmesi, cerrahiye bağlı komplikasyonların azaltılmasında ve fonksiyonel iyileşmenin hızlandırılmasında etkili bir strateji olarak öne çıkmaktadır. Özellikle uzun süren cerrahi işlemler ve kardiyopulmoner bypass uygulanan hastalarda, bireysel gereksinimlere uygun şekilde planlanmış rehabilitasyon programlarının uygulanması gerekmektedir.

2.3. Özel Durum/Tedavi Yöntemine Göre Yanıtlar

2.3.1. Aort Diseksiyonu Ameliyatı Sonrası

Tip A diseksiyon için uygulanan açık cerrahiler genellikle acil müdahale gerektiren durumlardır. Yaygın diseksiyonu bulunan hastalarda, kan akımının bozulması organ hasarına neden olabilmektedir. Bu nedenle, ameliyat sonrası hastaların genel durumu ile rehabilitasyon sürecine ilişkin riskler bireyler arasında büyük farklılık göstermektedir. Dolayısıyla, rehabilitasyonun başlama zamanı hastanın klinik seyri ve genel durumu göz önünde bulundurularak kişiye özel olarak belirlenmelidir. Tip A diseksiyon cerrahisi sonrasında

rezidüeldiseksiyon gibi lezyonların sıklıkla devam ettiği gözlenmektedir. Bu nedenle, hastaların günlük yaşam ve fiziksel aktivitelerine yönelik bazı kısıtlamalar getirilmesi yaygın bir uygulamadır. Ameliyat sonrası kronik dönemde, haftada toplam 150 dakika olacak şekilde, günde yaklaşık 30 dakika ve 3–5 MET şiddetinde aerobik egzersiz önerilmektedir (9,11). Ancak 6 MET ve üzeri şiddette nefes darlığına yol açabilecek aerobik egzersizlerden ve ıkınma gerektiren eylemlerden kaçınılmalıdır. Tip A diseksiyonu cerrahisi geçiren bireylerde, gözetimli egzersiz terapileriyle egzersiz toleransının arttığı gösterilmiştir (7,37).

Marfan sendromuna bağlı olarak gelişen akut aort diseksiyonu, bazı genç erişkin bireylerde de görülebilmektedir. Bu bireylerde diğer organ sistemlerine ait aterosklerotik komplikasyonların görülme oranı daha düşüktür. Ancak bağ dokuların zayıf olması nedeniyle yüksek şiddette egzersizler, izometrik egzersizler ve kalp hızının dakikada 100'ün üzerine çıktığı temas sporları önerilmemektedir (8).

2.3.2 Abdominal Aort Anevrizması (AAA)

a. Açık Cerrahi Sonrası

Abdominal aort anevrizması (AAA) için uygulanan açık cerrahi, bağırsaklar üzerinde belirgin etkiler yaratabilmekte, buna bağlı olarak gastrointestinal semptomlar günlük yaşam aktivitelerini olumsuz yönde etkileyebilmektedir (31). Abdominal ağrı ya da distansiyon nedeniyle ileus gelişen hastalarda rehabilitasyon süreci kesintiye uğrayabilir ve istirahat gerekebilir. AAA nedeniyle yapılan protez greft değişimi sonrasında erken başlatılan rehabilitasyonun; bağırsak tıkanıklığı riskini azalttığı, beslenmeyi teşvik ettiği, yara iyileşmesini olumlu yönde etkilediği, hastanede kalış süresini kısalttığı, solunum komplikasyonlarını azalttığı ve genel rehabilitasyon sürecine katkı sağladığı bildirilmektedir (32–35).

b. EVAR Sonrası

Endovasküler anevrizma onarımı (EVAR) sonrası cerrahi kesi çoğunlukla yalnızca kasık bölgesinde sınırlıdır. Bu nedenle aktif rehabilitasyon genellikle ameliyatı takip eden ilk gün başlamakta ve günlük yaşam aktivitelerinin sürdürülmesine odaklanmaktadır. Internaliliak arter embolizasyonu yapılan bireylerde, rehabilitasyon sürecinde kalça ağrısı (buttockclaudication) belirtilerine dikkat edilmelidir. Ayrıca aort terminali ya da iliak arterlerde ciddi kalsifikasyon ve daralma bulunan hastalarda ekstremite dolaşım bozuklukları açısından dikkatli olunmalıdır. Bu nedenle, ameliyat öncesi ve sonrası ayak-bilek

basınç indeksi karşılaştırılmalı ve aralıklı topallama (intermittentclaudication) belirtileri takip edilmelidir (12).

2.3.3 Torasik Aort Anevrizması

a. Açık Cerrahi Sonrası

Yükselen aort ve aort arkı cerrahilerinde, serebral enfarktüs ve disfaji gibi komplikasyonlara dikkat edilmesi gerekmektedir. Torasik aşağı inen ya da torakoabdominal aort replasmanlarında ise parapleji ve solunum bozuklukları gibi ciddi komplikasyonlara karşı önlem alınmalıdır. Japonya'da yapılan bir çalışmada; ark ve aşağı inen/torakoabdominal aort replasmanından sonra erken postoperatif dönemde bağımsızlık oranları sırasıyla %39 ve %30 olarak bildirilmiş, bu oran yükselen aort replasmanında %75'e kadar ulaşmıştır (32). Bağımsızlıkta gecikmenin nedenleri arasında, ark replasmanındaserebrovasküler olaylar; torasik aşağı inen/torakoabdominalreplasmanda ise postoperatifplevralefüzyon ve spinalkordiskemisi yer almaktadır. Aşağı inen aort replasmanını takiben, plevralefüzyonun yönetimine odaklanılmalı ve atelektazi varlığına karşı oksijenasyon ile karbondioksit retansiyonuna dikkat edilmelidir. Özellikle yaşlı hastalar ile ark replasmanı geçirenlerde yutma fonksiyonu genellikle azalmakta olup, bu nedenle ameliyat öncesinde yutma fonksiyonunun değerlendirilmesi ve ameliyat sonrası dönemde yutma eğitiminin (örneğin koyulaştırılmış gıdalar kullanımı) uygulanması önerilmektedir (49-54). Bununla birlikte koroner arter revaskülarizasyonu yapılan hastalarda ise aşamalı yürüyüş ve duş alımı gibi günlük yaşam aktiviteleri kademeli olarak artırılmalı; rehabilitasyon öncesi ve sonrası elektrokardiyogram (EKG) değişiklikleri dikkatle izlenmelidir (12).

b. TEVAR Sonrası

Torasikendovasküler aort onarımı (TEVAR) sonrasında cerrahi kesi genellikle kasık bölgesiyle sınırlıdır ve EVAR ile benzerlik gösterir. Ancak, TEVAR sonrasında daha sıkı kan basıncı kontrolü ve tanısal görüntüleme takibi önerilmektedir. Spinalkordiskemisi riski yüksek olan veya geçici parapleji semptomları gelişen hastalarda, kan basıncının düşürülmesi bu semptomları tetikleyebileceği veya şiddetlendirebileceği için, daha yüksek hedef kan basınçları gerekebilir. Spinalkord drenajı uygulandığında, hastanın yatak istirahat düzeyinde kalması gerektiğinden rehabilitasyon drenaj çıkarıldıktan sonra ayakta başlanmalıdır. Rehabilitasyon sürecinde kan basıncının düşmesine, parapleji gelişimine ve intrakraniyal hipotansiyon sendromu belirtilerine karşı dikkatli olunmalıdır (12).

2.3.4 Torasik Aort Anevrizması Tedavisi Sonrası Parapleji

Açık cerrahi ya da TEVAR sonrası spinalkordiskemisine bağlı gelişen parapleji durumlarında, hasarın derecesine göre özel rehabilitasyon programlarına ihtiyaç duyulmaktadır (50). Tam paraplejili hastalar oturma pozisyonunu korumakta zorluk yaşadıkları için genellikle yatağa bağımlı kalırlar. Bu hastalarda bası yaralarının önlenmesi amacıyla pozisyonlama düzenli olarak yapılmalı, ayrıca mesane ve rektum disfonksiyonlarına bağlı idrar ve dışkı yönetimi etkin bir şekilde sağlanmalıdır (54). Paraparezili hastalarda ise mevcut fonksiyonların korunması ve geliştirilmesi amacıyla hastalığın erken döneminden itibaren fizyoterapi uygulanması önerilmektedir (12).

2.3.5 Rüptüre Olmamış (Elektif Cerrahi) ve Rüptüre Olmuş (Acil Cerrahi) Vakalar

Rüptüre ve rüptüre olmamış aort vakalarının patolojik özellikleri farklılık gösterdiğinden, bu durumlarda risk yönetimi de farklı yaklaşımlar gerektirmektedir. Rüptüre olmuş olgularda hastaların genel durumu genellikle daha kötüdür ve ameliyat sonrası komplikasyonlar daha sık görülmektedir. Ayrıca bu tür acil durumlarda, ameliyat öncesi değerlendirmeler yeterince yapılamadığından; koroner arter hastalığı, serebrovasküler hastalık ve pulmoner hastalık gibi ek hastalıkların varlığı tam olarak bilinmeden rehabilitasyon sürecine başlanmak zorunda kalınabilir. Rüptüre olmamış vakalar preoperatif değerlendirilebilir ve rehabilitasyon programı daha planlı oluşturulabilir (12).

2.3.6.Aort Kapak Cerrahisi Sonrası

Aort kapak hastalıklarının cerrahi tedavisinde özellikle yaşlı bireyler için giderek daha fazla uygulanan transkateter aort kapak implantasyonu (TAVI) ve geleneksel cerrahi aort kapak replasmanı (SAVR), postoperatif dönemde etkin bir rehabilitasyon sürecini zorunlu kılmaktadır (55). Bu bireylerin fonksiyonel bağımsızlıklarını sürdürebilmeleri, yalnızca başarılı bir cerrahi müdahaleyle değil; cerrahi öncesi risk değerlendirmesi, multidisipliner yaklaşımla yürütülen bireyselleştirilmiş rehabilitasyon programlarıyla mümkün olmaktadır (56).

TAVI, minimal invaziv bir yöntem olması nedeniyle daha kısa hastanede kalış süresi, düşük komplikasyon riski ve erken mobilizasyon gibi avantajlar sunar. Ancak hastaların ileri yaş, kırılganlık (frailty), bilişsel gerileme gibi geriatrik özellikleri, fonksiyonel kapasite kaybı riskini sürdürmektedir (55, 57, 58). SAVR ise sternotomi ve genel anestezi gerektirmesi nedeniyle daha invaziv bir yaklaşımdır ve postoperatif dönemde uzun süreli yatak istirahati, kas gücünde azalma ve fiziksel bağımsızlıkta gerileme gibi sonuçlara yol açabilir (55).

Cerrahi sonrası dönemde uygulanan erken ve yapılandırılmış rehabilitasyon müdahaleleri, özellikle yaşlı ve kırılgan bireylerde fonksiyonel gerilemeyi önlemede kritik rol oynamaktadır. Çalışmalarda, TAVI sonrası erken mobilizasyon, bireyselleştirilmiş egzersiz programları ve multidisipliner destek ile hastaların fonksiyonel seviyelerinde anlamlı iyileşmeler gözlenmiş; fonksiyonel düşüş yaşayan hasta oranı %17.7'den %5.7'ye gerilemiştir (57,59). Bu bağlamda, operasyon öncesi geriatrik değerlendirmeler (beslenme durumu, kognitif işlevler, depresyon düzeyi, denge ve günlük yaşam aktiviteleri gibi) ile yüksek riskli bireylerin belirlenmesi ve hedefe yönelik erken müdahaleler önerilmektedir (59).

Kardiyak rehabilitasyon, aort kapak cerrahisi sonrası dönemde fiziksel kapasiteyi artırma, yaşam kalitesini iyileştirme ve komplikasyon risklerini azaltma bakımından önemli bir bileşen olarak öne çıkmaktadır. Erken dönem rehabilitasyon sonrası SAVR geçiren bireylerde üç aylık fiziksel egzersiz programına katılımın, kontrol grubuna kıyasla pik oksijen tüketimini anlamlı şekilde artırdığı bildirilmiştir (55,58).

TAVI geçiren bireylerde ise KR programlarının uygulanabilirliği ve güvenliği özellikle önem taşımaktadır. Literatürdeki sınırlı ancak artmakta olan veriler, bu hasta grubunda da egzersiz temelli rehabilitasyonun egzersiz toleransı, fonksiyonel bağımsızlık ve yaşam kalitesi üzerinde olumlu etkiler sağladığını göstermektedir. Ayrıca bu programların ileri yaş grubunda dahi güvenli olduğu, komplikasyon oranlarının düşük olduğu ve ciddi advers etkilerin gözlenmediği bildirilmektedir (57).

Erken postoperatif dönemin tamamlanmasının ardından başlatılan KR programları, genellikle haftada 5–6 gün, günde 1–2 seans şeklinde uygulanmakta ve yaklaşık üç hafta sürmektedir. Bu programlar; dayanıklılık egzersizleri (ergometre, yürüyüş), direnç antrenmanları ve bireyselleştirilmiş kalistenik uygulamaların yanı sıra sağlık eğitimi, stres yönetimi, risk faktörlerinin azaltılması ve psikososyal destek gibi çok boyutlu müdahaleleri içermektedir. TAVI sonrası döneme odaklanan çalışmaların önemli bir bölümünde, bu yapıda planlanan üç haftalık rehabilitasyon programlarının tercih edildiği bildirilmektedir (56, 57). Bu yaklaşım, hem hastaların fonksiyonel kapasitesinin artırılmasına hem de postoperatif iyileşme sürecinin desteklenmesine önemli katkılar sunmaktadır

Aort kapak cerrahisi geçiren bireylerde fonksiyonel sonuçların iyileştirilmesi, cerrahi başarının yanında ameliyat öncesi risk faktörlerinin değerlendirilmesi ve ameliyat sonrası dönemde multidisipliner, bireyselleştirilmiş, yapılandırılmış rehabilitasyon programlarının uygulanmasını da gerektirir. TAVI gibi minimal invaziv teknikler sonrası daha hızlı iyileşme gözlense de, hem TAVI hem de

SAVR sonrası dönemde kardiyak rehabilitasyonun fiziksel kapasite, yaşam kalitesi ve sağkalım üzerine olumlu etkileri göz ardı edilemez. Bu bağlamda, ileri yaş ve kırılganlık gibi faktörlerin göz önünde bulundurulduğu, uzun dönemli takip verileriyle desteklenen daha kapsamlı rehabilitasyon protokollerine ihtiyaç duyulmaktadır (55).

2.4.1.Perioperatif Rehabilitasyonun Uygulanması

Erken yürüme egzersizi faydalıdır. Günlük yaşam aktiviteleri kademeli olarak genişletilir ve bisiklet ergometresi gibi düşük şiddette egzersiz tedavisi uygulanır. Açık cerrahi geçiren hastalar, rehabilitasyona başlama kriterlerini sağladıkları takdirde yoğun bakım ünitesinde analjezi altında pozisyon değiştirme, yarı oturma ve solunum fizyoterapisi yapabilirler. Çok miktarda balgam çıkaran hastalarda oturma pozisyonunda inhalasyon terapisi ve solunum drenaj tedavisi önerilmektedir. Uzun süre yatak istirahati komplikasyonlara yol açtığından, erken yataktan kalkma için sürekli infüzyon kesilir ve balon kateter gibi takılı/bağlı hatların sayısı azaltılır. Ağrı kontrolü sağlandıktan sonra yürüme yardımcısı ile yürüme egzersizi başlatılır (12).

2.4.2 Kan Basıncı Kontrolü

Ameliyat sonrası idrar hacmi ve serebral kan akışının korunmasına dikkat edilmeli ancak mümkün olduğunca hipotansiyon hedeflenmelidir. Postoperatif günlük yaşam aktiviteleri arttıkça, hedef kan basıncı hastaya göre ayarlanmalı; ancak istirahat halindeki sistolik kan basıncı 130 mmHg'nin altında tutulmalıdır (12).

2.4.3 Egzersiz Yükü

Günlük yaşam aktiviteleri oturma, ayakta durma, hastane odasında yürüme, duş alma ve banyo yapma şeklinde sırasıyla genişletilir. Normal yürüyüşün yanı sıra koşu bandı veya bisiklet ergometresi ile egzersiz yapılır (12).

2.4.4 Rehabilitasyonun başlatılması ve durdurulması

Ameliyat sonrası rehabilitasyon sırasında tablodaki kriterlere dikkat edilmelidir. Kesilme kriterleri karşılanırsa, rehabilitasyon ertelenmeli veya iptal edilmelidir (12).

Tablo 2. Rehabilitasyon Başlama ve Durdurma Kriterleri

Rehabilitasyona Başlama Kriterleri	Rehabilitasyonu Durdurma Kriterleri
- Hayati destek cihazları yok (ventilatör, IABP, PCPS)	- Ateş > 37.5°C
- Yüksek doz inotropik ilaç yok (noradrenalin, katekolamin)	- CRP'de akut inflamasyon belirtileri
- Sistolik KB ≥ 80–90 mmHg (İnotropik ilaçla dahi)	- Yeni ciddi aritmi
- Uzuvlarda soğukluk ve siyanoz yok	- Taşikardikatriyalfibrilasyonda doktor kontrolü
- Metabolikasidoz yok	- Dinlenme SBP ≥ 130 mmHg
- İdrar çıkışı saatte 0.5–1.0 mL/kg/saat veya altında 2 saatte yok	- Rehabilitasyon sırasında SBP'de ≥ 30 mmHg düşüş
- Swan–Ganzkateteri yok	- Yeni iskemik EKG değişiklikleri, HR ≥ 120/dak
- Dinlenme kalp hızı < 120/dak	- Hb ≤ 8.0 g/dL akut düşüş
- Kan basıncı stabil (pozisyon değişikliğinde hipotansiyon yok)	- Hb ~7.0 g/dL ise doktor kontrolü
- Stabil hemodinamik aritmi yok	- SpO2 ≤ %92 veya egzersizle ≥ %4 düşüş
- Dinlenme nefes darlığı ve taşipne yok (RR < 30/dak)	- RR ≥ 40/dak
- Postoperatif kanama eğilimi yok	- RASS ≤ −3 (derin sedasyon/ bilinç kaybı)
	- RASS > 2 ve sedatif ihtiyacı
	- Hasta rehabilitasyonu reddeder

2.4.5 Taburculuk İçin Rehberlik

Taburculuk sürecinde bilgilendirme yalnızca hastaya değil, aynı zamanda hasta yakınlarına da yapılmaktadır. Bu bilgilendirme sürecinde, hastalığın tekrarlaması durumunda ortaya çıkabilecek semptomlar ve bu semptomların yönetim yolları hakkında yönlendirme sağlanır. Ayrıca, taburculuk sonrasında günlük yaşamda dikkat edilmesi gereken hususlar detaylandırılır. Bu hususlar arasında kan basıncının düzenli kontrolü, dışkılama sırasında dikkatli olunması, tuz alımının sınırlandırılması, yeterli sıvı tüketiminin sağlanması ve sternumun korunmasına yönelik önlemler yer almaktadır (12,52).

Hastalara, cerrahi sonrasında gelişebilecek komplikasyonlar hakkında da bilgi verilir. Bu komplikasyonlar arasında, protez greft enfeksiyonu, yara enfeksiyonu ve kan transfüzyonuna bağlı gelişebilecek olumsuz reaksiyonlar bulunmaktadır. Ek olarak, olası acil durumlar için başvuru yöntemleri hakkında da hastaya ve ailesine açıklayıcı bilgiler sunulur (12).

Ayrıca, taburculuk sonrası dönemde sistolik kan basıncına yönelik bir kontrol hedefi belirlenir. Bu kapsamda, hastalara kan basıncını hangi yöntemle, hangi

saat dilimlerinde ve nasıl kayıt altına alacaklarına dair uygulamalı rehberlik sağlanır (12).

Bazı durumlarda, hastanın cerrahi sonrası yönetiminin uzaması nedeniyle başka bir hastaneye transfer edilmesi gerekebilir. Bu tür transfer durumlarında da, hastanın sosyal rehabilitasyon sürecinin devamlılığını sağlamak amacıyla, sevk edildiği hastaneye uygun rehabilitasyonun uygulanması yönünde talepte bulunulmaktadır (50).

3. TARTIŞMA

Aort cerrahileri, klinikte sıkça karşılaşılan ve yüksek risk taşıyan bir grup operasyonu kapsamaktadır. Bu cerrahiler, başlıca torasik aort anevrizmaları, abdominal aort anevrizmaları ve aort kapak hastalıklarının tedavisinde uygulanmaktadır. Torasik aort anevrizmaları, aortun göğüs bölgesinde oluşan genişlemeleri ifade ederken, abdominal aort anevrizmaları ise karın bölgesindeki aortun genişlemesini ifade eder. Her iki patoloji de ciddi komplikasyon riski taşımakta ve cerrahi müdahale gerektirmektedir (12,13).

Torasik aort anevrizmaları ve diseksiyonları için uygulanan sternotomi, torakotomi ve torakofenolaparotomi gibi cerrahi yaklaşımlar ile endovasküler prosedürler, hastaların sağkalım oranlarını önemli ölçüde artırmıştır. Bununla birlikte, bu hastaların cerrahi sonrası dönemde yaşadığı fonksiyonel kayıplar ve yaşam kalitesindeki düşüşler hala önemli bir klinik sorun olmaya devam etmektedir (60-63). Özellikle torasik aort cerrahisi sonrası, hastalarda yeni anevrizma veya diseksiyon gelişme riski devam etmekte, bu da uzun dönem izlem ve rehabilitasyon gerekliliğini ortaya koymaktadır (64,65).

Abdominal aort anevrizmalı hastalar ise cerrahi sonrası benzer şekilde, özellikle aortun genişleme hızının kontrolünde ve komplikasyonların önlenmesinde multidisipliner yaklaşıma ihtiyaç duymaktadır. Modifiye kardiyak rehabilitasyon programlarının, abdominal aort anevrizması olan hastalarda aort büyüme hızını yavaşlattığına dair veriler mevcuttur (66). Bu da KR programlarının sadece kardiyak cerrahi sonrası değil, aynı zamanda vasküler cerrahi sonrası da önemli bir yer tuttuğunu göstermektedir.

Aort kapak hastalıkları için gerçekleştirilen cerrahi müdahaleler de hastaların yaşam kalitesi ve fonksiyonel kapasitesi üzerinde önemli etkiler yaratmaktadır. TAVI gibi minimal invaziv yöntemlerle birlikte cerrahi yaklaşımlar, bu hasta grubunda da yaşam süresi ve fonksiyonel durum iyileşmesine katkı sağlamaktadır (57). Ancak, bu hastalarda da kardiyak rehabilitasyonun önemi giderek artmakta, egzersize dayalı programların fonksiyonel bağımsızlığı artırdığı ve komplikasyonları azalttığı bildirilmektedir.

Kardiyak rehabilitasyon, aort cerrahisi sonrası hastaların fonksiyonel kapasitelerini artırmaya, yaşam kalitelerini iyileştirmeye ve kardiyovasküler risk faktörlerini azaltmaya yönelik çok bileşenli bir programdır. Egzersiz eğitimi, yaşam tarzı değişiklikleri, ilaç takibi ve psikososyal destek gibi unsurlar içeren KR, kalp yetmezliği ve koroner arter hastalığı gibi diğer kardiyak hastalıklarda etkili olduğu kanıtlanmışken (63-66), aort cerrahisi sonrası dönemde de benzer faydalar sağlamaktadır (67-71).

Ameliyat sonrası dönemde hastaların egzersiz kapasitesindeki azalma ve tekrarlayan kardiyak olay korkusu gibi psikolojik faktörler, egzersiz ve günlük aktivitelerde kısıtlamalara yol açabilmektedir (2,64). Bu nedenle, cerrahi sonrası dönemde hastaların kondüsyon durumları göz önünde bulundurularak, 3–5 MET şiddetinde egzersizlerin uygulanması önerilmektedir (2,65,72). Ayrıca, ameliyat sonrası yaygın görülen depresyon ve anksiyete gibi ruhsal sağlık sorunlarının da KR programlarına psikososyal destek olarak dahil edilmesi, hastaların genel iyilik halini ve tedaviye uyumunu artırmaktadır (67,68).

Genel olarak, KR programları ameliyat öncesi eğitimle desteklendiğinde, hastaların tedavi sürecinden memnuniyeti artmakta, depresyon semptomları azalmakta ve sağlıkla ilişkili yaşam kalitesi iyileşmektedir (2,16,67,73). Ancak, özellikle torasik ve abdominal aort cerrahisi sonrası rehabilitasyonun etkileri üzerine daha fazla, uzun dönemli ve kontrollü çalışma yapılması gerekmektedir.

KAYNAKÇA

1. Fernando RJ, Coleman SR, Alghanem F, Sanders J, Kothari P, Vanneman MW, et al. Theyear in aorticsurgery: selectedhighlightsfrom 2023. J CardiothoracVascAnesth. 2024;38(9):1860–70.
2. Isselbacher EM, Preventza O, Hamilton Black J 3rd, Augoustides JG, Beck AW, Bolen MA, et al. 2022 ACC/AHA guidelineforthediagnosisandmanagement of aorticdisease. Circulation. 2022;146(24):e334–e482.
3. Kothari P, Bodmer NJ, Ellis S, Kiwakyou LM, Choi C. Highlightsandperioperativeimplicationsfromthe 2022 AmericanCollege of CardiologyandAmericanHeartAssociationGuidelinesforDiagnosisand Management of AorticDisease. J CardiothoracVascAnesth. 2023;37(10):1870-83.
4. Coughlin PA, et al. Meta-analysis of prospectivetrials on theeffect of electiveopenandendovascularrepair of abdominalaorticaneurysms on quality of life. Br J Surg. 2013;100(4):448–55.
5. de Heer F, et al. Healthrelatedquality of life afteraorticvalveandthoracicaorticsurgery. Gen ThoracCardiovascSurg. 2019;67:37–43.
6. Nakamura K, Ohbe H, Uda K, et al. Effectiveness of earlyrehabilitationfollowingaorticsurgery. Gen ThoracCardiovascSurg. 2022;70:721–29.
7. Fuglsang S, et al. Exercise-basedcardiacrehabilitation in surgicallytreatedtype-A aorticdissectionpatients. ScandCardiovasc J. 2017;51(2):99–105.
8. Koenders N, vanZetten H, Smulders M, et al. Outcomesaftercardiacrehabilitation in patientsfollowingrepair of thoracicaorticaneurysmordissection: protocolfor a systematicreviewand meta-analysis. SystRev. 2023;12:16.
9. Chaddha A, Eagle KA, Braverman AC, Kline-Rogers E, Hirsch AT, Brook R, et al. Exerciseandphysicalactivityforthe post-aorticdissectionpatient: theclinician'sconundrum. ClinCardiol. 2015;38:647–51.
10. Spanos K, Tsilimparis N, Kölbel T. Exerciseafteraorticdissection: torunor not torun. Eur J VascEndovascSurg. 2018;55:755–56.
11. Chaddha A, Kline-Rogers E, Woznicki EM, Brook R, Housholder-Hughes S, Braverman AC, et al. Activity recommendationsforpostaorticdissectionpatients. Circulation 2014; 130: e140 – e142.

12. Ogino H, Iida O, Akutsu K, Chiba Y, Hayashi H, Ishibashi-Ueda H, et al. JCS/JSCVS/JATS/JSVS 2020 guideline on diagnosisandtreatment of aorticaneurysmandaorticdissection. Circ J. 2023;87(10):1410-1621. doi: 10.1253/circj.CJ-22-0794.
13. Erbel R, Aboyans V, Boileau C, Bossone E, Di Bartolomeo R, Eggebrecht H, et al. 2014 ESC Guidelines on thediagnosisandtreatment of aorticdiseases: documentcoveringacuteandchronicaorticdiseases of thethoracicandabdominal aorta of theadult. EurHeart J. 2014;35(41):2873-926. doi: 10.1093/eurheartj/ehu281.
14. Wu CY, Su TW, Huang KY, Ko PJ, Yu SY, Kao TC, et al. PleuralEmpyemaandAorticAneurysm: A RetrospectiveNationalPopulation-BasedCohortStudy. Medicine (Baltimore) 2015; 94: e2142.
15. Tajiri M, Kawayama T, Nakamura S, Matsuyama M, Nishimura S, Kato M, et al. Chronicobstructivepulmonarydisease as a risk factor of post-operativelungcomplications in thepatientswithunrupturedaorticaneurysm. [in Japanese] J JpSocRespCareRehab 2013; 23: 293 – 299
16. Hayashi K, Hirashiki A, Kodama A, Kobayashi K, Yasukawa Y, Shimizu M, et al. Impact of preoperativeregularphysicalactivity on postoperativecourseafteropenabdominalaorticaneurysmsurgery. HeartVessels 2016; 31: 578 – 583.
17. Lima RM, Vainshelboim B, Ganatra R, Dalman R, Chan K, Myers J. Exercisetrainingimprovesventilatoryefficiency in patientswith a smallabdominalaorticaneurysm: A RandomızedControlledStudy. J CardiopulmRehabilPrev 2018; 38: 239 – 245
18. Kendall F, Oliveira J, Peleteiro B, Pinho P, Bastos PT. Inspiratorymuscletraining is effectivetoreducepostoperativepulmonarycomplicationsandlength of hospitalstay: A systematicreviewand meta-analysis. DisabilRehabil 2018; 40: 864 – 882.
19. Vagvolgyi A, Rozgonyi Z, Kerti M, Vadasz P, Varga J. Effectiveness of perioperativepulmonaryrehabilitation in thoracicsurgery. J ThoracDis 2017; 9: 1584 – 1591
20. Myers J, Powell A, Smith K, Fonda H, Dalman RL; Stanford AAA SCCOR Investigators. Cardiopulmonaryexercisetesting in smallabdominalaorticaneurysm: Profile, safety, andmortalityestimates. Eur J CardiovascPrevRehabil 2011; 18: 459 – 466.
21. Myers JN, White JJ, Narasimhan B, Dalman RL. Effects of exercisetraining in patientswithabdominalaorticaneurysm: Preliminary

resultsfrom a randomizedtrial. J CardiopulmRehabilPrev 2010; 30: 374 – 383.
22. Pouwels S, Willigendael EM, vanSambeek MR, Nienhuijs SW, Cuypers PW, Teijink JA. Beneficialeffects of pre-operativeexercisetherapy in patientswith an abdominalaorticaneurysm: A systematicreview. Eur J VascEndovascSurg 2015; 49: 66 – 76.
23. Kato M, Kubo A, Green FN, Takagi H. Meta-analysis of randomizedcontrolledtrials on safetyandefficacy of exercisetraining in patientswithabdominalaorticaneurysm. J VascSurg 2019; 69: 933 – 943.
24. Barakat HM, Shahin Y, Barnes R, Gohil R, Souroullas P, Khan J, et al. Supervisedexercise program improvesaerobicfitness in patientsawaitingabdominalaorticaneurysmrepair. AnnVascSurg 2014; 28: 74 – 79.
25. Barakat HM, Shahin Y, Khan JA, McCollum PT, Chetter IC. Preoperativesupervisedexerciseimprovesoutcomesafterelectiveabdominal aorticaneurysmrepair: A randomizedcontrolledtrial. AnnSurg 2016; 264: 47 – 53
26. Nakayama A, Morita H, Nagayama M, Hoshina K, Uemura Y, Tomoike H, et al. Cardiacrehabilitationprotectsagainsttheexpansion of abdominalaorticaneurysm. J AmHeartAssoc 2018; 7: e004246
27. Fick DM, Agostini JV, Inouye SK. Deliriumsuperimposed on dementia: A systematicreview. J AmGeriatrSoc 2002; 50: 1723 – 1732.
28. Aykut K, Albayrak G, Guzeloglu M, Baysak A, Hazan E. Preoperativemildcognitivedysfunctionpredictspulmonarycomplicationsaft ercoronaryartery bypass graftsurgery. J CardiothoracVascAnesth 2013; 27: 1267 – 1270.
29. Harrington MB, Kraft M, Grande LJ, Rudolph JL. Independentassociationbetweenpreoperativecognitivestatusanddischargel ocationaftercardiacsurgery. Am J CritCare 2011; 20: 129 – 137.
30. Bekker A, Lee C, de Santi S, Pirraglia E, Zaslavsky A, Farber S, et al. Doesmildcognitiveimpairmentincreasethe risk of developingpostoperativecognitivedysfunction? Am J Surg 2010; 199: 782 – 788.
31. Watanabe S, Izawa K, Kobayashi T, Kobayashi T, Yokoyama H, Kondo M, et al. Theinhibitingfactors of physicaltherapy in aorticdissectionrepair. [in Japanese] PhysicalTherapy Japan 2005; 32: 72 – 76.
32. Adachi Y, Kamisaka K, Tahara M, Oura K, Shibukawa T, Hanafusa Y, et al. Difference in in-hospitalpostoperativerehabilitationoutcome in

patientswiththoracicandthoracoabdominalaorticaneurysms. [in Japanese] PhysicalTherapy Japan 2015; 42: 503 – 510.
33. Brustia P, Renghi A, Aronici M, Gramaglia L, Porta C, Musiani A, et al. Fast-track in abdominalaorticsurgery: Experience in over 1,000 patients. AnnVascSurg 2015; 29:1151 – 1159.
34. Feo CV, Portinari M, Tsolaki E, Romagnoni G, Verri M, Camerani S, et al. Theeffect of an EnhancedRecovery Program in electiveretroperitonealabdominalaorticaneurysmrepair. J VascSurg 2016; 63: 888 – 894.
35. Tatsuishi W, Kohri T, Kodera K, Asano R, Kataoka G, Kubota S, et al. Usefulness of an enhancedrecoveryaftersurgeryprotocolforperioperativemanagementfollowingopenrepair of an abdominalaorticaneurysm. SurgToday 2012; 42:1195 – 1200.
36. Pasin L, Nardelli P, Landoni G, Beretta L, Piras D, Baccellieri D, et al. Enhancedrecoveryaftersurgery program in electiveinfrarenalabdominalaorticaneurysmrepair. J CardiovascSurg(Torino) 2019; 60: 369 – 374.
37. Corone S, Iliou MC, Pierre B, Feige JM, Odjinkem D, Farrokhi T, et al; CardiacRehabilitationworkingGroup of the French Society of Cardiology. French registry of cases of type I acuteaorticdissectionadmittedto a cardiacrehabilitationcenteraftersurgery. Eur J CardiovascPrevRehabil 2009; 16: 91 – 95.
38. Taylor RS, et al. Moreevidence of cardiacrehabilitation: needtoconsiderpatientquality of life. Can J Cardiol. 2021;37(10):1681-2.
39. McMahon SR, Ades PA, Thompson PD. The role of cardiacrehabilitation in patientswithheartdisease. TrendsCardiovascMed. 2017;27(6):420-5.
40. Lakušić N, SopekMerkaš I. Quovadiscardiacrehabilitation; the role of comprehensivecardiacrehabilitation in modern cardiology. World J Cardiol. 2023;15(12):627.
41. Makita S, Yasu T, Akashi YJ, et al. JCS/JACR 2021 guideline on rehabilitation in patientswithcardiovasculardisease. Circ J 2022; 87: 155-235.
42. JCS JointWorkingGroup. Guidelinesforrehabilitation in patientswithcardiovasculardisease (JCS 2012). Circ J 2014; 78: 2022-93.
43. Morisawa T, Saitoh M, Otsuka S, et al. Hospital-acquiredfunctionaldeclineandclinicaloutcomes in oldercardiacsurgicalpatients: a multicenterprospectivecohortstudy. J ClinMed 2022; 11: 640.

44. Yuguchi S, Saitoh M, Oura K, et al. Impact of preoperativefrailty on regainingwalkingability in patientsaftercardiacsurgery: multicentercohortstudy in Japan. ArchGerontolGeriatr 2019; 83: 204-10.
45. Sakamoto Y, Morimoto Y, Hanada M, et al. Determiningfactorsforindependentwalking in patientsundergoingcardiovascularsurgery: differencesbetweencoronaryartery bypass grafting, heartvalvesurgery, andaorticsurgery. Healthcare (Basel) 2021; 9: 1475.
46. Mungovan SF, Singh P, Gass GC, Smart NA, HirschhornAD.Effect of physicalactivity in thefirstfivedaysaftercardiacsurgery. J RehabilMed 2017; 49: 717.
47. van der Peijl ID, VlietVlieland TPM, Versteegh MIM, Lok JJ, Munneke M, Dion RAE. Exercisetherapyaftercoronaryartery bypass graftsurgery: a randomizedcomparison of a highandlowfrequencyexercisetherapy program. AnnThoracSurg 2004; 77: 1535-41.
48. Hirschhorn AD, Richards DAB, Mungovan SF, Morris NR, Adams L. Doesthemode of exerciseinfluencerecovery of functionalcapacity in theearlypostoperativeperiodaftercoronaryartery bypass graftsurgery? A randomizedcontrolledtrial. InteractCardiovascThoracSurg 2012; 15: 995-1003
49. Wakabayashi H, Takahashi R, Murakami T. Theprevalenceandprognosis of sarcopenicdysphagia in patientswhorequiredysphagiarehabilitation. J NutrHealthAging 2019; 23: 84 – 88.
50. Wakabayashi H, Takahashi R, Watanabe N, Oritsu H, Shimizu Y. Prevalence of skeletalmusclemasslossanditsassociationwithswallowingfunctionaftercardiovascularsurgery. Nutrition 2017; 38: 70 – 73.
51. Bowles BJ, Puntil-Sheltman J. Is dysphagiaaftercardiacoperations a “preexistingcondition”? AnnThoracSurg 2016; 101: 1450 – 1453.
52. Kagaya H, Okada S, Shigeta R, Ogata N, Ota K, Shibata S, et al. Dysphagiaassociatedwithunilateralvocalcordimmobilityaftercardiovascularsurgery. Am J PhysMedRehabil 2011; 90: 901 – 907.
53. JapanesePhysicalTherapyAssociation. Japaneseguidelinesforthephysicaltherapy (2011). [in Japanese] Available at: http:// jspt.japanpt.or.jp/guideline/1st/ (accessedJuly 31, 2020).
54. 尾本正, 石川昇, 福隅正臣, 他. Rehabilitation program afteroperationfor a thoracic aorta aneurysm [in Japanese]. 呼吸と循環 2008; 56: 1173 – 1176

55. Ribeiro GS, Melo RD, Deresz LF, Dal Lago P, Pontes MR, Karsten M. Cardiacrehabilitationprogrammeaftertranscatheteraorticvalveimplantation versussurgicalaorticvalvereplacement: Systematicreviewand meta-analysis. Eur J PrevCardiol. 2017 May;24(7):688-697. doi: 10.1177/2047487316686442.
56. Tokushige A, Ohishi M. How ShouldRehabilitation Be PerformedAfterTranscatheterAorticValveReplacement? Circ J. 2020 Jun 25;84(7):1055-1056. doi: 10.1253/circj.CJ-20-0504.
57. Oz A, Tsoumas I, Lampropoulos K, Xanthos T, Karpettas N, Papadopoulos D. CardiacRehabilitationAfter TAVI -A SystematicReviewand Meta-Analysis. CurrProblCardiol. 2023; 48(3):101531. doi: 10.1016/j.cpcardiol.2022.101531.
58. FeierSong, HuiminZhan, YuanfengLiang, Xuyu He, Lan Guo. Cardiacrehabilitationimprovedoxygenuptakemeasuredbycardiopulmonary exercise test in patientsafteraorticvalvesurgery. *Rev. Cardiovasc. Med.* 2019, 20(1), 47–52. https://doi.org/10.31083/j.rcm.2019.01.3183
59. Saitoh M, Koiwa H, Kozono-Kaya E, Arimitsu T, Sakuyama A, Watanabe S, et al. Hospital-associatedfunctionaldeclineandmidtermoutcomesaftertranscatheteraorticv alveimplantation. *Circ J* 2020; 84: 1083–1090.
60. Thijssen CGE, Bons LR, Gokalp AL, et al. Exerciseandsportsparticipation in patientswiththoracicaorticdisease: a review. ExpertRevCardiovascTher. 2019;17:251–266.
61. Fuglsang S, Heiberg J, Hjortdal VE, et al. Exercise-basedcardiacrehabilitation in surgicallytreatedtype-A aorticdissectionpatients. ScandCardiovasc J. 2017;51:99–105.
62. Hornsby WE, Norton EL, Fink S, et al. Cardiopulmonaryexercisetestingfollowingopenrepairfor a proximalthoracicaorticaneurysmordissection. J CardiopulmRehabilPrev. 2020;40:108–115.
63. Chaddha A, Eagle KA, Braverman AC, et al. Exerciseandphysicalactivityforthe post-aorticdissectionpatient: theclinician'sconundrum. ClinCardiol. 2015;38:647–651.
64. Chaddha A, Kline-Rogers E, Woznicki EM, et al. Cardiologypatientpage. Activity recommendationsforpostaorticdissectionpatients. Circulation. 2014;130:e140–e142
65. Franke UFW, Isecke A, Nagib R, et al. Quality of life afteraorticrootsurgery:

reimplantationtechniqueversuscompositereplacement. AnnThoracSurg. 2010;90:1869–1875.
66. Coughlin PA, Jackson D, White AD, et al. Meta-analysis of prospectivetrialsdeterminingtheshort- andmid-termeffect of electiveopenandendovascularrepair of abdominalaorticaneurysms on quality of life. Br J Surg. 2013;100:448–455.
67. Pasadyn SR, Roselli EE, Artis AS, et al. Fromteartofear: posttraumaticstressdisorder in patientswithacutetype A aorticdissection. J AmHeartAssoc. 2020;9:e015060.
68. Chaddha A, Kline-Rogers E, Braverman AC, et al. Survivors of aorticdissection: activity, mentalhealth, andsexualfunction. ClinCardiol. 2015;38:652–659
69. Lohse F, Lang N, Schiller W, et al. Quality of life afterreplacement of theascending aorta in patientswithtrueaneurysms. TexHeartInst J. 2009;36:104–110.
70. Nakayama A, Morita H, Nagayama M, et al. Cardiacrehabilitationprotectsagainsttheexpansion of abdominalaorticaneurysm. J AmHeartAssoc. 2018;7:e007959.
71. Delsart P, Maldonado-Kauffmann P, Bic M, et al. Post aorticdissection: gapbetweenactivityrecommendationandreal life patientsaerobiccapacities. Int J Cardiol. 2016;219:271–276.
72. Hatzaras IS, Bible JE, Koullias GJ, et al. Role of exertionoremotion as incitingeventsforacuteaorticdissection. Am J Cardiol. 2007;100:1470–1472.
73. Jarral OA, Kidher E, Patel VM, et al. Quality of life afterintervention on thethoracic aorta. Eur J CardiothoracSurg. 2016;49:369–389.